

УДК 616.8-005

Е.Б. Адильбеков¹, А.Г. Сахипова (к.м.н.)¹, Б.А. Кунакбаев¹, Б.Б. Адильбекова (PhD)², Г.К. Кыргызбай¹

¹ АО «Национальный центр нейрохирургии» г. Нур-Султан, Казахстан

² НАО «Медицинский Университет Астана», г. Нур-Султан, Казахстан

ДИНАМИКА КЛИНИЧЕСКИХ ПРОЯВЛЕНИЙ ПОСЛЕ ОПЕРАТИВНОГО ВМЕШАТЕЛЬСТВА У ПАЦИЕНТОВ С БОЛЕЗНЬЮ МОЯ-МОЯ

Введение. Болезнь моя-моя – это прогрессирующее заболевание, приводящее к двусторонней стенотической окклюзии мозговых артерий. В последние годы наблюдается рост числа исследований, сосредоточенных на болезни моя-моя. Низкая информированность, в свою очередь, приводит к отсрочке установления точного диагноза пациентам с болезнью моя-моя.

Методы. В исследование включено 25 пациентов с диагнозом болезнь моя-моя, находившихся на лечении в Национальном центре нейрохирургии за период с 2013 по 2020 гг. Исследование носит ретроспективный, описательный характер. В анализ были включены следующие характеристики пациентов: пол, возраст на момент постановки диагноза, количество оперативных вмешательств, клинические проявления болезни, проведенное лечение и его результаты. Динамика оценивалась с помощью шкал Рэнкина и Бартел.

Результаты. Первичные проявления болезни характеризовались ишемическим инсультом (36%), геморрагическим инсультом (28%), головной болью (20%), ТИА (8%) и судорожными приступами (8%). 13 пациентам провели оперативное лечение на сосудах с одной стороны, остальным 12 пациентам провели оперативное вмешательство с двух сторон, в зависимости от стороны и выраженности клинических проявлений пораженных артерий. По шкале Рэнкин – 0, в год проведения операции было 16% пациентов, а в 2020 году их стало 43,5%. По шкале Бартел идентичная положительная тенденция. В год операции независимых пациентов было – 48%, а в 2020 году количество резко увеличилось, показатель достиг 78,3%.

Заключение. По данным серии наших наблюдений основным клиническим проявлением в 36% были ишемические инсульты, реже встречаются другие проявления. Отмечается четкая положительная динамика после хирургической реваскуляризации пациентов, т.к. проведенное хирургическое лечение позволило предотвратить развитие прогрессирования заболевания и появление повторных клинических проявлений недостаточности мозгового кровообращения.

Ключевые слова: болезнь моя-моя, ишемический инсульт, геморрагический инсульт, хирургическая реваскуляризация.

Введение. Болезнь моя-моя (БММ) была впервые описана в Японии в 1957 году [1] и позже описана в 1969 году [2] как прогрессирующее заболевание, приводящее к двусторонней стенотической окклюзии супраклиноидных частей внутренних сонных артерий (ВСА) и проксимальных отделов средних мозговых артерий (СМА) – М1 и передних мозговых артерий (ПМА) – А1. Эта патология обычно приводит к рецидивирующим ишемическим инсультам и транзиторным ишемическим атакам (ТИА). Со временем организм пытается компенсировать эту прогрессирующую ишемию посредством ангиогенеза, формируя более

мелкие и слабые коллатеральные сосуды. Эти рыхлые сосуды более склонны к кровотечению и поэтому объясняют геморрагическую форму заболевания. На ангиографии из-за этих мелких коллатеральных сосудов виден “клуб дыма”, 霧 (мо-я) по-японски означает туман или дымку, что и дает начало этому названию. БММ наиболее распространена в Японии и у лиц монголоидной расы. В Японии БММ остается широко известной причиной инсульта как у детей, так и у взрослых, с зарегистрированной общей заболеваемостью 0,94 на 100 000 [3]. Заболевание встречается реже в других частях мира: 0,086 на 100 000 населения



в США [4], в Европе очень редко, поэтому эпидемиология БММ в Европе не описана. В литературе отсутствуют данные по БММ в Казахстане.

Синдром моя-моя (СММ), также известный как квази-болезнь моя-моя, является родственным, но отдельным расстройством, которое представляет собой сходную клиническую и патологическую картину с БММ, но возникает на фоне установленного основного заболевания, такого как нейрофиброматоз типа 1, серповидноклеточная анемия, синдром Дауна и т.д. Односторонние нейроваскулярные изменения, напоминающие моя-моя, также часто классифицируются как СММ, поскольку клиническое определение БММ указывает на то, что патология является двусторонней. [5]

Окончательный диагноз БММ полностью основывается на ангио-архитектуре. Динамическая природа БММ хорошо описана и оценена ангиографическими стадиями по шкале Сузуки [6]. Различие между окончательной БММ и квази-моя-моя с основной патологией также важно, поскольку этиология БММ остается неизвестной. Однако недавний прогресс в генетических исследованиях и серологических исследованиях БММ позволяет по-новому взглянуть не только на этиологию БММ, но и на диагностическую концепцию. RNF213 в 17q25-ter хромосоме является важным геном восприимчивости для БММ среди населения Восточной Азии, и этот ген, как известно, заметно выражен в периферических белых кровяных клетках и селезенке [7].

RNF213 кодирует белок с 5256 аминокислотами, являющийся первым белком RING (really interesting new gene) пальца хромосомы. Полиморфизм R4810K (p.Arg4810Lys) в белке, кодируемом геном RNF213 в хромосоме 17q25-ter был идентифицирован как самый сильный фактор генетической предрасположенности к БММ в популяциях Восточной Азии с использованием полногеномного сцепления и анализа экзона [7, 8]. Тем не менее, варианты RNF213 не могут быть единственными детерминантами БММ. Недавние клинические исследования показали, что RNF213 – варианты связаны не только с БММ, но и с внутричерепным атеросклерозом [9] и системными сосудистыми заболеваниями, такими как стеноз периферической легочной артерии и стеноз почечной артерии [10, 11]. Более того, не все пациенты с БММ имеют этот генетический вариант. Гетерозиготы или гомозиготы по гену RNF213 могут значительно различаться в прогно-

зировании клинических симптомов у пациентов с БММ из Восточной Азии [12].

Инсульт является ведущей причиной серьезных длительных инвалидизаций у взрослых, ежегодно в мире умирает 6 миллионов человек [13]. Хотя инсульты у молодых пациентов считаются редкостью, недавние исследования показали, что их частота растет [14]. Молодые пациенты с инсультом могут иметь другой этиологический профиль и факторы риска первичных или рецидивирующих инсультов по сравнению с пожилыми пациентами. Однако исследования, посвященные молодым пациентам, страдающим от инсульта, весьма скудны. Ишемический инсульт является наиболее распространенным проявлением у молодых людей с БММ, а хирургическая реваскуляризация является вторичной профилактикой рецидивов инсульта. При этом не обнаружено связи между различными хирургическими методами и прогнозом среди молодых пациентов [15].

Лечение БММ все еще является актуальным. Существует консервативное лечение инсультов – осложнений БММ. Результаты показывают, что хирургическая реваскуляризация статистически превосходит консервативное лечение в снижении частоты рецидивов инсульта [16]. Хирургические процедуры реваскуляризации обычно классифицируются как методы прямого или непрямого обходного анастомоза. Основная цель реваскуляризации – предотвратить рецидив инсульта за счет создания обходного пути кровотока, таким образом снижается нагрузка на измененные сосуды. Имеются убедительные доказательства того, что хирургическая реваскуляризация, представляющая собой создание прямого обходного анастомоза, особенно поверхностной височной артерии и средней мозговой артерии, эффективна у взрослых пациентов с ишемическим БММ [17, 18, 19]. По данным мета-анализа, куда было включено 1050 пациентов с БММ, прямой обходной анастомоз более эффективен в предотвращении геморрагических событий, чем консервативное лечение. Таким образом, можно сказать что прямое шунтирование тоже является оптимальной стратегией для клинического контроля геморрагической БММ [16].

Как правило, БММ имеет два пика заболеваемости: один в первом десятилетии жизни и один в четвертом. В общенациональном японском исследовании наблюдались пациенты чаще всего в возрасте от 10 до 14 лет, со вторым меньшим пиком в возрасте сорока лет [20, 21].

Цель: описать клинические проявления у взрослых пациентов с болезнью моя-моя и оценить исходы лечения после проведенного хирургического вмешательства в «Национальном центре нейрохирургии» в Казахстане.

Материалы и методы. В исследование включено 25 пациентов с диагнозом БММ, находившихся на лечении в Национальном центре нейрохирургии за период с 2013 по 2020 гг. Исследование носит ретроспективный, описательный характер. В анализ были включены следующие характеристики пациентов: пол, возраст на момент постановки диагноза, количество оперативных вмешательств, клинические проявления болезни, проведенное лечение и его результаты.

Оценивались дооперационные жалобы, клинические проявления. Результаты оперативного лечения оценивались изучением ангиограмм и по клиническим изменениям. Эффективность

ревазуляризации оценивалась в раннем послеоперационном периоде с помощью селективной ангиографии или КТ – ангиографии. Также оценивали функциональный статус пациентов с помощью модифицированной шкалы Рэнкин, индекса Бартел. Динамика клинических изменений и функциональной активности оценивалась путем телефонного анкетирования. У всех пациентов были получены разрешения на использование их данных.

Результаты.

Возрастные и демографические характеристики пациентов. В исследовании участвовало 25 пациентов в возрасте от 18 до 63 лет, средний возраст пациентов $38,5 \pm 17,5$ лет. Из них 16 женщин и 9 мужчин, соотношение 1,78:1. Все 25 пациентов являются гражданами Казахстана, из которых 84% азиаты и 16% славяне (диаграмма 1).

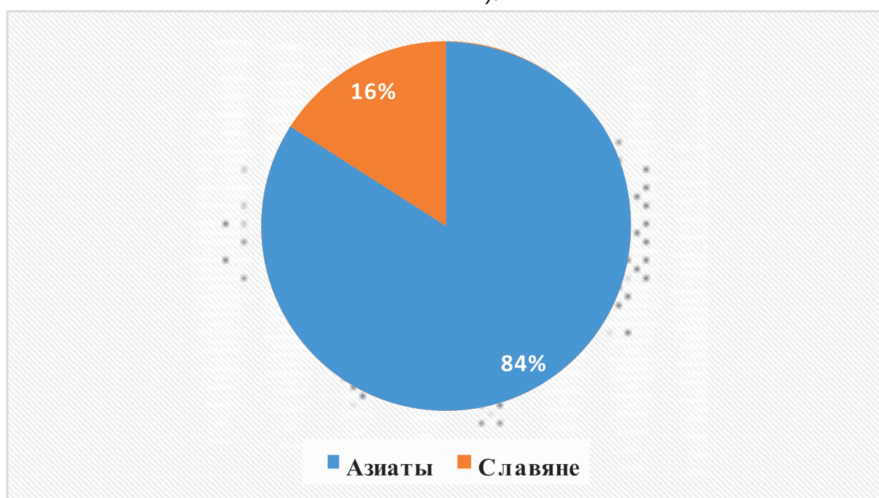


Диаграмма 1 – 2 группы пациентов по этнической принадлежности

По степени прогрессирования БММ у трех пациентов было определено Suzuki II стадии, 10 пациентов III стадии, 6 пациентов IV стадии и у 6 пациентов V стадии.

Первичные проявления и клиническая картина БММ.

У 9 пациентов (36%) первичные проявления БММ были в виде ишемического инсульта, у 7 (28%) – геморрагического инсульта, у 5 (20%) – головной боли, 2 (8%) – ТИА и у 2 пациентов (8%) – в виде судорожных приступов (диаграмма 2).

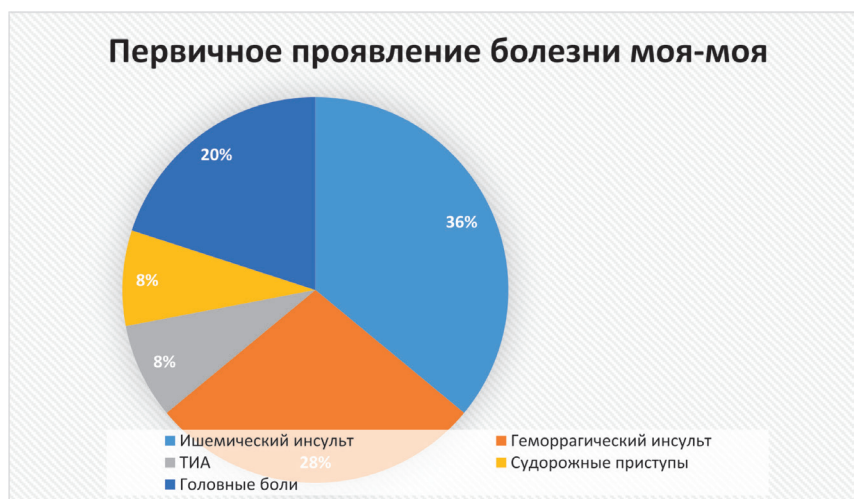


Диаграмма 2 – Первичное проявление болезни моя-моя

Всем пациентам было проведено оперативное вмешательство в виде прямых экстраинтракраниальных анастомозов. В зависимости от количества вмешательств на одного пациента мы разделили их на две группы. Пациенты, которым была сделана операция с одной стороны, и пациенты, пе-

ренесшие операции с двух сторон. Таким образом, 13 пациентам провели оперативное лечение на сосудах с одной стороны, остальным 12 пациентам провели оперативное вмешательство с двух сторон в зависимости от пораженных артерий.

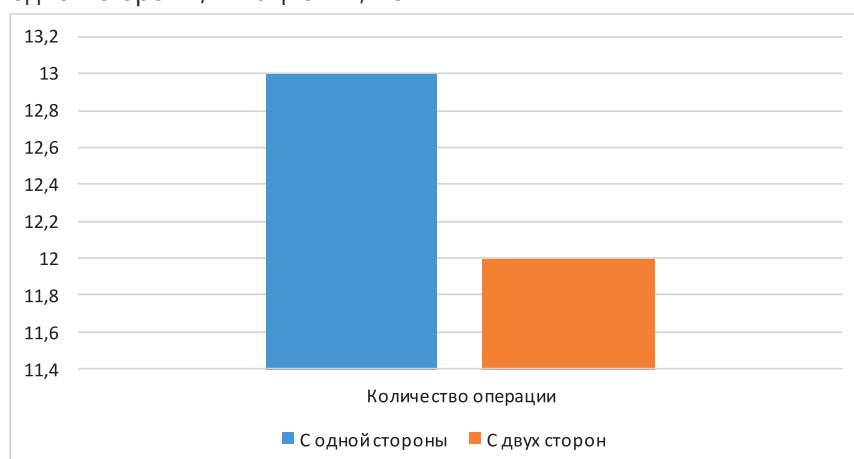

Диаграмма 3 – Группы пациентов в зависимости от количества, проведенных операций

Функциональная активность пациентов оценивалась по шкалам Рэнкин и Бартел при поступлении в стационар АО «НЦН» и при выписке. При ретроспективном анализе историй болезни, при поступлении и при выписке не было различий по данным шкалам. Однако при долгосрочном наблюдении в сравнении с 2020 г. отмечается положительная динамика. Один пациент умер,

причина смерти неизвестна. С другим пациентом связь установить не удалось. У опрошенных пациентов повторного инсульта не наблюдалось.

На диаграммах 4 и 5 представлены сравнительные оценки пациентов по соответствующим шкалам.

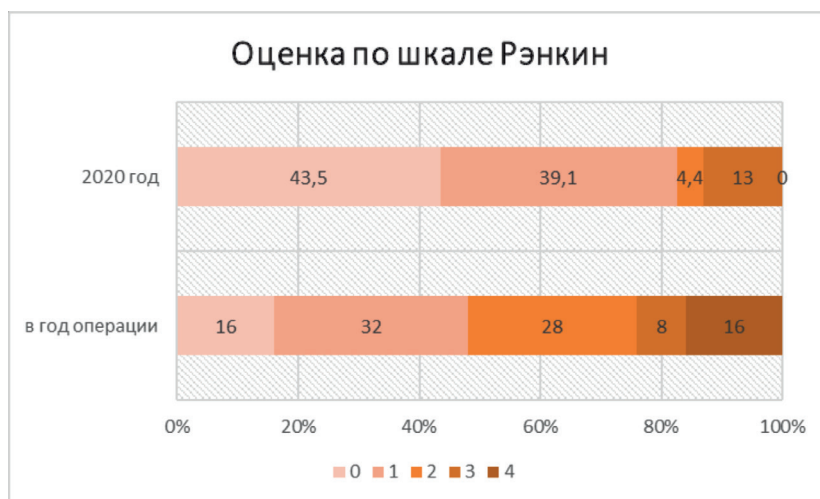

Диаграмма 4 – Оценка по шкале Рэнкин

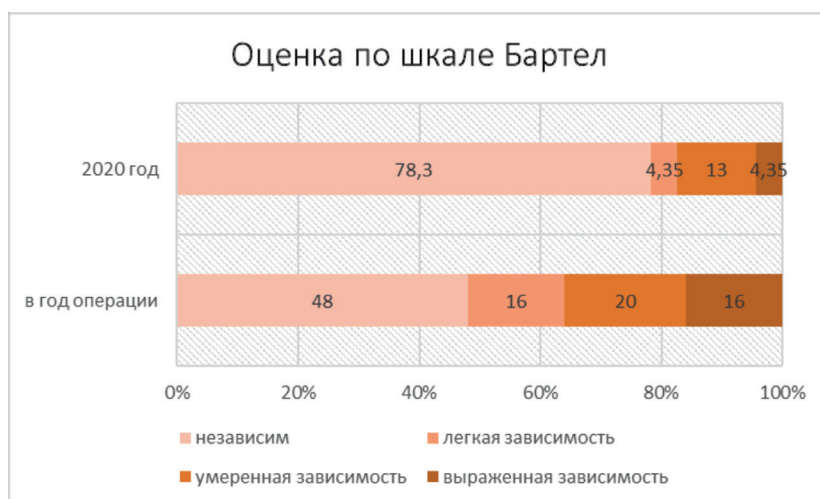


Диаграмма 5 – Оценка по шкале Бартел

Как видно из представленных диаграмм в 2020 году отмечается улучшение по функциональным исходам. При анализе баллов по шкале Рэнкин у пациентов, в год проведения операции на сосудах, больше всего было пациентов с 1 степенью инвалидизации после инсульта – 32%. Частота встречаемости других степеней: 2 степень – 28%, 3 степень – 8%, 4 степень – 16%. Без инвалидности 16%. Стоит обратить внимание на то, что при оценке степеней инвалидизации в 2020 году пациентов с 4, самой тяжелой, степенью инвалидизации не было. Количество же пациентов по шкале Рэнкин 0 и 1 возросло до 43,5% и 39,1% соответственно. Частота встречаемости других степеней: 2 – 4,4%, 3 – 13%.

При оценке пациентов по шкале Бартел наблюдается идентичная положительная тенденция. В год операции независимых пациентов было – 48%, имеющих легкую зависимость – 16%, умеренно зависимых – 20%, с выраженной зависимостью – 16%. В 2020 году количество неза-

висимых пациентов резко увеличилось, показатель достиг 78,3%. Имеющих легкую зависимость 4,35%, умеренно зависимых – 13%, с выраженной зависимостью – 4,35%. Шкалы измеряют функциональный статус пациентов, следовательно, улучшение показателей по шкалам свидетельствует о возросшей активности пациентов. Таким образом, отмечается положительная динамика после хирургической ревазуляризации пациентов.

Представляем вашему вниманию клинический случай. Пациент, мужского пола, 2003 г.р. поступил 21.07.2014 в нейрохирургическое отделение с жалобами на приступообразные головные боли, периодическую потерю сознания, нарушение речи, быструю утомляемость, снижение памяти.

В неврологическом статусе: сознание ясное (15 баллов по шкале комы Glasgow). Адекватен, ориентирован в пространстве и времени. Острота зрения субъективно не снижена. Нарушений чувствительности нет. Сила мышц конечностей в норме. Тонус мышц не снижен. Парезов не выявлено.



Глубокие рефлексы D=S, патологические рефлексы не вызываются.

Ультразвуковое исследование (УЗИ) сосудов брахиоцефального ствола: равномерное стено-

зирование интракраниальной части внутренней сонной артерии с 2х сторон. Увеличена линейная скорость кровотока до 9,5 м/с по обеим позвоночным артериям (рис. 1).

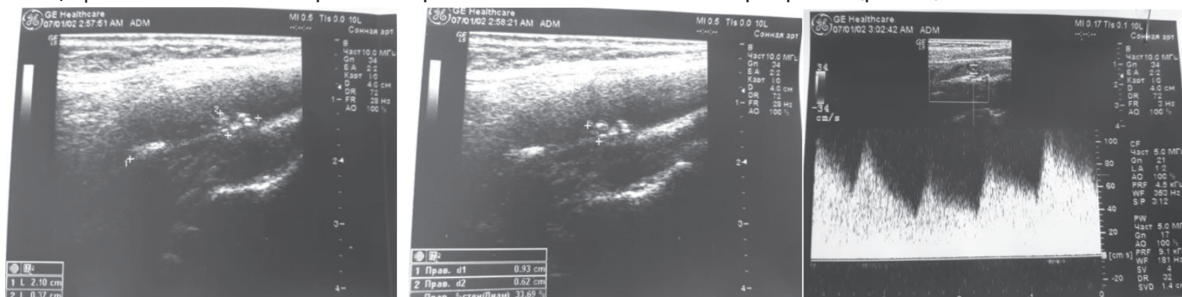

Рисунок 1 – УЗИ сосудов брахиоцефального ствола

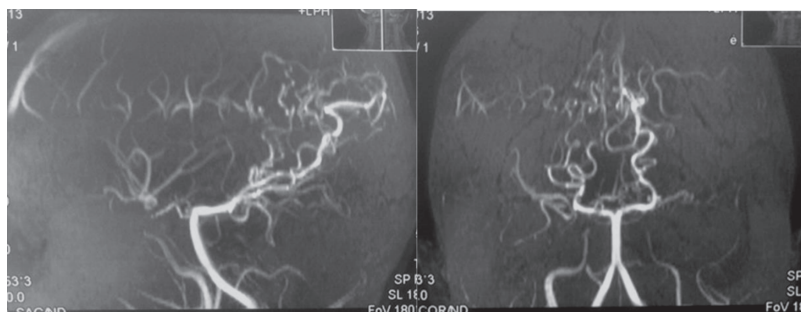


Рисунок 2 – МРА головного мозга. Видна мелкая сеть коллатеральных сосудов

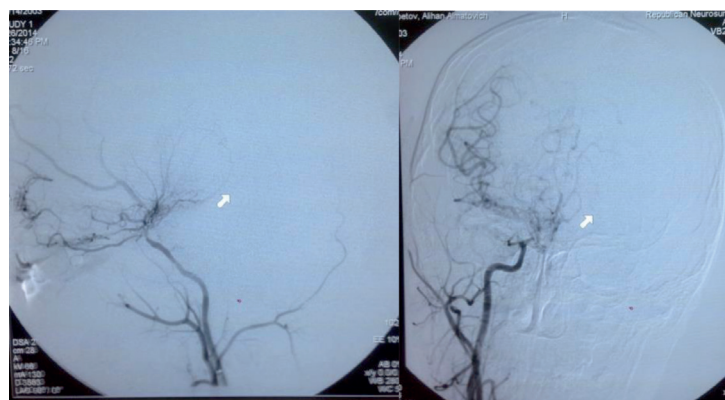


Рисунок 3 – Селективная церебральная ангиография

25.07.2014 была проведена селективная церебральная ангиография: где выявлен стеноз правой и левой внутренней сонной артерии на уровне супраклиноидного отдела. Правый и левый каротидный бассейны кровоснабжаются из позвоночных артерий через корковые коллатеральные анастомозы, через коллатеральную сеть из мелких многочисленных артерий в проекции Виллизиева круга, а также через анастомотические артерии из твердой мозговой оболочки справа и слева. По полученным данным был выставлен диагноз: Болезнь моя-моя. Цефалгический синдром (рис. 3). 30.07.2014 проведена операция: Левосторонняя височная краниотомия, двойной микрохиру-

гический анастомоз между теменной и лобной ветвями левой поверхностной височной артерии и корковыми (височной и лобной) ветвями левой средней мозговой артерии.

Пациент выписан, и запланирован второй этап операции с правой стороны. Однако, 10.12.2014 у пациента случилось острое нарушение мозгового кровообращения по типу субарахноидального кровоизлияния в правом полушарии. 19.03.2015 в условиях АО НЦН выполнена операция: правосторонняя височная краниотомия, микрохирургический анастомоз между теменной ветвью правой поверхностной височной артерии и корковой ветвью правой средней мозговой артерии

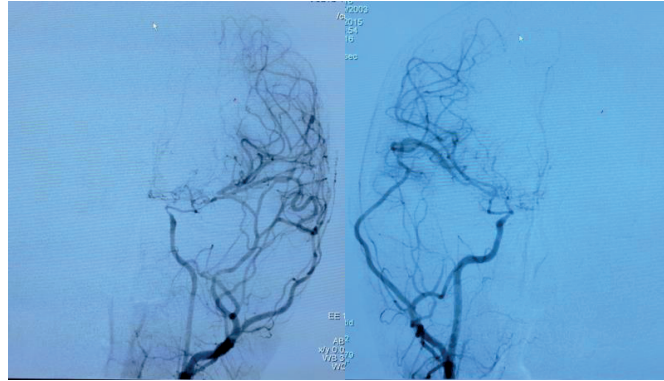


Рисунок 4 – Селективная церебральная ангиография (прямая проекция) от 26.03.2015 г.

26.03.2015 Селективная церебральная ангиография: на полипозиционных селективных церебральных ангиограммах отмечается: двойной микрохирургический анастомоз между теменной и лобной ветвями левой поверхностной височной артерии (ПВА) и корковыми (височной и лобной) ветвями левой средней мозговой артерии. сосудистый анастомоз между теменной ветвью ПВА и височной корковой артерией справа. Анастомозы функционируют адекватно. Представлено на рисунках 4, 5.

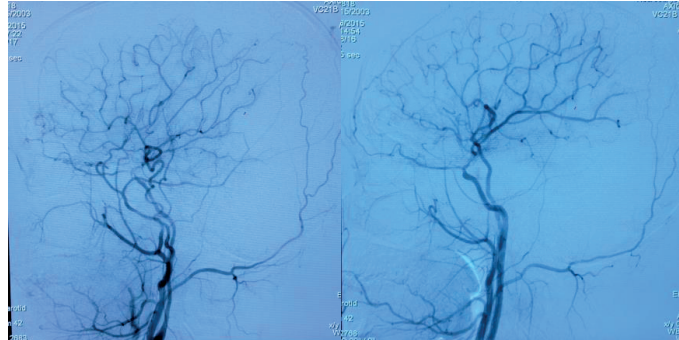


Рисунок 5 – Селективная церебральная ангиография (боковая проекция) от 26.03.2015 г.

С 2014 по 2021 гг. у пациента повторных инсультов не наблюдалось. В 2021 году в неврологическом статусе: без патологии. Выполнена МРТ, МРА головного мозга (рис. 6). Осмотрен офтальмологом: OU – ангиопатия сетчатки, миопия слабой степени.

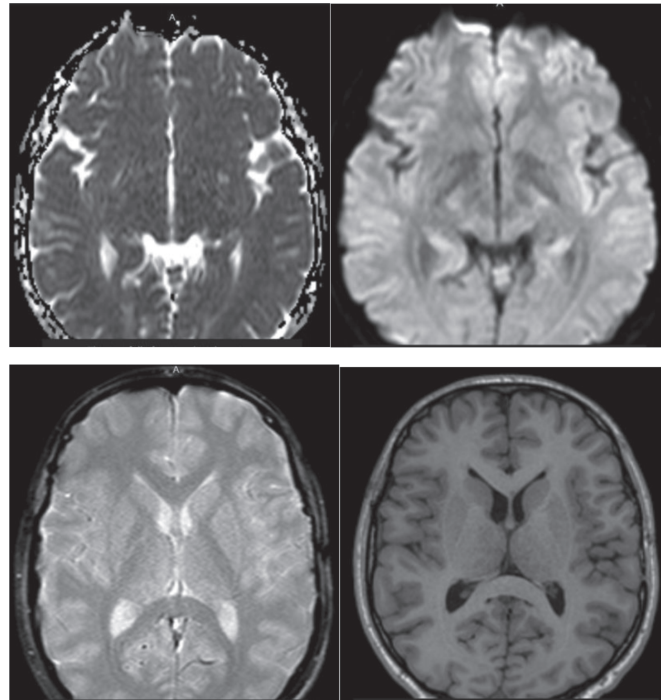


Рисунок 6 – МРТ головного мозга от 2021 г.



Заключение. Из 25 обследованных пациентов 84% азиаты. По данным серии наших наблюдений основным клиническим проявлением в 36% были ишемические инсульты, реже встречаются другие проявления: геморрагический инсульт 28%, головные боли 20%, ТИА и судорожные приступы по 8%. Отмечается четкая положительная динамика после хирургической ревазуляризации пациентов. Проведенное хирургическое лечение позволило предотвратить развитие прогрессирования заболевания и появление повторных клинических проявлений недостаточности мозгового кровообращения. Пациентов динамически наблюдали вплоть до 2020 года. Результаты оперативного ле-

чения основывались на данных контрольных ангиограмм и клинических данных. КТ-перфузия делалась в единичных случаях, поэтому эти данные не были включены в данную статью. Динамика функционального статуса пациентов оценивалась с помощью шкал Рэнкина и Бартел. В результате анализа клинического материала отмечена положительная динамика после хирургической ревазуляризации пациентов с болезнью Мoya-мoya, так как проведенное хирургическое лечение позволило предотвратить развитие прогрессирования заболевания и развитие повторных нарушений в виде недостаточности мозгового кровообращения.

REFERENCES

1. Takeuchi K.S. Hypoplasia of bilateral internal carotid arteries // *Brain Nerve*. 1957. V. 9. P. 37–43.
2. Suzuki J., Takaku A. Cerebrovascular "moyamoya" disease. Disease showing abnormal net-like vessels in base of brain // *Arch Neurol*. 1969. 20(3). P. 288–299.
3. Baba T., Houkin K., Kuroda S. Novel epidemiological features of moyamoya disease. *Journal of Neurology, Neurosurgery & Psychiatry*. 2008. 79(8). P. 900–904. doi:10.1136/jnnp.2007.130666.
4. Uchino K., Johnston S.C., Becker K.J., Tirschwell D.L. Moyamoya disease in Washington State and California // *Neurology*. 2005 Sep 27. 65(6). P. 956–8. doi: 10.1212/01.wnl.0000176066.33797.82
5. Scott R.M., Smith E.R. Moyamoya disease and moyamoya syndrome // *N Engl J Med*. 2009. 360(12). P. 1226–1237. https://doi.org/10.1056/NEJMra0804622.
6. Takahashi A., Fujiwara S., Suzuki J. Long-term follow-up angiography of moyamoya disease--cases followed from childhood to adolescence // *No Shinkei Geka*. 1986 Jan. 14(1). P. 23–9. Japanese. PMID: 3951660.
7. Kamada F., Aoki Y., Narisawa A. et al. A genome-wide association study identifies RNF213 as the first Moyamoya disease gene // *J Hum Genet*. 2011. 56. P. 34–40. https://doi.org/10.1038/jhg.2010.132.
8. Liu W., Morito D., Takashima S., Mineharu Y., Kobayashi H., et al. Identification of RNF213 as a Susceptibility Gene for Moyamoya Disease and Its Possible Role in Vascular Development // *PLOS ONE*. 2011. 6(7). P. e22542. https://doi.org/10.1371/journal.pone.0022542.
9. Bang O.Y., Chung J.W., Cha J., Lee M.J., Yeon J.Y., Ki C.S., et al. A polymorphism in RNF213 is a susceptibility gene for intracranial atherosclerosis // *PLoS One*. 2016. 11(6). e0156607. https://doi.org/10.1371/journal.pone.0156607.
10. Fukushima H., Takenouchi T., Kosaki K. Homozygosity for moyamoya disease risk allele leads to moyamoya disease with extracranial systemic and pulmonary vasculopathy // *Am J Med Genet A*. 2016. 170(9). P. 2453–6. https://doi.org/10.1002/ajmg.a.37829.
11. Chang S.A., Song J.S., Park T.K., Yang J.H., et al. Nonsyndromic peripheral pulmonary artery stenosis is associated with homozygosity of RNF213 p.Arg4810Lys regardless of co-occurrence of moyamoya disease // *Chest*. 2018. 153(2). P. 404–13. https://doi.org/10.1016/j.chest.2017.09.023.
12. Wang Y., Yang L., Wang X. et al. Meta-analysis of genotype and phenotype studies to confirm the predictive role of the RNF213 p.R4810K variant for moyamoya disease https://doi.org/10.1111/ene.14635
13. World Health Organization: Cardiovascular Disease Fact Sheet 37 Geneva, WHO. Available at: www.who.int/mediacentre/factsheets/fs317.
14. Ramirez L., Kim-Tenser M.A., Sanossian N., et al. Trends in Acute Ischemic Stroke Hospitalizations in the United States // *J Am Heart Assoc*. 2016. 5(5). P. e003233. doi:10.1161/JAHA.116.003233.
15. Zhao M., Deng X., Gao F., Zhang D., Wang S., et al. Ischemic Stroke in Young Adults with Moyamoya Disease: Prognostic Factors for Stroke Recurrence and Functional Outcome after Revas-



- cularization // World Neurosurgery. 2017. doi: 10.1016/j.wneu.2017.03.146.
16. Ding J., Zhou D., Paul Cosky E.E., et al. Hemorrhagic Moyamoya Disease Treatment: A Network Meta-Analysis // World Neurosurgery. 2018. Volume 117. P. e557-e562. ISSN 1878-8750. <https://doi.org/10.1016/j.wneu.2018.06.076>.
 17. Sun H., Wilson C., Ozpinar A., Safavi-Abbasi S., Zhao Y., Nakaji P., et al. Perioperative complications and long-term outcomes after bypasses in adults with moyamoya disease: a systematic review and meta-analysis // World Neurosurg. 2016. 92. P. 179-188.
 18. Qian C., Yu X., Li J., Chen J., Wang L., Chen G. The efficacy of surgical treatment for the secondary prevention of stroke in symptomatic moyamoya disease: a meta-analysis. Medicine (Baltimore). 2015. 94. P. e2218.
 19. Kim H., Jang D.K., Han Y.M., Sung JH., Park I.S., Lee K.S., et al. Direct bypass versus indirect bypass in adult moyamoya angiopathy with symptoms or hemodynamic instability: a meta-analysis of comparative studies. World Neurosurg. 2016. 94. P. 273-284.
 20. Wakai K., Tamakoshi A., Ikezaki K., Fukui M., et al. Epidemiological features of moyamoya disease in Japan: findings from a nationwide survey // Clin Neurol Neurosurg. 1997. 99(Suppl 2). P. S1-S5.
 21. Baba T., Houkin K., Kuroda S. Novel epidemiological features of moyamoya disease // J Neurol Neurosurg Psychiatry. 2008. 79(8). P. 900-904. <https://doi.org/10.1136/jnnp.2007.130666>.

Е.Б. Аділбеков¹, А.Г. Сахипова (к.м.н.)¹, Б.А. Кунакбаев¹, Б.Б. Аділбекова (PhD)², Ф.Қ. Қырғызбай¹

¹ «Ұлттық нейрохирургия орталығы» АҚ, Нұр-Сұлтан қ., Қазақстан

² «Астана медицина университеті» КЕАҚ, Нұр-Сұлтан қ., Қазақстан

МОЯ-МОЯ АУРУЫ БАР ПАЦИЕНТТЕРДЕ ОПЕРАЦИЯЛЫҚ АРАЛАСУДАН КЕЙІНГІ КЛИНИКАЛЫҚ КӨРІНІСТЕРДІҢ ДИНАМИКАСЫ

Кіріспе. Моя-моя ауруы - бұл прогрессивті ауру, бұл ми артерияларының екі жақты стеноздық окклюзиясына әкеледі. Соңғы жылдары моя-моя ауруына бағытталған зерттеулер санының өсуі байқалды. Өкінішке орай, моя-моя ауруын емдеу туралы деректер Қазақстанда жоқ. Ақпараттың төмендігі, өз кезегінде, моя-моя ауруы бар науқастарға нақты диагноз қоюды кешіктіруге әкеледі.

Әдістер. Зерттеуге 2013-2020 жылдар аралығында Ұлттық нейрохирургия орталығында ем алған, моя-моя ауруы диагнозы бар 25 пациент енгізілді. Талдауға пациенттердің келесі сипаттамалары енгізілді: жынысы, диагноз қойылған кездегі жасы, хирургиялық араласулар саны, аурудың клиникалық көріністері, емдеу және оның нәтижелері. Динамика Рэнкин мен Бартел шкалаларының көмегімен бағаланды.

Нәтижелер. Аурудың алғашқы көріністері ишемиялық инсультпен (36%), геморрагиялық инсультпен (28%), бас ауруымен (20%), өткінші ишемиялық өршумен (8%) және құрысумен (8%) сипатталады. 13 пациентке тамырлардың бір жағынан хирургиялық емдеу жүргізілді, қалған 12 пациентке екі жағынан хирургиялық араласу жүргізілді, бұл артериялардың зардап шеккен жағына және клиникалық көріністерінің ауырлығына байланысты болды. Рэнкин шкаласы бойынша операция жүргізілген жылы мүгедектігі жоқ пациенттер 16%-ды құрады, ал 2020 жылы олар 43,5% болды. Бартел шкаласы бойынша да оң үрдіс байқалды. Операция жасалған жылы өз-өзіне қызмет ете алатын пациенттер үлесі 48% болды, ал 2020 жылы олардың саны күрт өсті, бұл көрсеткіш 78,3%-ға жетті.

Қорытынды. Біздің бақылауларымыздың деректері бойынша пациенттердің 36%-да негізгі клиникалық көрініс ишемиялық инсульт болды, басқа көріністер сирек кездеседі. Пациенттердің хирургиялық ревазуляризациясынан кейін нақты оң динамика байқалады, өйткені хирургиялық емдеу аурудың дамуын және ми қан айналымы жеткіліксіздігінің қайталама клиникалық көріністерінің пайда болуын болдырмауға мүмкіндік берді.

Негізгі сөздер: моя-моя ауруы, моя-моя синдромы, ишемиялық инсульт, геморрагиялық инсульт, хирургиялық ревазуляризация.



E. Adilbekov¹, A. Sakhipova¹, B. Kunakbaev¹, B. Adilbekova (PhD)², G. Kirgizbai¹

¹ JSC "National Centre for Neurosurgery", Nur-Sultan, Republic of Kazakhstan

² JSC Medical University Astana, Nur-Sultan, Republic of Kazakhstan

DYNAMICS OF CLINICAL MANIFESTATIONS AFTER SURGERY IN PATIENTS WITH MOYA-MOYA DISEASE

Introduction. Moya-moya disease is a progressive disease resulting in bilateral stenotic occlusion of the cerebral arteries. In recent years, there has been an increase in the number of studies focused on moya-moya disease. Unfortunately, there are no data on moya-moya disease therapy in Kazakhstan. Low awareness, in turn, leads to a delay in establishing an accurate diagnosis for patients with moya-moya disease.

Methods. The study included 25 patients diagnosed with moya-moya disease who were treated at the National Center for Neurosurgery for the period from 2013 to 2020. The study is retrospective and descriptive. The analysis included the following patient characteristics: gender, age at the time of diagnosis, number of surgical interventions, clinical manifestations of the disease, treatment performed and its results. The dynamics was assessed using the Rankin and Bartel scales.

Results. The primary manifestations of the disease are characterized by ischemic stroke (36%), hemorrhagic stroke (28%), headache (20%), TIA (8%) and seizures (8%). 13 patients underwent surgical treatment on the vessels on one side, the remaining 12 patients underwent surgery on both sides, depending on the side and severity of the clinical manifestations of the affected arteries. According to the Rankin scale, in the year of the operation, there are 16% of patients without disabilities. In 2020, they became 43.5%. On the Bartel scale, there is an identical positive trend. In the year of surgery, there were 48% independent patients, and in 2020 the number increased sharply, the figure reached 78.3%.

Conclusion. According to our series of observations, the main clinical manifestation in 36% was ischemic strokes. Other manifestations are less common. There is a clear positive dynamics after surgical revascularization of patients. The performed surgical treatment made it possible to prevent the development of disease progression and the appearance of repeated clinical manifestations of cerebrovascular insufficiency.

Keywords: moya-moya disease, moya-moya syndrome, ischemic stroke, hemorrhagic stroke, surgical revascularization.