



СЛУЧАЙ ИЗ ПРАКТИКИ

УДК 616.831-005.1:618.7

Е.Б. Адильбеков, Б.Б. Жетписбаев, М.А. Кульмурзаев, З.Б. Ахметжанова, С.Г. Медуханова.

АО «Национальный центр нейрохирургии», г. Астана, Казахстан.

ПОСЛЕРОДОВАЯ ЦЕРЕБРАЛЬНАЯ АНГИОПАТИЯ

Резюме: В статье описывается редкий клинический случай молодой женщины в послеродовом периоде с развитием послеродовой церебральной ангиопатии в виде синдрома задней обратимой энцефалопатии (PRES) приведшей к летальному исходу.

Синдром задней обратимой энцефалопатии обычно обратимый клинический синдром становится все более узнаваемым, в значительной степени из-за доступности современных аппаратов нейровизуализации. Хотя патофизиологические изменения являются неотъемлемой причиной развития PRES, не понятны специфические механизмы развития и эндотелиальная дисфункция считается ключевым фактором.

Приведены снимки пациента до и после развития PRES, а также патоморфологические снимки ткани головного мозга.

Ключевые слова: инсульт, послеродовая церебральная ангиопатия, синдромом задней обратимой энцефалопатии, синдром обратимой церебральной вазоконстрикции.

Введение

Послеродовая эклампсия составляет приблизительно 44% всех эклампсии. Из них 5-17% проявляются после первых 48 часов родоразрешения, а некоторые виды могут появиться через четыре недели послеродового периода. Эклампсия может ассоциироваться с ишемическим или геморрагическим инсультом, послеродовой церебральной ангиопатией (ПЦА) или **синдромом задней обратимой энцефалопатии (PRES)**, которые могут отсутствовать в начале беременности [1].

Церебральные ангиопатии в послеродовом периоде являются редкими и патофизиологически плохо описанными в научной литературе нарушениями, в частности **синдромом обратимой церебральной вазоконстрикции (reversible cerebral vasoconstriction syndrome (RCVS))** и **синдромом задней обратимой энцефалопатии (posterior reversible encephalopathy syndrome (PRES))** могут возникнуть в течение 30 дней после неосложненной беременности и родов [2].

Беременность связана с рядом физиологических изменений, что может привести к увеличению риска ишемического инсульта. Этому способствуют гемодинамические изменения (гемодилуционная анемия, изменения артериального давления, венозный застой), сосудистые аномалии (снижение содержания коллагена и эластина в кровеносных сосудах, повышенная жесткость и релаксационный ответ), эндотелиальная дисфункция (повышенная проницаемость стенки сосуда и вазогенный отек) и, что самое важное, изменения свёртывающей системы крови [3].

PRES характеризуется вазогенным отеком головного мозга, который вызывает очаговую неврологическую симптоматику. PRES впервые был описан в 1996 году и все чаще диагностируется в связи с распространенным использованием магнитно-резонансной томографии (МРТ).

В связи с тем, что развивается отек PRES имеет тенденцию преимущественно поражать парietальные и затылочные доли, визуальные поражения также являются часто встречающимися симптомами. Кроме того, головная боль и измененный психический статус часто сопровождают течение PRES.

Хотя поражения затылочной и теменной долей встречается наиболее часто, PRES может поражать также лобные, височные доли, мозжечок и ствол мозга. [4].

Клинический случай

Пациентка 32 лет, беременность 39 недель, первородящая находилась на стационарном лечении с диагнозом: ОРВИ с гипертермией 38.5 0С. Острый бронхит. У пациентки наблюдались многоводие, крупный плод, также однократное обвитие пуповины вокруг шеи плода. Из анамнеза первичный гипотиреоз средней степени тяжести, макроаденома гипофиза, миопия средней степени, хронический гастрит.

На 2 сутки госпитализации в перинатальном центре произошли срочные роды живым доношенным ребенком женского пола. Послеродовой период протекал без особенностей, гемодинамика в пределах 110/80 мм. рт. ст. На 3 сутки после родов появились боли в области шеи, головная боль больше в затылочной области, в динамике через сутки отмечались усиление головных болей, АД 150/90 мм.рт.ст. Проведено МРТ головного мозга и шейного отдела позвоночника. На снимках патологии не было выявлено Рис №1.

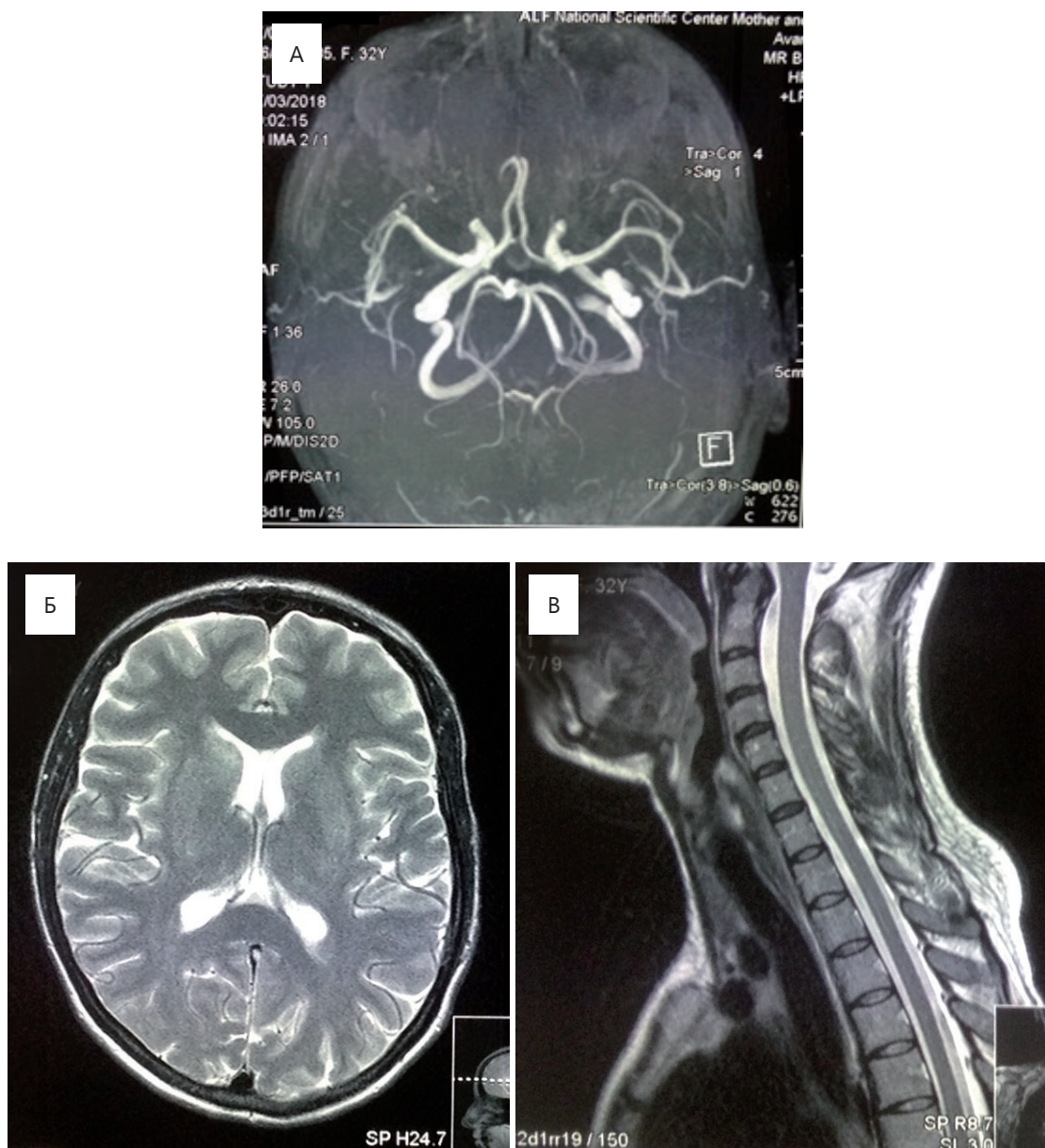


Рис №1. МРТ головного мозга на 4 сутки после родов. А) МРА, Б) МРТ головного мозга в аксиальной проекции В) МРТ шейного отдела позвонков.

Далее с целью исключения воспалительного процесса была произведена люмбальная пункция, обнаружены свежие эритроциты. Для исключения субарахноидального кровоизлияния (САК) проведена консультация нейрохирурга и назначено КТА.

На 4 сутки после родов состояние пациентки ухудшилось, развилось психомоторное возбуждение, правосторонний гемипарез, уровень сознания по Шкале Комы Глазго (ШКГ) 9 – 10 баллов, родильница была переведена на ИВЛ и с подозрением на инсульт была направлена в АО «Национальный центр нейрохирургии».

При поступлении сознание по ШКГ 7 – 8 баллов, на болевые раздражители реагировала отдергиванием левых конечностей. Зрачки D=S, фотореакция живая. Лицо симметричное. Сухожильные рефлексы D=S, живые. Тонус мышц удовлетворительный. Бабинского положительный справа.

КТ ангиография, на 5 сутки после родов, выявило parenхиматозное кровоизлияние в левой гемисфере головного мозга в области базальных ядер с прорывом крови в желудочковую систему и в субарахноидальное пространство, гемотампонада желудочковой системы. Аномалии развития сосудов не выявлено. Рис №2.

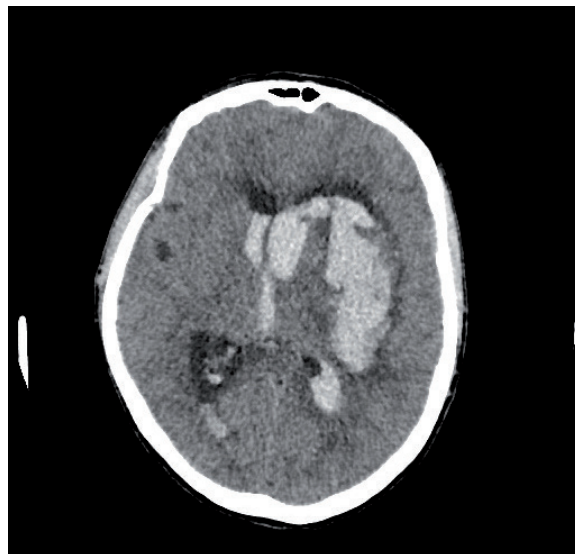

Рис №2. КТ ангиография, на 5 сутки после родов.

По экстренным показаниям произведена операция – наложение наружного разгрузочного дренажа по Аренту слева, декомпрессивная краниоэктомия в левой лобно-теменно-височной области, с пластикой ТМО и локальным фибринолизом.

Первые сутки после операции пациентка находилась на медикаментозной седации, зрачки одина-

ковые, фотореакция сохранена, сухожильные рефлексы D=S, тонус мышц был в норме. В динамике положительно в виде санации крови в IV и уменьшения крови в III и боковых желудочках, проходимость не нарушена. Рис №3.

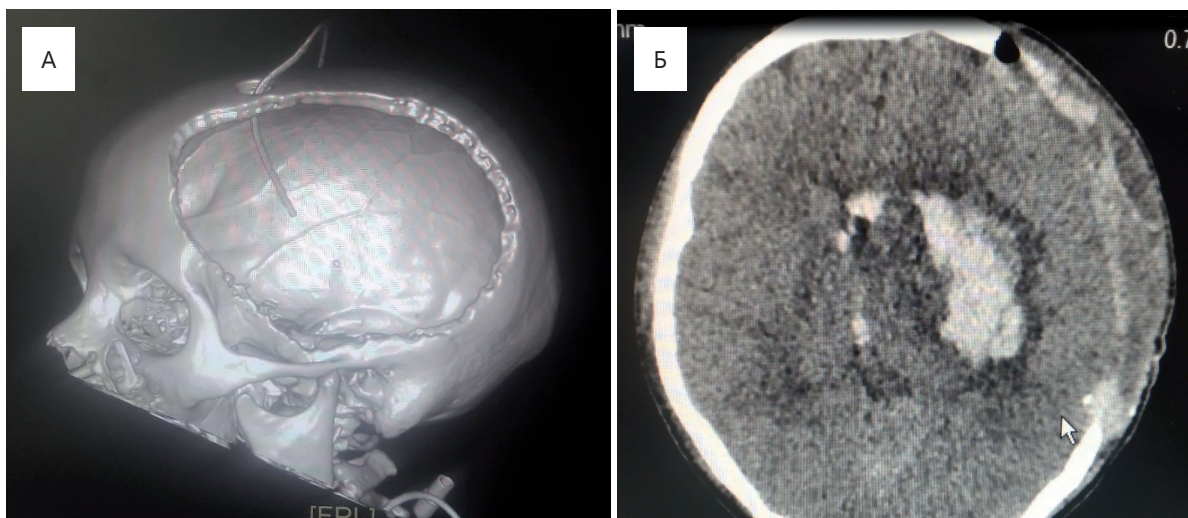


Рис №3. Первые сутки после операции А) Конец дренажной трубки находится на уровне отверстия Монро Б) Картина паренхиматозно-вентрикулярного кровоизлияния в левой гемисфере головного мозга, состояние после декомпрессивной гемикраниоэктомии слева и наложение разгрузочного дренажа по Аренту слева, смещение срединных структур слева направо.

На 3 сутки после операции наблюдается положительная динамика в виде уменьшения объема ге-

матомы. На 7 сутки после операции значительных динамических изменений не отмечается Рис №4.

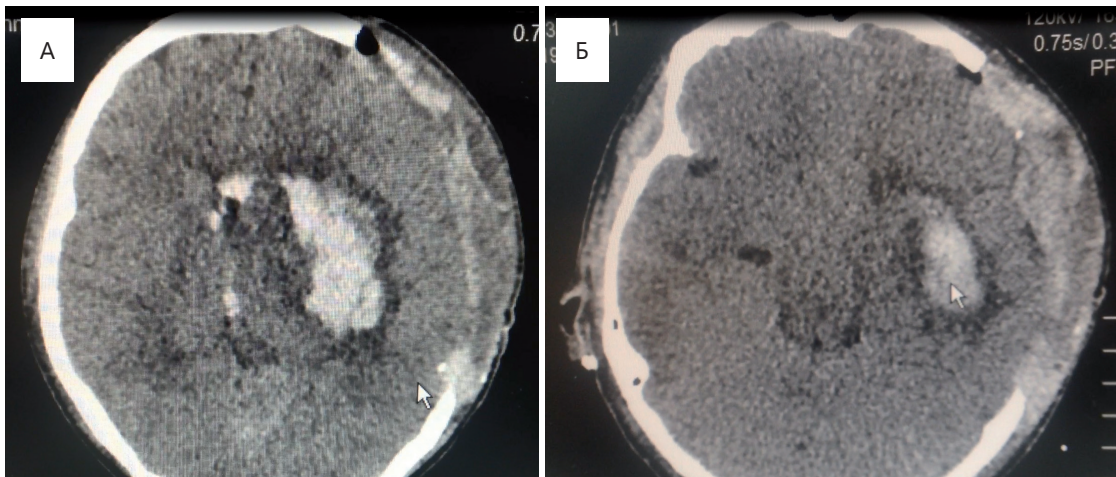


Рис №4. А) 3 сутки после операции. Б) 7 сутки после операции. КТ снимок в аксиальной проекции.

Состояние пациента оставалось крайне тяжелым, в динамике с ухудшением по неврологическому статусу, обусловленным отеком и ишемией головного

мозга на фоне прогрессирующего церебрального вазоспазма. Уровень сознания – медикаментозная седация. Рис №5.

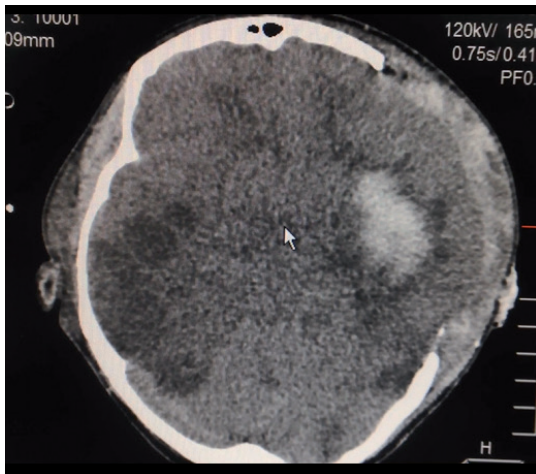


Рис №5. 8 сутки после операции, признаки паренхиматозной подострой гематомы в области базальных ганглий слева, желудочки мозга компремированы, признаков повторного кровоизлияния нет. Признаки ишемии в обоих полушариях большого мозга, диффузный отек головного мозга. Смещение срединных структур справа налево 14 мм.

18-е сутки после хирургического лечения состояние пациентки крайне тяжелое, обусловленное отеком и ишемией головного мозга. Уровень сознания по ШКГ – 3 балла, атония, арефлексия. Зрачки расширены – одинаковые, фотореакции нет. Корнеальный рефлекс отсутствует.

В дальнейшем состояние пациентки оставалось крайне тяжелым, обусловлено прогрессирующим нарушением витальных функций и полиорганной недостаточностью. ЧСС-98/мин. АД 54/25 мм рт.ст. с вазопрессорной поддержкой, адреналин в дозе 0.18% – 0.20 мкг/кг/мин.

09.05.2018 22:30 на фоне проводимого лечения, произошла остановка сердечной деятельности.

Несмотря на проводимые реанимационные мероприятия восстановить сердечную деятельность не удалось. Константирована биологическая смерть.

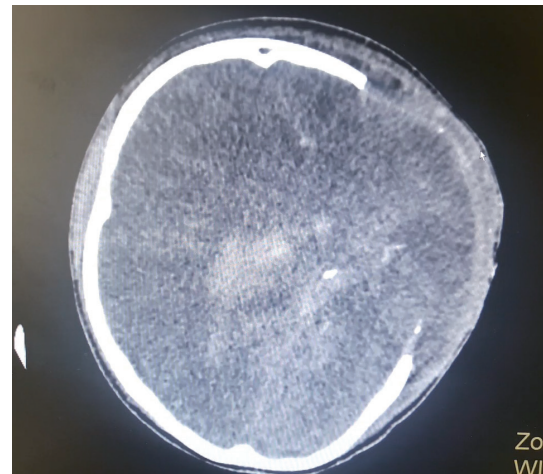


Рис. №6. 18 сутки после операции, отрицательная динамика, признаки энцефаломалии головного мозга, отсутствует дифференцировка белого-серого вещества, пролобация в трепанационный дефект.

На 61-е сутки послеродового периода и 52 – е сутки после хирургического лечения сознание по ШКГ 3 балла, на внешние раздражители не реагировала, зрачки расширены, фотореакции не было. Кашлевой рефлекс отсутствовал. Атония, арефлексия.

На аутопсии: патоморфологическое исследование осуществлялось при помощи микроскопа Axioskop 40, Carl Zeiss, Germany, при общем увеличении X 100, X 200.

В области базальных ядер слева и в ткани желудочков определяется массивное кровоизлияние, по периферии которого видны очаги сетчатого разрыхления глии, тромбоз сосудов (Рис.№7). Вне кровоизлияния, в коре больших полушарий и экстракортальных зонах вещества головного мозга нейроны и глиа в состоянии белковой дистрофии. Видны яв-



ления периваскулярного и перичеллюлярного отека (Рис.№8). Сосуды неравномерно полнокровные, большинство из них паретически расширены, часть

спазмированы со стазами эритроцитов. В стенке сосудов изменений не выявлено (см. Рис.№9).

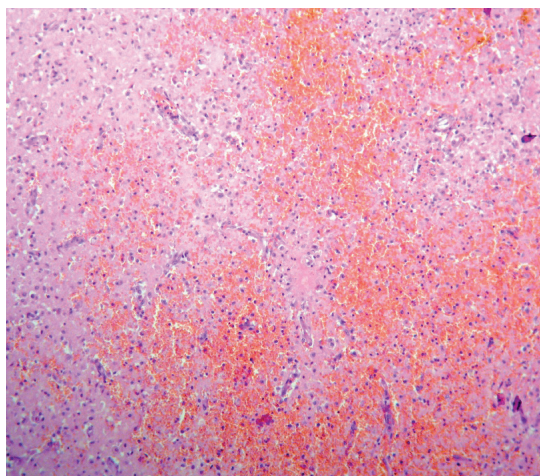


Рис.№7. Внутримозговое кровоизлияние. X 100. Окраска гематоксилином и эозином.

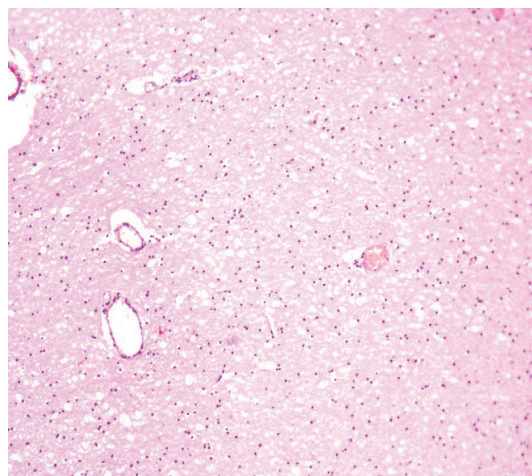


Рис.№8. Неспецифические изменения в веществе головного мозга: дистрофия нейроцитов и глии, отек-набухание. X 100. Окраска гематоксилином и эозином.

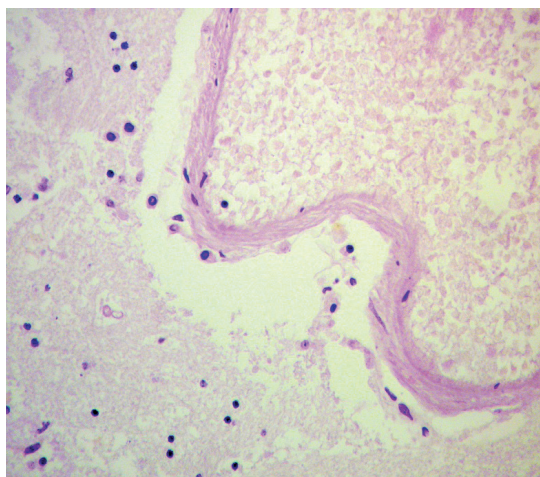


Рис.№9. Стенка сосуда. X 200. Окраска гематоксилином и эозином.

Обсуждение

Инсульт во время беременности проявляется также, как и у других лиц с инсультом, с внезапным началом фокального неврологического дефицита. Головная боль – это важный и общий симптом инсульта, хотя больше выражена при геморрагическом инсульте. В свою очередь к геморрагическому инсульту приводит преэклампсия-эклампсия и является ключевым симптомом ранней диагностики инсульта у беременных.

Беременность и послеродовой период обусловлены повышенным риском ишемического и геморрагического инсульта [5,6].

Исследователями Swartz et al. исходя из проведенного обзора 11 исследований, опубликованных между 1990 и январем 2017 года, выявили, что инсульт наиболее распространен во время родов и послеродовом периоде. Инсульт развивается у 30 из 100 000 беременных женщин [7].

Нейровизуализация при синдроме задней обратимой энцефалопатии характеризуется отеком подкоркового белого вещества и кортекса, преимущественно в двусторонних теменных и затылочных долях.

При компьютерно-томографическом исследовании выявляются признаки вазогенного отека (гиподенсные области) у некоторых пациентов.

У беременных с эклампсией в более 95% также развивается PRES. Частота развития геморрагического инсульта у пациентов с PRES, по некоторым

оценкам составляет от 10% до 15%. К сожалению, быстрая постановка диагноза PRES во время беременности остается проблемой и фактические цифры по заболеваемости во время беременности могут быть намного выше, чем заявлено в научной литературе [3].

Женщин, с осложнением беременности преэклампсией или эклампсией следует предварительно обучать симптомам инсульта и вести круглосуточное наблюдение в послеродовом периоде. Вполне вероятно, что эндотелиальная дисфункция и нарушение гемато-энцефалического барьера играют ключевую роль в церебральной дисфункции наблюдающуюся в преэклампсии/ эклампсии. Лечение преэклампсии / эклампсии включает антигипертензивные средства и 25% магния сульфат [8].



ЛИТЕРАТУРА:

1. Tuffnell DJ, Jankowicz D, Lindow SW, Lyons G, Mason GC, Russell IF, Walker JJ, Yorkshire Obstetric Critical Care Group (2005) Outcomes of severe pre-eclampsia/eclampsia in Yorkshire 1999/2003. *BJOG* 112:875–880
2. Williams TL, Lukovits TG, Harris BT, Harker Rhodes C. A fatal case of postpartum cerebral angiopathy with literature review. *Arch Gynecol Obstet.* 2007; 275(1):67-77.
3. Razmara A, Bakhadirov K, Batra A, Feske SK. Cerebrovascular complications of pregnancy and the postpartum period. *Curr Cardiol Rep.* 2014;16:532. doi: 10.1007/s11886-014-0532-1
4. Fugate JE, Claassen DO, Cloft HJ, Kallmes DF, Kozak OS, Rabinstein AA. Posterior reversible encephalopathy syndrome: associated clinical and radiologic findings. *Mayo Clin Proc.* 2010;85:427–432. doi: 10.4065/mcp.2009.0590
5. Kittner SJ, Stern BJ, Feaser BR, Hebel R, Nagey DA, Buchholz DW, et al. Pregnancy and the risk of stroke. *N Engl J Med.* 1996;335:768–774. doi: 10.1056/NEJM199609123351102
6. James AH, Bushnell CD, Jamison MG, Myers ER. Incidence and risk factors for stroke in pregnancy and the puerperium. *Obstet Gynecol.* 2005;106:509–516. doi: 10.1097/01.AOG.0000172428.78411.b0.
7. Swartz RH, Cayley ML, Foley N, Ladhani NNN, Leffert L, Bushnell C, et al. The incidence of pregnancy-related stroke: a systematic review and metaanalysis. *Int J Stroke.* 2017;12:687–697. doi: 10.1177/1747493017723271.
8. McDermott M, Miller EC, et al. Preeclampsia: Association with Posterior Reversible Encephalopathy Syndrome and Stroke. *Stroke.* 2018 Mar;49(3):524–530. doi: 10.1161/STROKEAHA.117.018416.

Adilbekov E.B., Zhetspisbaev B.B., Kulmirzaev M.A., Akhmetzhanova Z.B., Medukhanova S.G.
«National Centre for Neurosurgery» JSC, Astana, Republic of Kazakhstan

POSTPARTUM CEREBRAL ANGIOPATHY

SUMMARY

The article describes a rare clinical case of a young woman in the postpartum period with development of postpartum cerebral angiopathy in the form of a posterior reversible encephalopathy syndrome (PRES) with fatal outcome.

Posterior reversible encephalopathy syndrome is becoming increasingly recognizable, in large part because of improved and more readily available brain

imaging. Although the pathophysiological changes are intrinsic, PRES are not fully understood, endothelial dysfunction is a key factor.

We have provided the case with images before and after the development of PRES, as well as pathomorphological images of the brain tissue.

Key words: stroke, postpartum cerebral angiopathy, posterior reversible encephalopathy syndrome, reversible cerebral vasoconstriction syndrome.

Е.Б. Аділбеков, Б.Б. Жетпісбаев, М.А. Күлмұрзаев, З.Б. Ахметжанова, С.Г. Медукханова.
«Ұлттық нейрохирургия орталығы» АҚ, Астана, Қазақстан.

БОСАНҒАННАН КЕЙІНГІ ЦЕРЕБРАЛЬДЫ АНГИОПАТИЯ

ТҮЙІНДЕМЕ

Берілген мақалада босанғаннан кейінгі кезеңде жас әйелдің өліміне әкелген артқы қайтымды энцефалопатия синдромы (PRES) түрінде церебральды ангиопатия дамыған сирек клиникалық жағдай сипатталады.

Әдетте артқы қайтымды энцефалопатия синдромы (PRES) аты атағандай қайтымды клиникалық синдром негізінен қазіргі заманғы невровизуализациялық құрылғылардың қолжетімділігіне байланысты жиі кездесіп жатыр. Патофизиологиялық өзгерістер

PRES-тің пайда болуына маңызды себебі болып табылады, алайда нақты механизмі белгісіз, және эндотелий дисфункциясы аталған патологияның дамуына шешуші фактор болып табылатына күмән жоқ.

Мақалада науқастың PRES дамығанына дейін және кейін суреттерді, сондай-ақ ми тінінің патологиялық суреттері беріліп отыр.

Негізгі сөздер: инсульт, босанғаннан кейінгі церебральды ангиопатия, артқы қайтымды энцефалопатия синдромы, қайтымды церебральды вазоконстрикция синдромы.