

СЛУЧАЙ ИЗ ПРАКТИКИ

УДК 616-08-035

Е.К. Дюсембеков (д.м.н.)¹, Р.М. Кастей², Е.С. Жуков², К.А. Никатов¹, С.Т. Калдыбаев²

¹ Казахский медицинский университет непрерывного образования, г. Алматы, Казахстан

² ГКП на ПХВ Городская клиническая больница №7, г. Алматы, Казахстан

АНГИОПЛАСТИКА И СТЕНТИРОВАНИЕ СИМПТОМНОЙ СУБОККЛЮЗИИ СРЕДНЕЙ МОЗГОВОЙ АРТЕРИИ С ЦЕЛЬЮ ПРОФИЛАКТИКИ ВОЗНИКНОВЕНИЯ ПОВТОРНОГО ИШЕМИЧЕСКОГО ИНСУЛЬТА. ОПЫТ ПРИМЕНЕНИЯ ИНТРАКРАНИАЛЬНОГО СТЕНТА ACCLINO

Благодаря широкому применению магнитно-резонансной томографии, компьютерной томографической ангиографии и селективной церебральной ангиографии при ишемическом инсульте, все чаще диагностируются стенозы интракраниальных артерий. В последние годы разработаны стенты, которые являются более гибкими и компактными, что в свою очередь позволяет избежать грозных интраоперационных осложнений и делают данный метод лечения более безопасным для пациента. В данной статье представлен клинический случай успешного проведения эндоваскулярной реваскуляризации симптомной субокклюзии М1 сегмента средней мозговой артерии головного мозга путем ангиопластики и последующей установкой внутрисосудистого стента ACCLINO. Данный метод восстановления проходимости интракраниальных артерий показывает его эффективность и может иметь высокий потенциал в его развитии и применении, возможно даже быть альтернативой в наложении экстраинтракраниального анастомоза у определенных групп пациентов. Для подтверждения преимуществ стентирования интракраниальных артерий необходимо проведение дальнейших исследований.

Ключевые слова: средняя мозговая артерия, стеноз, субокклюзия, интракраниальный стент.

ВВЕДЕНИЕ

Атеросклероз интракраниальных артерий, приводящий к окклюзии, является важной причиной возникновения инсультов у азиатов, латиноамериканцев и афроамериканцев [1-4]. Традиционное лечение симптомных окклюдированных поражений церебральных артерий является тромболитическая и антикоагулянтная терапия. Несмотря на проведение медикаментозного лечения, риск возникновения повторного инсульта у пациентов со стенозами интракраниальных артерий остается высоким [5]. Существуют различные виды хирургического лечения с целью профилактики возникновения повторного ишемического инсульта, включая обходные анастомозы, которые имеют определенные технические сложности, возможные осложнения, а также различные прогнозы и исходы лечения [6, 7]. К альтернативному методу лечения относится баллонная ангиопластика

интракраниальных артерий, однако в большинстве случаев результаты менее чем удовлетворительные [8, 9]. В последние годы разработаны интракраниальные стенты, которые являются более гибкими и компактными, что позволяет избежать грозных интраоперационных осложнений, таких как диссекции артерий и рестенозов, часто возникающих при проведении только баллонной ангиопластики [10-12]. Несмотря на потенциальную пользу в развитии и применении стентирования церебральных артерий, не исключается риск возможных осложнений [13]. Наиболее тяжелым осложнением стентирования стеноза М1 сегмента средней мозговой артерии, может быть внутримозговое кровоизлияние, обусловленное синдромом гиперперфузии, особенно без хорошего коллатерального кровотока [14]. К возможным осложнениям также следует отнести возможное тромбообразование внутри стента при неадек-

ватной антикоагулянтной и антиагрегантной пре-операционной подготовке, либо резистентности пациента к данной группе препаратов. Рестеноз также является частой проблемой в отдаленном периоде после стентирования интракраниальных артерий [15].

КЛИНИЧЕСКОЕ НАБЛЮДЕНИЕ

Пациентка М. 1955 г.р. со слов родственников 03.01.2021 г. на фоне повышения артериального давления, внезапно почувствовала резкое ухудшение общего состояния, нарушение речи и общую слабость. За экстренной помощью не обращались. Самостоятельно прошли обследование через два дня, проведена магнитно-резонансная

томография (МРТ) и магнитно-резонансная артериография (МРА) головы (05.01.2021 г.), на которой выявлен сформировавшийся субкортикальный очаг ишемии в левом полушарии головного мозга и окклюзия М1 сегмента левой средней мозговой артерии (рис. 1). Получила курс консервативной терапии, после чего в плановом порядке госпитализирована в отделение сосудистой нейрохирургии нейрохирургического центра ГКП на ПХВ ГKB №7 г. Алматы для проведения дополнительных методов обследования и решения вопроса о наложении экстраинтракраниального анастомоза (ЭИКМА), для профилактики повторного возникновения ишемического инсульта.

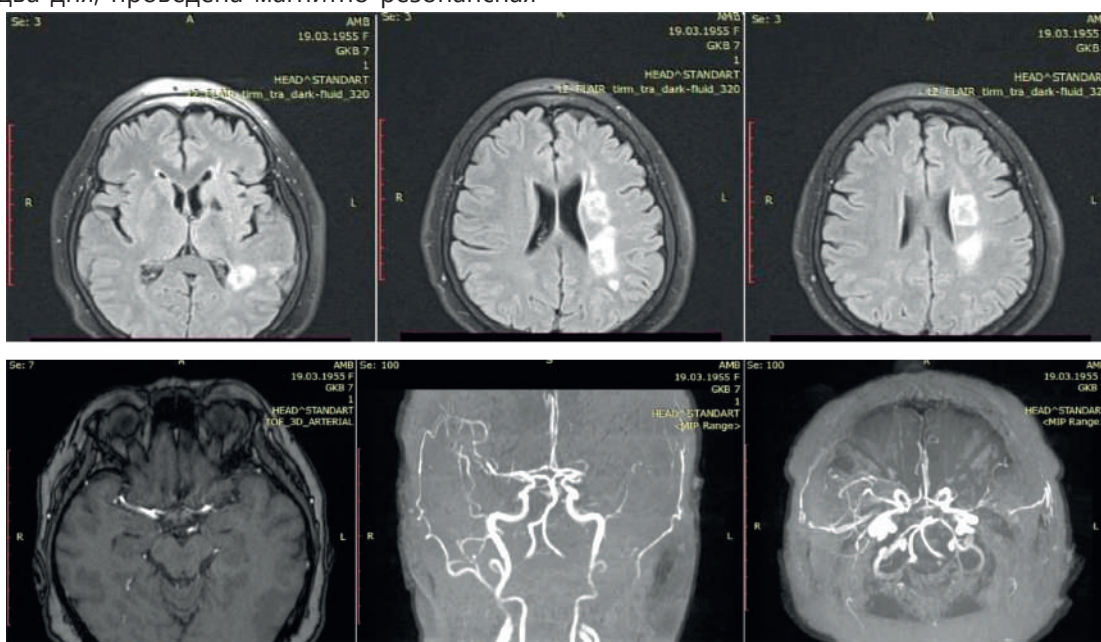


Рисунок 1 – Магнитно-резонансная томография и магнитно-резонансная артериография головы показала сформировавшийся субкортикальный очаг ишемии в левом полушарии головного мозга и признаки окклюзии М1 сегмента левой средней мозговой артерии

В неврологическом статусе при поступлении обратили на себя внимание следующие симптомы: По шкале NIHSS (NATIONAL INSTITUTES OF HEALTH STROKE SCALE) – 12 баллов. В сознании, по Шкале Ком Глазго (ШКГ) 15 баллов. Дизартрия, моторная афазия. Элементы сенсорной афазии. Зрачки D=S. Фотореакция сохранена. Движения глазных яблок в полном объеме. Лицо ассиметричное, сглаженность правой носогубной складки. Девиация языка вправо. Фокация и глотание не нарушены. Сухожильные рефлексы D>S, правосторонний гемипарез до 3 баллов. Менингеальные знаки – Кернига, Брудзинского, ригидность затылочных мышц-отрицательные. Патологические стопные знаки отрицательные с двух сторон.

Координаторные пробы выполняет с интенцией справа.

Из дополнительных методов обследования пациентке проведены перфузионная компьютерная томография (ПКТ) головного мозга с целью достоверного определения снижения мозгового кровотока в пораженной области мозга (рис. 2), а также селективная церебральная ангиография с целью оценки коллатерального кровотока и определения артерии донора для наложения экстраинтракраниального анастомоза (рис. 3).

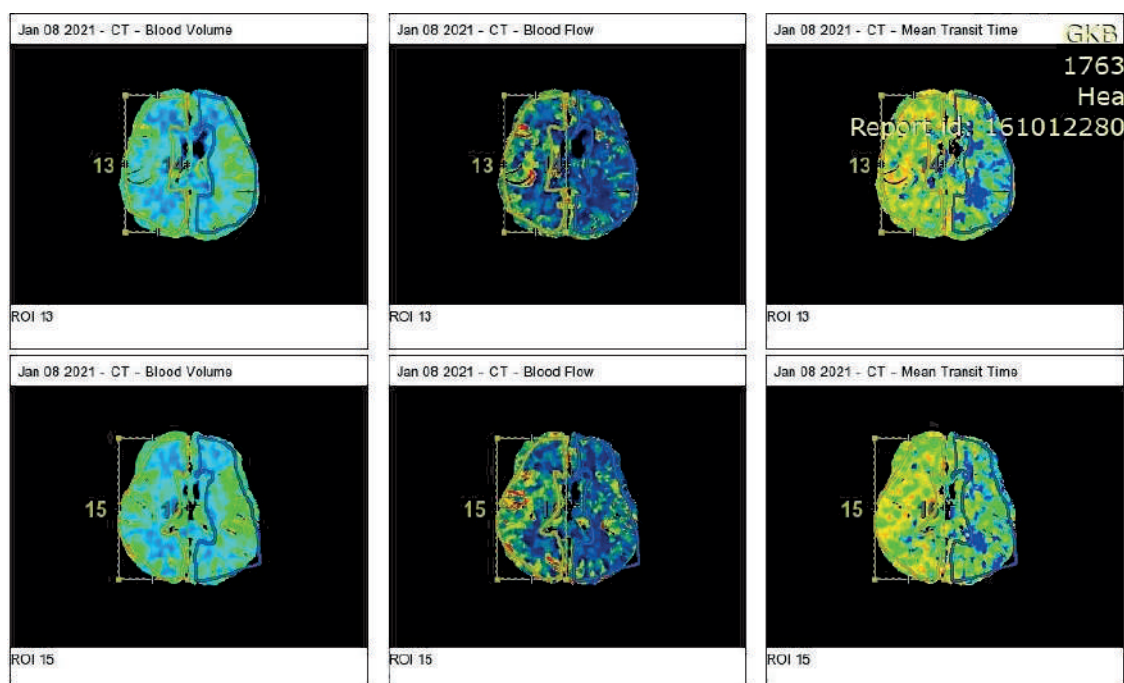


Рисунок 2 – Проведенная перфузионная компьютерная томография головного мозга показала снижение скорости кровотока (CBF) в левом полушарии большого мозга на 27% и удлинение среднего времени транзита (MTT)

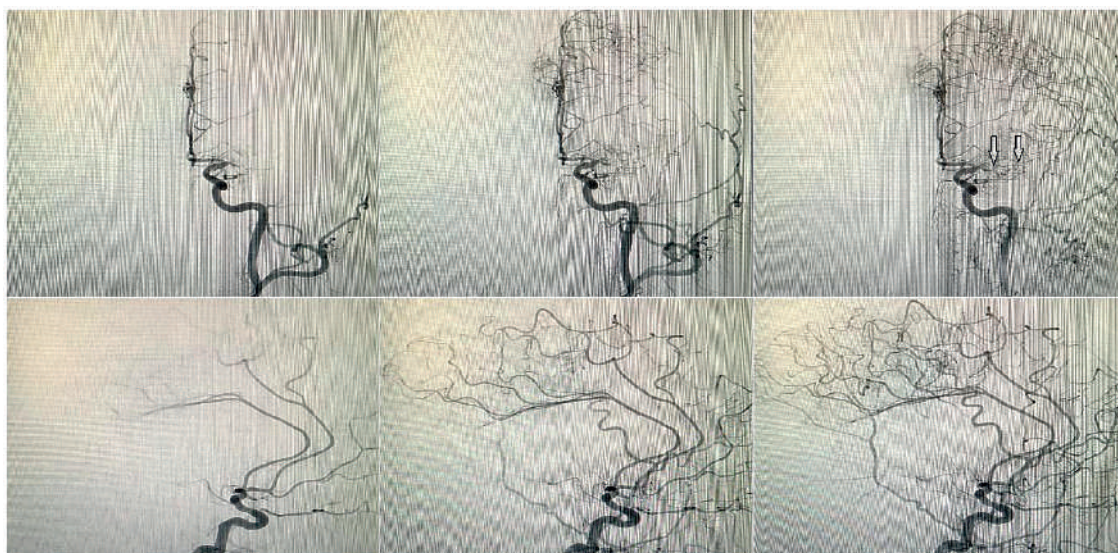


Рисунок 3 – На селективной церебральной ангиографии (СЦА) прослеживается нитевидный М1 сегмент левой средней мозговой артерии (указано стрелками)

ПРЕДОПЕРАЦИОННАЯ ПОДГОТОВКА

Учитывая полученный результат СЦА, было решено подготовить пациентку на оперативное лечение – баллонная ангиопластика с последующим стентированием М1 сегмента левой средней мозговой артерии. Для снижения риска интраоперационных осложнений ишемического характера, связанных с возможным тромбообразованием внутри стента, до операции пациентке были назначены антиагрегантные препараты Тикагрелор (Брилинта) 180 мг и Ацетилсалициловая кислота (ТромбоАСС) 300 мг вечером и Тикагрелор (Бри-

линта) 180 мг утром в день операции. Интраоперационно пациентке также однократно вводился Гепарин 5000 МЕ внутривенно.

ТЕХНИЧЕСКИЕ МОМЕНТЫ ОПЕРАЦИИ

Операция проводилась под местной инфильтрационной анестезией. Под ангиографическим и рентгеноскопическим контролем через область стеноза в левую среднюю мозговую артерию проведен микропроводник ASANIЧIKAI (ASANIINTECC) 200 cm 0.014, по которому поочередно проведены и установлены баллонные микрокатетеры NeuroSpeed (ACANDIS) 1,5 mm

х 8,0 mm и ASAHI Douvan Kamui (ASAHIINTECC) 2,00 mm x 20 mm, с помощью которых проведена

ангиопластика субокклюзии М1 сегмента левой средней мозговой артерии (рис. 4).

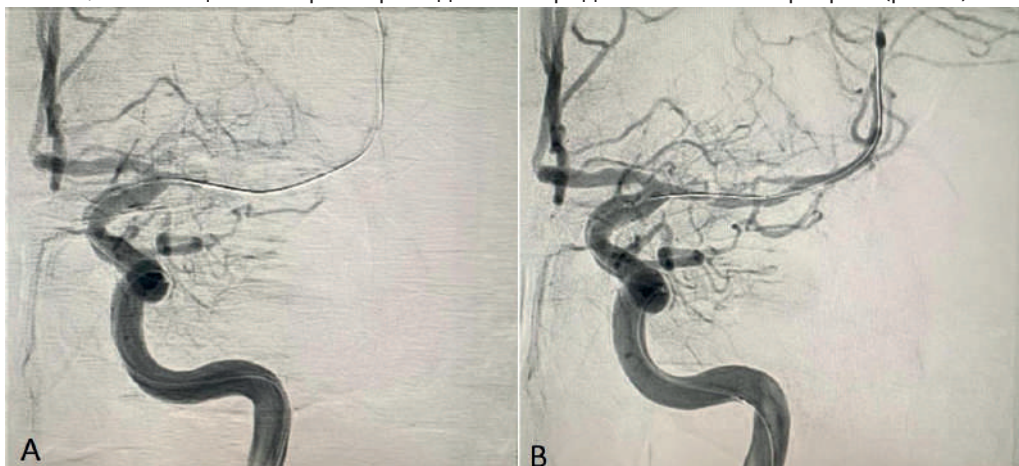


Рисунок 4 – Проведение ангиопластики М1 сегмента левой средней мозговой артерии:

А – до ангиопластики; В – после ангиопластики

После чего по микропроводнику проведен и установлен микрокатетер NeuroSlider 17 (ACANDIS), по которому проведен и раскрыт внутрисосудистый стент Acclinoflex (ACANDIS) 3,0 x 15

mm (рис. 5). На контрольной СЦА – проходимость левой средней мозговой артерии восстановлена (рис. 6).

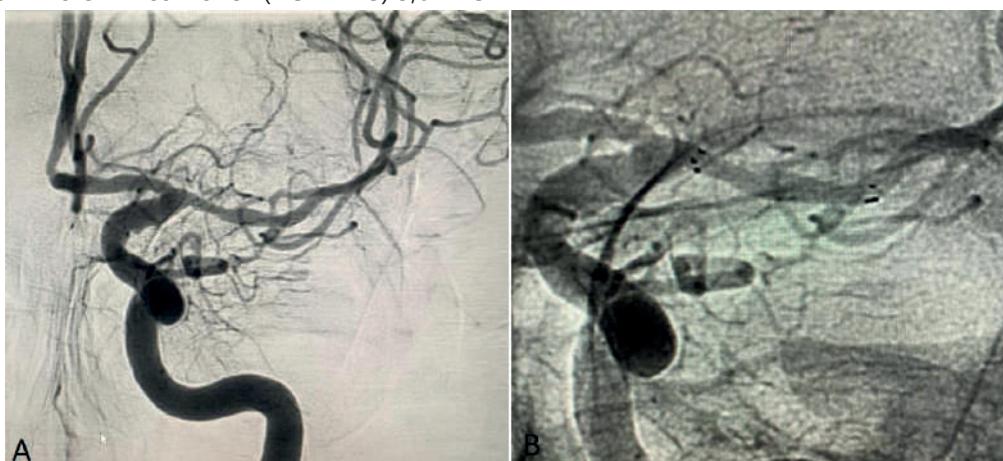


Рисунок 5 – Установка интракраниального стента. А – прямая проекция селективной церебральной ангиографии после установки стента; В – рентгенконтрастные метки указывают на месторасположение установленного стента в М1 сегменте левой средней мозговой артерии

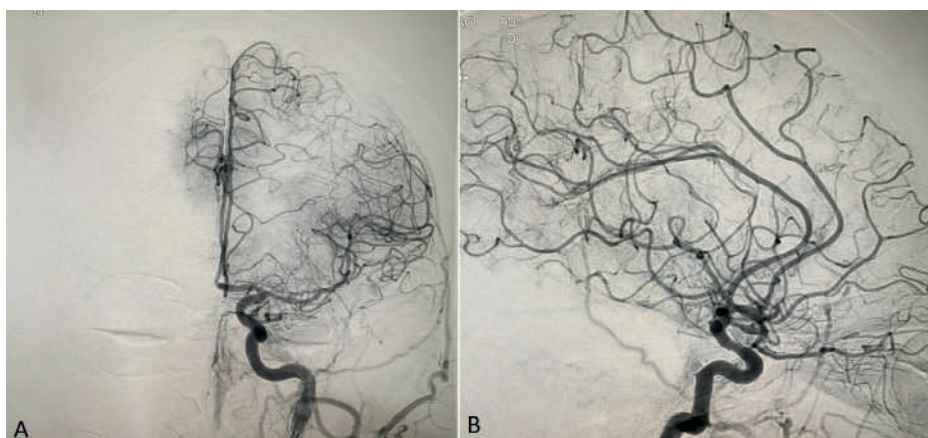


Рисунок 6 – Контрольная селективная церебральная ангиография после установки интракраниального стента. А – прямая проекция; В – боковая проекция. Прходимость левой средней мозговой артерии восстановлена



РЕЗУЛЬТАТЫ

Послеоперационных осложнений не выявлено. После проведения оперативного вмешательства у пациентки на операционном столе отмечается регресс сенсорной афазии и дизартрии. В послеоперационном периоде отмечается регресс неврологической симптоматики – лицо симметричное, язык по средней линии, правосторонний гемипарез до 4 баллов. Элементы моторной афазии сохраняются. Пациентка выписана в удовлетворительном состоянии. По шкале NIHSS на момент выписки – 4 балла.

ЗАКЛЮЧЕНИЕ

Симптомный стеноз интракраниальных артерий остается важным заболеванием из-за его относительно высокой заболеваемости, при котором отсутствуют эффективные методы терапевтического лечения и которое сопровождается не-

благоприятным исходом. Стенозы средней мозговой артерии встречаются не менее чем 8% в год [16, 17]. Результаты проведенных исследований показывают, что стентирование симптомных стенозов интракраниальных артерий является эффективным методом лечения у определенных групп пациентов, но могут сопровождаться грозными интраоперационными и послеоперационными осложнениями, в связи с чем требуется тщательный отбор пациентов, а также строгая предоперационная подготовка. Использование стента Acclino (ACANDIS) благодаря своей гибкости и компактности может помочь избежать грозных интраоперационных осложнений и сделать данный метод лечения более безопасным для пациента. Для подтверждения преимуществ стентирования интракраниальных атеросклеротических стенозов необходимо проведение дальнейших исследований.

СПИСОК ЛИТЕРАТУРЫ

1. Caplan L.R., Gorelick P.B., Hier D.B. Race, sex and occlusive cerebrovascular disease: a review // *Stroke*. – 1986. – 17. – P. 648–655.
2. Moossy J. Pathology of cerebral atherosclerosis: influence of age, race and gender // *Stroke*. – 1993. – 24 (suppl I). – P. I-22–I-23.
3. Leung S.Y., Ng T.H., Yuen S.T., Lauder I.J., Ho F.C. Pattern of cerebral atherosclerosis in Hong Kong Chinese: severity in intracranial and extracranial vessels // *Stroke*. – 1993. – 24. – P. 779–786.
4. Sacco R.L., Kargman D.E., Gu Q., Zamanillo M.C. Race-ethnicity and determinants of intracranial atherosclerotic cerebral infarction: The Northern Manhattan Stroke Study // *Stroke*. – 1995. – 26. – P. 14–20.
5. Warfarin-Aspirin Symptomatic Intracranial Disease (WASID) Study Group. Prognosis of patients with symptomatic vertebral or basilar artery stenosis: the Warfarin-Aspirin Symptomatic Intracranial Disease (WASID) Study Group // *Stroke*. – 1998. – 29. – P. 1389–1392.
6. The EC/IC Bypass Study Group. Failure of extracranial-intracranial arterial bypass to reduce the risk of ischemic stroke // *N Engl J Med*. – 1985. – 313. – P. 1191–1200.
7. Hopkins L.N., Martin N.A., Hadley M.N., Spetzler R.F., Budny J., Cart L.P. Vertebrobasilar insufficiency: Part 2. Microsurgical treatment of intracranial vertebrobasilar disease // *J Neurosurgery*. – 1987. – 66. – P. 662–674.
8. Takis C., Kwan E.S., Pessin M.S., Jacobs D.H., Caplan L.R. Intracranial angioplasty: experience and complications // *AJNR Am J Neuroradiol*. – 1997. – 18. – P. 1661–1668.
9. Mori T., Fukuoka M., Kazita K., Mori K. Follow-up study after intracranial percutaneous transluminal cerebral balloon angioplasty // *AJNR Am J Neuroradiol*. – 1998. – 19. – P. 1525–1533.
10. Al-Mubarak N., Gomez C.R., Vitek J.J., Roubin G.S. Stenting of symptomatic stenosis of the intracranial internal carotid artery // *AJNR Am J Neuroradiol*. – 1998. – 19. – P. 1949–1951.
11. Dorros G., Cohn J.M., Palmer L.E. Stent deployment resolves a petrous carotid artery angioplasty dissection // *AJNR Am J Neuroradiol*. – 1998. – 19. – P. 392–394.
12. Gomez C.R., Misra V.K., Campbell M.S., Soto R.D. Elective stenting of symptomatic middle cerebral artery stenosis // *AJNR Am J Neuroradiol*. – 2000. – 21. – P. 971–973.
13. Rasmussen P.A., Perl I.J., Barr J.D., Markarian G.Z., Katzan I., Sila C., Krieger D., Furlan A.J., Masaryk T.J. Stent-assisted angioplasty of intracranial vertebrobasilar atherosclerosis: an initial experience // *J Neurosurg*. – 2000. – 92. – P. 771–778.
14. Levy E.I., Horowitz M.B., Koebe C.J., Jungreis C.C., Pride G.L., Dutton K., Purdy P.D. Transluminal stent-assisted angioplasty of the intracranial vertebrobasilar system for medically refractory, posterior circulation ischemia: early results // *Neurosurgery*. – 2001. – 48. – P. 1215–1221.
15. Mori T., Kazita K., Chokyu K., Mima T., Mori K. Short-term arteriographic and clinical outcome after cerebral angioplasty and stenting for intra-

- cranial vertebrobasilar and carotid atherosclerotic occlusive disease // AJNR Am J Neuroradiol. – 2000. – 21. – P. 249–254.
16. Bogousslavsky J., Barnett H.J.M., Fox A.J., Hachinski V., Taylor W. Atherosclerotic disease of the middle cerebral artery // Stroke. – 1986. – 17. – P. 1112–1120.
17. The EC/IC Bypass Study Group. Failure of extracranial-intracranial arterial bypass to reduce the risk of ischemic stroke: results of an international randomized trial // N Engl J Med. – 1985. – 3. – P. 1191–1200.

Е.К. Дюсембеков (м.ф.д.)¹, Р.М. Кастей², Е.С. Жуков², К.А. Никатов¹, С.Т. Калдыбаев²

¹ Қазақ медициналық үздіксіз білім беру университеті, Алматы қ., Қазақстан

² №7 Қалалық клиникалық ауруханасы, Алматы қ., Қазақстан

ИШЕМИЯЛЫҚ ИНСУЛЬТТИҢ ҚАЙТАЛАНУЫНЫҢ АЛДЫН-АЛУ МАҚСАТЫНДА ОРТАҒЫ МИ АРТЕРИЯСЫНЫҢ СИМПТОМДЫҚ СУБОККЛЮЗИЯСЫН АНГИОПЛАСТИКАЛАУ ЖӘНЕ СТЕНТТЕУ. ИНТРАКРАНИАЛДЫҚ АСCLINO СТЕНТИН ҚОЛДАНУ ТӘЖІРИБЕСІ

Ишемиялық инсульт кезінде магниттік-резонанстық томографияны, компьютерлік томографиялық ангиографияны және сұрыптамалық церебралді ангиографияны кең көлемде қолданудың нәтижесінде, жиі-жиі интракраниалдық артериялардың стеноздары (тарылулары) анықталуда. Соңғы жылдары анағұрлым иілгіш және ықшамды стенттер жасалды, олар өз кезегінде қауіпті интраоперациялық асқынуларды болдырмауға мүмкіндік береді және де науқас үшін осы аталған емнің түрін қауіпсіз етеді. Осы мақалада бас-миының ортаңғы ми артериясының М1 сегментінің симптомдық субокклюзиясына ангиопластика жасап және соңынан тамырішілік АСCLINO стентін орнату жолымен эндоваскулярлық ревазуляризациясы сәтті жасалған клиникалық оқиға ұсынылған. Бұл әдіс интракраниалдық артериялардың өткізгіштігін қалпына келтірудің тиімділігін көрсетеді, сондай-ақ оны қолдануда және дамытуда жоғары потенциалға ие болуы мүмкін, сонымен қатар арнайы топтардағы науқастарға экстраинтракраниалдық микроанастомозды жасауға балама болуы мүмкін. Интракраниалдық артерияларды стенттеудің артықшылықтарын нақтылау үшін одан әрі зерттеулер жасау керек.

Негізгі сөздер: ортаңғы ми артериясы, стеноз, субокклюзия, интракраниалдық стент.

Е.К. Dusembekov (D.Med.Sci.)¹, R.M.Kastey², Y.S. Zhukov², K.A. Nikatov¹, S.T. Kaldybayev²

¹ Kazakh Medical University of Continuing Education, Almaty, Republic of Kazakhstan

² City Clinical Hospital №7, Almaty, Republic of Kazakhstan

ANGIOPLASTY AND STENTING OF SYMPTOMATIC SUBOCCLUSION OF THE MEDIUM CEREBRAL ARTERY WITH THE PURPOSE OF THE PREVENTING REPEATED ISCHEMIC STROKE. EXPERIENCE OF APPLICATION OF INTRACRANIAL STENT ACCLINO

Due to the widespread use of magnetic resonance imaging, computed tomography angiography and selective cerebral angiography in ischemic stroke, stenosis of intracranial arteries is increasingly being diagnosed. In recent years, stents have been developed that are more flexible and compact, which in turn allows avoiding formidable intraoperative complications and making this method of treatment more safety for the patient. This article presents a clinical case of successful endovascular revascularization of symptomatic subocclusion of the M1 segment of the middle cerebral artery of the brain by angioplasty and subsequent placement of the ACCLINO intravascular stent. This method of restoring patency of intracranial arteries shows its effectiveness and may have a high potential in its development and application, it may even be an alternative to the imposition of an extra-intracranial anastomosis in certain groups of patients. Further studies are needed to confirm the benefits of stenting of intracranial arteries.

Keywords: middle cerebral artery, stenosis, subocclusion, intracranial stent.