



УДК 616.831.72-006: 616.833.17

С.А. Утеуова¹, А.Ж. Жумадильдина¹, Я.Я. Мауль (проф., к.м.н.)².

АО «Национальный центр нейрохирургии», г. Астана, Казахстан¹

АО «Медицинский университет Астана», г. Астана, Казахстан²

ОПЫТ ПРИМЕНЕНИЯ ИНТРАОПЕРАЦИОННОГО НЕЙРОМОНИТОРИНГА В ХИРУРГИИ ОПУХОЛЕЙ МОСТОМОЗЖЕЧКОВОГО УГЛА

Введение. Операций в области мосто-мозжечкового угла (ММУ) представляют собой одну из самых сложных операций, это обусловлено анатомическими особенностями этой зоны. Сохранение целостности черепно-мозговых нервов (ЧМН) во время операции, в этой области, является одним из важных критериев операции. Учитывая актуальность проблемы: снижение частоты послеоперационных неврологических дефицитов, важность сохранения целостности нервных структур – появилась потребность использования интра-операционного нейромониторинга (ИОНМ).

Материалы и методы. В нашем Центре в 2014 году, прооперировано с опухолями ММУ 60 пациентов, из них у 30 пациентов во время операции был использован ИОНМ. В последующем нами проведен ретроспективный анализ частоты послеоперационных осложнений при использовании ИОНМ и без ИОНМ.

Результаты. После операции без использования ИОНМ у 23 пациентов (76,6%) развился грубый парез лицевого нерва (Хаус Браакман 4, 5, 6 стадия) и у 3 пациентов (10%) бульбарные расстройства. И на оборот в группе, где применялся ИОНМ эти показатели низкие: дисфункция лицевого нерва (Хаус Браакман 4, 5, 6 стадия) у 9 пациентов (29,9%), дисфункция бульбарных нервов у 1 пациента (3,33%).

Также применение ИОНМ увеличило количество операций с тотальным удалением опухоли – 43%, в группе, где мониторинг не был использован возможность тотального удаления опухоли достиг всего лишь 16%.

Заключение. Использование ИОНМ при операциях в области ММУ улучшает результаты хирургического лечения, а также снижает риск развития послеоперационных дисфункции ЧМН.

Ключевые слова: опухоли мосто-мозжечкового угла, интра-операционный нейромониторинг, вестибулярные шванномы, лицевой нерв, шкала Хаус Браакмана, черепно-мозговые нервы

Введение

Среди первичных опухолей головного мозга опухоли мосто-мозжечкового угла (ММУ) составляют 6-8 % [1, 2]. Наиболее часто встречаются вестибулярные шванномы, менингиомы, в редких случаях невринома каудальной группы нервов [3, 4, 5, 6, 7, 8, 9, 10].

Операции в области ММУ представляют из себя одну из самых сложных операций. Это обусловлено анатомическими особенностями, так как большинство черепно-мозговых нервов в этой зоне близко расположены по отношению друг к другу, и к головному мозгу. Сохранение целостности черепно-мозговых нервов (ЧМН) во время операции, в этой области, является одним из важных критериев операции.

Наиболее часто здесь повреждается лицевой нерв. В отличие от других черепно-мозговых нервов (ЧМН) его повреждение влечет за собой психотравмирующий фактор [11]. По литературным данным повреждения лицевого нерва во время операций в зоне ММУ составляют от 0,2 до 10% [12]. Также доказано, что при удалении крупных и гигантских опухолей ММУ (больше двух сантиметров) возрастает риск повреждения лицевого нерва [12]. Учитывая актуальность проблемы: снижение частоты послеоперационных неврологических дефицитов, важность сохранения целостности нервных структур – появилась

потребность мониторинга неврологических показателей во время операции. Этот метод известен нам под термином интраоперационный нейромониторинг (ИОНМ). ИОНМ – это непрерывное наблюдение за состоянием структур нервной системы, для своевременного обнаружения опасных отклонений от исходного уровня их функционирования, в ходе оперативного вмешательства [13].

На сегодняшний день ИОНМ является незаменимым методом, отвечающим за сохранность нервных структур во время хирургических вмешательств, предотвращая повреждения ЧМН [14, 15, 16, 17]. ИОНМ лицевого нерва впервые был использован при операциях в области ММУ в 1980 году, а в последующем стал активно применяться при оперативном вмешательстве на других краниальных нервах [20].

Цель

Оценить результаты хирургического лечения опухолей ММУ с использованием ИОНМ.

Материалы и методы

В нашем Центре в 2014 году прооперировано с опухолями ММУ 60 пациентов, из них у 30 пациентов во время операции был использован ИОНМ. Нами проведен ретроспективный анализ частоты послеоперационных осложнений при использовании ИОНМ и без использования ИОНМ.

Основной нашей целью применения ИОНМ при операциях на опухолях ММУ являлось:

- локализовать и определить нерв в зоне риска;
- постоянно наблюдать ЭМГ – ответ, для минимизации травм при манипуляции с нервом;
- верифицировать целостность нерва перед завершением операции;
- определить анатомическую вариабельность;
- идентифицировать смещение нерва, вызванное новообразованием;
- учесть смещение анатомических маркеров травм или предыдущих хирургических вмешательств.

Во время удаления опухолей ММУ мониторировались – лицевой нерв, тройничный нерв, и языкоглоточный нерв, как представитель бульбарных нервов.

Для проведения ИОНМ была использована медицинская техника – система интраоперационного мониторинга NIM – ECLIPSE.SD (SURGEON DIRECTED), фирмы Medtronic (рис. 1, 2). Система NIM – ECLIPSE.SD является монитором электромиографии (ЭМГ) и вызванных потенциалов во время оперативных вмешательств. Система регистрирует электромиографическую (ЭМГ) активность мышц, возбуждаемую задетым нервом, также она позволяет осуществлять непрерывный мониторинг ЭМГ-активности мышц, иннервируемых нервом, подвергающимся риску повреждения. Хирургический софт программы, специально разработан для хирургов, которым при проведении ИОНМ достаточно иметь минимальные знания в области нейрофизиологии. Программа является несложной, легко управляется самим оперирующим хирургом во время операции.

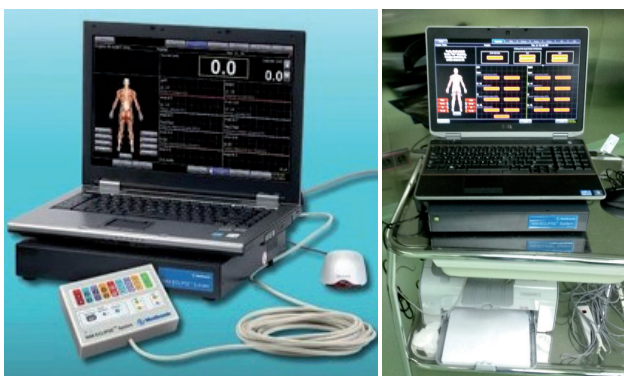

Рисунок 1 – NIM – ECLIPSE.SD

Для картирования ЧМН использованы одноразовые расходные материалы (рис. 3)

На стороне опухоли для картирования лицевого нерва мы устанавливали электроды в musculus orbicularis oculi, pars palpebralis и musculus orbicularis oris для тройничного нерва – musculus masseterica, для каудальной группы в небную дужку. Также, один контрольный электрод

мы устанавливали на нерв противоположной стороны, один электрод для референта и для заземления для контроля уровня миорелаксации (TOF) – DSE1125/1115, и монополярный зонд (FTP 1001) – который нужен хирургу для стимуляции нерва в операционной ране (рис. 4, 5).

Для проведения ИОНМ обязательным условиям в анестезии является исключение миорелаксантов длительного действия, поэтому для наркоза мы использовали сочетание фентанил с пропофолом.




Рисунок 2 – Блок интерфейса пациента



Рисунок 3 – Одноразовые электроды для картирования ЧМН

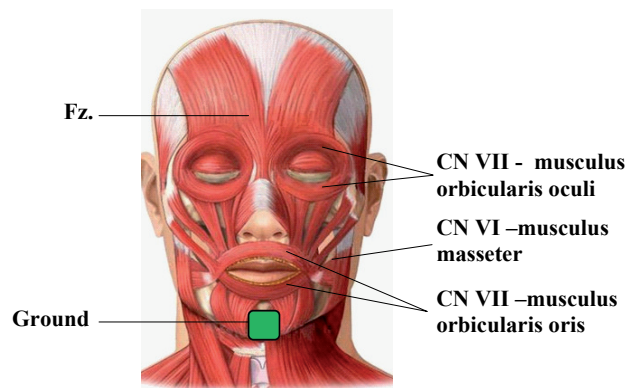


Рисунок 4 – Установка электродов в мышцы, иннервируемые лицевым и тройничным нервом

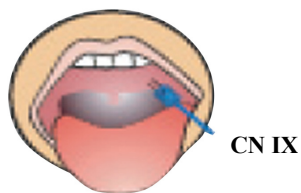


Рисунок 5 – Установка электрода в небную дужку

Результаты и обсуждения

Для сравнительного анализа эффективности использования ИОНМ, нами взяты две группы. 1 группа: 30 пациентов, во время операции которых использовали ИОНМ, и 2 группа: 30 пациентов, операции которых проводились без ИОНМ (Таблица 1).

Таблица 1

Распределение больных по полам

Операции	Мужчины	Женщины	Общее кол-во оперированных пациентов
С использованием ИОНМ	8	22	30
Без использования ИОНМ	12	18	30

Возраст пациентов колебался от 18 до 68 лет. Заболевание чаще встречается у женщин, нежели у мужчин. Было отмечено, что опухоли ММУ чаще выявляются в возрасте старше сорока лет. Причем эти опухоли, как правило, имели большие размеры (больше 3-х см) (Таблицы 2, 3).

Таблица 2

Распределения больных по возрастным группам

Возраст пациентов	<20	21-30	31-40	41-50	51-60	> 61
С использованием ИОНМ	2	4	4	8	8	6
Без использования ИОНМ	-	3	6	3	8	8
Общее Количество	2	7	10	11	16	14

Таблица 3

Распределение больных по размерам опухолей.

Размер опухоли	До 2-х см	2-3 см	3-4	> 4 см
Количество пациентов	4	12	21	23

Признаки поражения лицевого нерва до операции отмечались у 12 пациентов (20%), размеры опухоли у них были более 3-х см.

По результатам гистологического исследования наибольшее количество прооперированных пациентов имели неврилеммомами 82%, и

менингиомами 17%, что, в целом соответствует статистическим данным [3, 4, 5, 6, 7, 8, 9, 10, 18, 19].

Результаты исследования

Сравнительный результат показал, что грубые расстройства лицевого нерва, которые соответствуют по шкале Хаус Браакмана 4, 5, 6 стадиям, встречаются преимущественно в группе, где операция проводилась без ИОНМ – 23 пациента (76,6%). В этой же группе частота развившихся бульбарных расстройств оказалось больше – 3 пациента (10%), нежели в группе, где был использован ИОНМ – 1 пациент (3,33%). Обратное пропорционально прослеживается связь в первой группе, где применялся ИОНМ. В первой группе показатели повреждения лицевого нерва были минимальными: у 2 (6,6%) пациентов по Шкале Хаус Браакмана – 1 стадия, у 18 пациентов (60%) по шкале Хаус Браакмана – 2, 3 стадии. У пациентов, у которых операция проводилась без ИОНМ сохранность функций лицевого нерва, после операции была весьма низкой, всего лишь 5 пациентов – 16,6% (Таблица 4).

Наш опыт показал, что использование ИОНМ, при удалении больших и гигантских опухолей ММУ помогает определить ЧМН в операционном поле, с последующей возможностью максимального удаления опухоли, с минимальной частотой повреждения нервов. Так, в группе где был использован ИОНМ, тотальность удаления опухоли достигалось в 43% (13 пациентов), в группе где мониторинг не был использован всего лишь 16% (5 пациентов).

Таблица 4

Частота поражения лицевого нерва и бульбарных нервов при операциях с и без ИОНМ

Послеоперационные дисфункции ЧН	1 группа операции с ИОНМ (N=30)	2 группа операции без ИОНМ (N=30)
Парез/паралич лицевого нерва, шкала Хаус Браакмана :		
1 стадия	2 (6,6%)	0 (0%)
2 стадия	7 (23,3%)	1 (3,33%)
3 стадия	11 (36,6%)	4 (13,3%)
4 стадия	5 (16,6%)	8 (26,6%)
5 стадия	3 (10%)	7 (23,3%)
6 стадия	1 (3,33%)	8 (26,6%)
Бульбарные расстройства	1 (3,33%)	3 (10%)

Выводы

В результате нашего исследования мы установили:

1. опухоли ММУ чаще диагностируется уже с большими размерами, свыше трех сантиметров, преимущественно в возрасте старше сорока лет;

2. операция которые проводились без ИОНМ повышает риск повреждения лицевого нерва (76,6%) и появления бульбарных расстройств (10%)

3. использование ИОНМ при удалении больших и гигантских размеров опухолей ММУ помогает определить прилегающие ЧМН к опухоли, с последующим максимальным удалением опухоли (43%) и с минимальной частотой повреждением лицевого нерва (1-16%).

В заключении можно сказать применение ИОНМ в хирургии опухолей ММУ в значительной степени облегчает работу хирурга, позволяя четко верифицировать лицевой, тройничный и бульбарные нервы во время операции. Что соответственно уменьшает риск их повреждения, тем самым улучшая результаты хирургического лечения.

СПИСОК ЛИТЕРАТУРЫ

- Brunori, A., Scarano, P., Chiapetta, F., 1997. Non-acoustic neuroma tumor (NANT) of the cerebello-pontine angle: a 15 year experience. *J. Neurosurg Sci.*; 41, 159-168.
- Guisepppe, M., Mario, G., Nicola, N., Mauro, C., 2013 May 28. Clinical and radiological aspects of cerebellopontine neurinoma presenting with recurrent spontaneous bleedings. *Surg. Neurol. Int.*; 4, 67. doi: 10.4103/2152-7806.112605. Print 2013.
- Бурченя, Ю. В. Ближайшие и отдаленные результаты хирургии акустических неврином: Дис. канд.мед.наук./ Ю. В., Бурченя, – СПб, 2006.-180с.
- Маслова, Л.Н. Клинико-математические критерии диагностики и прогноза хирургического лечения внемозговых опухолей ЗЧЯ. Автореферат дис.канд.мед.наук./ Рос.науч.-исслед. Нейрохирургический институт имени А.Л. Поленова – Санкт – Петербург, 1995.24с.
- Мойсак, Г.И. Поражение ствола головного мозга у больных с внемозговыми субтенториальными новообразованиями: диссертация кандидата медицинских наук: 14.00.13/ Санкт-Петербург, 2009-179с.
- Мойсак, Г.И., Олюшин, В.Е., Фокин, В.А., Окользин, А.В., Маслова, Л.Н., Поражение ствола мозга при невринамах 8 нерва и субтенториальных менингиомах по данным магнитнорезонансной спектроскопии по водороду. Бюллетень сибирской медицины №5, 2008. С.239-246.
- Тастанбеков, М.М., Вестибулярные шванномы гигантских размеров: особенности диагностики, клиники и хирургического лечения. Автореферат д.м.н. Санкт-Петербург, 2013.-42с.
- Тиглиев, Г.С., Олюшин, В.Е., Кондратьев, А.Н., Внутрочерепные менингиомы. Санкт-Петербург. 2001, С 408.
- Bailey, B.J., Johnson, J.T., 2006. Newlands SD. Head and Neck Surgery – Otolaryngology, Fought Edition Philadelphia: Lippincott. 759-60, 833-4, 909 pp.
- Sarrazin, J.L., Helie, O., Leveque, C., Minvielle, F., Cordoliani, Y.S., 1999. Tumeurs de la fosse cerebrale posterieure de ladulte. *Enycl Med Chir, Radiodiagnostic – Neuroradiologic – Appareil Locomoteur.* 16: 31-658-D-10.
- Philip, R., 2009. Surgical Management of Large Acoustic Neuromas: A Review. / R. Philip.. // *Med. J. Malaysia* № 4. 294—297 p.
- Sindou, M., 2009. Practical Handbook of Neurosurgery. / M. Sindou. // Springer: Wien New York. 333—345 p.
- Огурцова, А.А., Интраоперационный нейромониторинг в нейрохирургии: сборник трудов. М., ФГБУ «Научно-исследовательский институт нейрохирургии имени академика Н.Н. Бурденко РАМН», 2013г. 74 стр.
- Broggi, G., Scaioli, V., Brock, S., Dones, I., 1995. Neurophysiological monitoring of cranial nerves during posterior fossa surgery. *Acta Neurochir; Suppl:* 64, 35-39.
- Godefroy, W.P., van der Mey, A.G., de Bruine, F.T., Hoekstra, E.R., Mallesy, M.J., 2009. Surgery for large vestibular schwannoma: residual tumor and outcome. *Otol Neurotol*; 30: 5: 629-634.
- Shchekut'ev, G.A., Konovalov, A.N., Luk'ianov, V.I., Khukhlaeva, E.A., Lubnin, A.Iu., 1996. Intraoperative identification and monitoring of motor structures of the brain stem. *Anesteziol Reanimatol*; 2: 26-32.
- Shchekut'ev, G.A., Shimanskii, V.N., Ogurtsova, A.A., Semenov, M.S., 2009. Identification of the cochlear nerve in surgical removal of vestibular schwannomas. *Zh Vopr Neurokhir im N.N., Burdenko.*; 3: 10-13.
- Vedran, Deletis, Jay L.Shils., 2002. Neurophysiology in Neurosurgery. A modern Intraoperative Approach. 292-293p.
- Груша, Я.О., Иванченко, Ю.Ф., Паралич лицевого нерва: топографические и патогенетические особенности поражения. *Вестн. Офтальмол.* 2009; 3: с 59-61.
- Kwiek, S., Slusarczyk, W., Kukier, W., Luszawski, J., Bazowski, P., Wolwender, A., Duda, I., Grzybowska, K., Wojcikiewicz, T., 2003. Multimodal intraoperative electrophysiological monitoring during cerebellopontine angle tumor surgry. Benefit or loss? *Neurol Neurochir Pol*; 37:5:1047-1062 p.



ТҮЙІНДЕМЕ

С.А. Утеуова¹, А.Ж. Жумадильдина¹, Я.Я. Мауль (проф., к.м.н.)²

«Ұлттық нейрохирургия орталығы» АҚ, Астана қ., Қазақстан¹

«Астана медицина университеті» АҚ, Астана қ., Қазақстан²

МИШЫҚ-КӨПІРЛІК БҰРЫШ ІСІКТЕРІ ХИРУРГИЯСЫНДАҒЫ ИНТРАОПЕРАЦИЯЛЫҚ НЕЙРОМОНИТОРИНГТІ ҚОЛДАНУ ТӘЖІРИБЕСІ

Кіріспе. Көпір-мишық бұрышы (КМБ) аймағындағы операциялар ең күрделі операциялардың бірі болып табылады, бұл осы аумақтың анатомиялық ерекшеліктерімен байланысты. Операция кезінде бассүйек-ми нервтерінің (БМН) бүтіндігін сақтау оса саладағы жасалынатын операция критерийлерінің ең маңыздыларының бірі болып табылады.

Мәселенің өзектілігі. Операциядан кейінгі неврологиялық тапшылық жиілігін төмендету, нерв құрылымының бүтіндігін сақтау маңыздылығы ескеріліп интра-операциялық нейромониторингті (ИОНМ) қолдануға қажеттілік туындады.

Әдістері. Біздің Орталықта 2014 жылы КМБ ісіктерімен 60 науқасқа операция жасалды, оның ішінде 30 науқасқа операция жасау кезінде ИОНМ қолданылды. ИОНМ қолданған және ИОНМ қолданбаған кездегі операциядан кейінгі асқынулар жиілігінің ретроспективті анализі біздің тарапымыздан жүргізілді.

Нәтижелері. 23 пациентте (76,6%) ИОНМ-сіз өткізілген операцияларда бет нервісінің ірі парездері

(Хаус Браакман 4, 5, 6 кезеңі) және 3 пациентте (10%) бульбарлық бұзылыс дамыды. Және керісінше ИОНМ қолданылған топта бұл көрсеткіштер төмен: 9 пациентте (Хаус Браакман 4, 5, 6 кезеңдері) бет нервісі дисфункциясы, 1 пациентте (3,33%) бульбарлық нерв дисфункциясы.

Сонымен қатар, ИОНМ қолдану ісіктерді тоталды алып тастау операциясының санын 43% көбейтті, ал мониторинг қолданылмаған топтарда ісіктерді тоталды алып тастау мүмкіндігі тек қана 16% жетті.

Тұжырым. КМБ аумағына операциялар жасау кезінде ИОНМ қолдану хирургиялық емдеу қорытындыларын жақсартады, сонымен қатар операциядан кейін БМЖ дисфункцияларының даму қаупін төмендетеді.

Негізгі сөздер: көпір-мишық бұрышы ісіктері, интра-операциялық нейромониторинг, вестибулярлық шваномдар, бет нерві, Хаус Браакман шкаласы, бассүйек-ми нервтері.

SUMMARY

S.A. Uteuova¹, A.Zh. Zhumadildina¹, Ya.Ya. Maul (Prof., Ph.D.)²

«National Centre for Neurosurgery» JSC, Astana, Kazakhstan¹

«Astana Medical University» JSC, Astana, Kazakhstan²

EXPERIENCE OF USING INTRAOPERATION NEUROMONITORING IN CERBELLOPONTINE ANGLE TUMOR SURGERY

Introduction. Operation in cerebello-pontine angle (CPA) region is one of the most difficult operations and this is because of anatomic features of this region. Maintenance of integration of cerebral nerves (CN) during operation in this region is one of the most important criteria of such operation. Taking into account the relevance of the problem: reduction of frequency of post-operation neurologic impairments, importance of maintenance of integration of nervous structures – there is a necessity of using intra-operative neuromonitoring (IONM).

Methods. There were 90 patients with CPA oncomas operated on in our Center in 2014, IONM during operation was applied for 60 of these patients. We have performed retrospective analysis of frequency of post-operative complications with IONM and without IONM.

Results. Operations without using of IONM indicated that 23 patients (76,6%) as the result had severe

slits of facial nerve (House Braakman 4, 5, 6 levels) and 3 patients (10%) had bulbar abnormality. And conversely, in the groups the IONM was used the index was lower: 9 patients (29,9%) had dysfunction of facial nerve (House Braakman 4,5,6 levels) and 1 patient (3,33%) had dysfunction of bulbar nerve.

As well as practicing the IONM increased the number of operations with total removal of tumors 43% and in the group monitoring wasn't used opportunity of total removal was only 16%.

Conclusion. Application of IONM during operations in CPA region improves the results of surgical treatment and also reduces the risk of development of postoperative dysfunctions of CN.

Key words: cerebello-pontine angle oncomas, intra-operative neuromonitoring, vestibular schwannomas, facial nerve, House-Brackmann score, cerebral nerves.