



«ҚАЗАҚСТАН НЕЙРОХИРУРГИЯ  
ЖӘНЕ НЕВРОЛОГИЯ» ЖУРНАЛЫ

**ЖУРНАЛ «НЕЙРОХИРУРГИЯ  
И НЕВРОЛОГИЯ КАЗАХСТАНА»**

**JOURNAL «NEUROSURGERY AND  
NEUROLOGY OF KAZAKHSTAN»**

№ 4 (17), 2009  
Научно-практический журнал  
выходит 4 раза в год

Журнал издается с 2004 года

**Адрес редакции:**

г.Астана, пр-т Туран 34/1,  
АО РНЦНХ, 010000  
Тел/факс: (7172) 51-15-94  
E-mail: nsnkkz@gmail.com

Свидетельство о постановке на  
учет в Министерстве культуры и  
информации РК  
№ 10442-Ж от 30.10.09 г.

**Учредитель журнала:**

АО «Республиканский научный  
центр нейрохирургии»

Зак. №3356. Тираж 500 экз.

Журнал входит в перечень изданий  
рекомендованных комитетом по  
контролю в сфере образования и  
науки МОН РК.

Сверстано и отпечатано в  
типографии "Жарқын Ко", г.Астана,  
пр. Абая, 57/1,  
тел.: +7 (7172) 21 50 86  
www.zharkyn.kz

**Редакционная коллегия:**

**Главный редактор**

С.К. Акшулаков

**Зам. главного редактора**

А.С. Жусупова

**Ответственный секретарь**

Е.Т. Махамбетов  
В.Г. Алейников,  
Е.К. Дюсембеков,  
А.Ш. Жумадилов,  
С.У. Каменова,  
С.Д. Карибай,  
Т.Т. Керимбаев,  
Т.С. Нургожин  
Е.С. Нургужаев,  
М.Р. Рабандияров,  
Н.А. Рыскельдиев,  
А.М. Садыков,  
Д.К. Тельтаев,  
Н.И. Турсынов,  
А.В. Чемерис,  
Ч.С. Шашкин

**Редакционный совет:**

М.Г. Абдрахманова, Ж.А. Арзыкулов,  
М.Ю. Бирючков, Т.Т. Бокебаев,  
Е. Cesnulis (Швейцария), Б.Г. Гафуров (Узбекистан),  
Б.Д. Дюшеев (Кыргызстан), А. Злотник (Израиль),  
Н.С. Кайшибаев, Г.М. Кариев (Узбекистан),  
М.К. Кожеков, А.Д. Кравчук (Россия),  
В.В. Крючков, В.А. Лазарев (Россия),  
М.М. Лепесова, Л.Б. Лихтерман (Россия),  
В.А. Лошаков (Россия), С.К. Макиров (Россия),  
М.М. Мамытов (Кыргызстан), А.З. Нурпеисов,  
S. Maimon (Израиль), К.Н. Mauritz (Германия),  
Н.М. Mehdorn (Германия), Г.С. Момбетова,  
А.М. Мурзалиев (Кыргызстан),  
А.А. Потапов (Россия), А.К. Сариев (Россия),  
Ю.А. Старокожев, Т.А. Султаналиев,  
В.А. Хачатрян (Россия), А.Т. Шарман,  
V. Zelman (США), M. Apuzzo (США)



## СОДЕРЖАНИЕ

<b>ОРИГИНАЛЬНЫЕ СТАТЬИ .....</b>	<b>3</b>
<i>*Хачатрян В.А., *Ким А.В., *Самочерных К.А., **Гогорян С.Ф., *Малхасян Ж.Г., ***Рабандияров М.Р., *Голубова О.В., *Сахно Л.В., *Нестерова Л.П., *Лебедев К.Э., *Симонян Д.А.</i>	
<b>ЗЛОКАЧЕСТВЕННЫЕ ОПУХОЛИ ГОЛОВНОГО МОЗГА, СОЧЕТАЮЩИЕСЯ С ГИДРОЦЕФАЛИЕЙ.....</b>	<b>3</b>
<i>М.Ю. Завьялова, Ю.В. Грушин, Ж.Ж.Жолдыбай, Е.А.Ахметов, Е.Ж. Байсалов</i>	
<b>ИЗМЕНЕНИЯ В СУБХОНДРАЛЬНЫХ ОТЕЛАХ ТЕЛ ПОЗВОНКОВ ПО MODIC ПРИ МАГНИТНО-РЕЗОНАНСНОЙ ТОМОГРАФИИ. СРАВНЕНИЕ С ДАННЫМИ МУЛЬТИСРЕЗОВОЙ СПИРАЛЬНОЙ КОМПЬЮТЕРНОЙ ТОМОГРАФИИ.....</b>	<b>9</b>
<i>М.Ю. Завьялова, Ю.В. Грушин, Ж.Ж.Жолдыбай, Е.А.Ахметов, Е.Ж. Байсалов</i>	
<b>МОРФОЛОГИЧЕСКИЕ И КОЛИЧЕСТВЕННЫЕ КРИТЕРИИ В ОЦЕНКЕ ЗАДНЕГО КОНТУРА МЕЖПОЗВОНКОВОГО ДИСКА ПО ДАННЫМ МАГНИТНО-РЕЗОНАНСНОЙ ТОМОГРАФИИ И МНОГОСРЕЗОВОЙ СПИРАЛЬНОЙ КОМПЬЮТЕРНОЙ ТОМОГРАФИИ.....</b>	<b>12</b>
<i>К.Б. Ырысов, М.С. Назаралиев</i>	
<b>РОДОВАЯ ЧЕРЕПНО-МОЗГОВАЯ ТРАВМА: ОСОБЕННОСТИ ДИАГНОСТИКИ И ТАКТИКА ЛЕЧЕНИЯ .....</b>	<b>16</b>
<i>Б.Р. Сыздыкова, А.С. Жусупова, Д.С. Яушева, Ш.А. Нурманова, К.С. Токмулдинов</i>	
<b>ОСНОВНЫЕ ОСОБЕННОСТИ ИЗМЕНЕНИЯ НЕЙРОВИЗУАЛИЗАЦИОННОЙ КАРТИНЫ У БОЛЬНЫХ РАССЕЯННЫМ СКЛЕРОЗОМ.....</b>	<b>19</b>
<i>О.Ю. Смирнова, И.Ю. Ситников, С.В. Савинов, Я.Е. Акчурина, Т.Н. Синицына, Е.М. Болозева, Д.К. Рамазанова, К.К. Кайруллаев И.Ф. Чулкова</i>	
<b>ЛЕКАРСТВЕННЫЙ МОНИТОРИНГ КАК ВАЖНЕЙШИЙ ФАКТОР ПРАВИЛЬНОГО ПОДХОДА ПРИ ЛЕЧЕНИИ ЭПИЛЕПСИИ И СУДОРОЖНЫХ СИНДРОМОВ.....</b>	<b>21</b>
<b>ОБЗОР .....</b>	<b>28</b>
<i>A. Zlotnik, A. Leibowitz, E. Brotfain, A. Zhumadilov, S. Yoram</i>	
<b>ANESTHETIC IMPLICATIONS OF PATIENT POSITIONING IN NEUROSURGERY (Part I).....</b>	<b>28</b>
<b>Рисунки к статьям .....</b>	<b>33</b>
<b>Новости науки .....</b>	<b>46</b>

**На обложке:** Концевой участок хромосомы — теломера . Каждая хромосома , содержащаяся в ядре клетки, перед делением клетки представлена двумя одинаковыми половинками — хроматидами, в основе каждой из которых лежит одна очень длинная, но компактно свернутая молекула ДНК, на каждом конце которой расположены участки из повторяющихся последовательностей. Эти концевые участки и есть теломеры. При подготовке к делению, когда хроматиды удваиваются, концы каждой хромосомы всегда укорачивались бы (механизм удвоения ДНК не позволяет их копировать), если бы фермент теломеразы не наращивал на концах новые повторяющиеся последовательности. Иллюстрация с сайта журнала Nature ([www.nature.com](http://www.nature.com))

## ОРИГИНАЛЬНЫЕ СТАТЬИ

\*Хачатрян В.А., \*Ким А.В., \*Самочерных К.А., \*\*Гогорян С.Ф.,  
\*Малхасян Ж.Г., \*\*\*Рабандияров М.Р., \*Голубова О.В., \*Сахно Л.В.,  
\*Нестерова Л.П., \*Лебедев К.Э., \*Симонян Д.А.

### ЗЛОКАЧЕСТВЕННЫЕ ОПУХОЛИ ГОЛОВНОГО МОЗГА, СОЧЕТАЮЩИЕСЯ С ГИДРОЦЕФАЛИЕЙ.

\*ФГУ РНХИ им. проф. А.Л. Поленова, Санкт-Петербург, Россия  
\*\*Ростовский ГМУ, клиника нейрохирургии, Ростов-на-Дону, Россия  
\*\*\*Республиканский научный центр нейрохирургии г.Астана, Казахстан

В статье приведен ретроспективный анализ результатов обследования и хирургического лечения 414 детей с злокачественными опухолями головного мозга в возрасте от 3 месяцев до 17 лет, сочетающиеся с гидроцефалией. Обсуждается оправданность применения ликворорешивающих операций.

#### Введение.

Бластоматозное поражение ЦНС встречается в 15-30 случаях на 1 млн. населения ежегодно. В течение последних 20 лет частота опухолей головного мозга увеличивается на 2,7% в год [1,6,12,17].

Гидроцефалия встречается у 20-96% больных в зависимости от локализации, гистоструктуры и размеров новообразования мозга и возраста больного [3,4,9,10,13,23].

Первостепенное значение удаления опухоли в лечении заболевания общепризнано и в тех случаях, когда патологический процесс осложняется стойкими расстройствами ликворобращения, деформацией и расширением ликворосодержащих полостей. Естественно, развитие гидроцефалии, особенно гидроцефально-гипертензионного синдрома, изменяет течение и прогноз заболевания и требует существенной коррекции диагностического и лечебного процесса. В вопросах, касающихся решения конкретных аспектов патогенеза, диагностики и лечения больных с опухолями мозга, осложнившихся гидроцефалией, однако единогласие отсутствует, а многие вопросы далеки от решения.

#### Материал и методы.

Проведен ретроспективный анализ результатов обследования и хирургического лечения 414 детей с ОГМ в возрасте от 3 мес. до 17 лет за период с 1996 по 2006 гг. Возраст большинства больных составил от 4 до 12 лет (70,3%).

Для определения характера бластоматозного роста, исследования особенностей деформации ликворосодержащих полостей и их выраженности, определения характера и

выраженности нарушений ликворобращения осуществлено сопоставление результатов клинических, интроскопических и ликвородинамических исследований. Определяли локализацию, тип роста, размеры и гистоструктуру опухоли, а также степень анаплазии (I, II, III, IV ст.) и метастазирование (M 0, I, II, III, IV) бластоматозного процесса. Для этой цели использовали результаты неврологических, нейроофтальмологических, отоневрологических, ультразвуковых исследований (УЗИ), компьютерной томографии (КТ), магнитно-резонансной томографии (МРТ), позитронно-эмиссионной томографии (ПЭТ), а также интраоперационного УЗИ-мониторинга и морфометрии, гистологического анализа биопсийного материала. Контроль степени удаления новообразования в ряде случаев осуществлялся интраоперационно с использованием эндоскопической техники.

Количественную оценку выраженности гидроцефалии осуществляли посредством определения кефаловентрикулярных коэффициентов, скорости продукции, сопротивления резорбции спинномозговой жидкости, при помощи УЗИ, КТ, МРТ и ликвородинамических исследований.

В результате исследования и лечения был создан банк данных с учетом 116 признаков. Статистический анализ проводили на основе имеющихся таблиц значений из генеральной совокупности путем составления таблиц сопряженности и построения выборочных гистограмм для первоначальной оценки распределения признаков. Для каждого признака определяли наблюдаемую и ожидаемую выборочную вероятность, и производили проверку нулевой гипотезы по критерию  $\chi^2$ . Оценивали статистическую значимость различий. Достоверным считалось различие при  $p < 0,05$ . При значениях  $p < 0,1$   $p < 0,3$  отмечалось наличие тенденции.

### Результаты обследования.

Исследуемую группу составили дети с церебральными новообразованиями III и IV степени анаплазии – 216 (52,2%). В контрольную группу вошли пациенты с ОГМ I-II ст. анаплазии – 198 (47,8%). Преобладали, как и следовало ожидать, больные с внутримозговыми новообразованиями – 320 (77,3%). Опухолей задней черепной ямки было 265 (64%), супратенториальных новообразований – 149 (36%).

Лишь у 9,8% больных объем опухоли был менее 30 куб.см. В то же время в 48,2% наблюдений выявлены большие (более 60 куб. см.) новообразования. Достоверных различий между размерами опухоли в группах больных с доброкачественными и злокачественными новообразованиями не отмечено. Несмотря на то, что злокачественные опухоли в 1,2 раза чаще имели субтенториальную локализацию, однако это различие оказалось статистически не достоверным ( $p > 0,5$ ).

Гидроцефалия той или иной выраженности была установлена у 331 (79,9%) больного.

При оценке выраженности водянки мозга в обеих группах достоверной ее взаимосвязи со степенью анаплазии новообразования выявлено не было (рис. 1).

Анализ взаимосвязи между локализацией опухоли и наличием гидроцефалии показывает, что выраженная гидроцефалия чаще выявлялась при субтенториальной локализации бластоматозного процесса, а нормовентрикулия и микровентрикулия была более характерна для супратенториальных новообразований ( $p < 0,05$ ) (табл. 1).

Выявлена взаимосвязь между возрастом ребенка и наличием гидроцефалии. Водянка мозга той или иной степени выраженности значительно преобладала в грудном возрасте – 26 (83,8%) из 31 и в дошкольном возрасте 153 (71,2%) из 215.

Особенности проявлений гидроцефалии при злокачественных опухолях головного мозга.

При злокачественных опухолях головного мозга гидроцефальный синдром той или иной степени выраженности определялся у 134 (62%) больных из 216. При этом выраженная водянка имела место в 34 (25,3%) наблюдений. Выявленная или умеренно выраженная гидроцефалия одинаково часто выявлялась при бластоматозном процессе III и IV степени анаплазии.

У больных со злокачественными ОГМ, сочетающимися с выраженной гидроцефалией состоянии расценивали как тяжелое или крайне тяжелое в 78,7% случаев, а при незначительно выраженной гидроцефалии или отсутствии водянки наблюдали лишь у 31,5% ( $p < 0,01$ ) пациентов.

При наличии выраженной гидроцефалии у больных со злокачественными опухолями мозга

течение патологического процесса было стремительное или прогрессивное в 92,6% случаев, а при ее отсутствии отмечалось – в 66,2% ( $p < 0,03$ ).

Частота выявления гидроцефалии зависела от локализации, размеров, типа роста опухоли. Как и следовало ожидать, при средних и больших опухолях выраженную гидроцефалию отмечали в 5,1 раза чаще, чем при новообразованиях малых размеров ( $p < 0,01$ ). Гидроцефалия чаще наблюдалась при локализации опухоли в задней черепной ямке, III желудочке, срединных новообразованиях. При диффузных срединно-расположенных опухолях гидроцефалия установлена чаще, чем при узловых полушарных новообразованиях ( $p < 0,05$ ). Окклюзионная водянка была выявлена у 166 (76,8%) больных, а сообщающаяся – у 70 (32,4%) ( $p < 0,05$ ). При этом выраженная гидроцефалия оценивалась как окклюзионная в 133 (78,3%) случаях из 166, а сообщающаяся – в 42 (60%) из 70.

При злокачественных опухолях в 1,6 раза реже выявлены признаки окклюзии ликворных путей и в 1,8 раза чаще признаки гиперпродукции СМЖ, чем при доброкачественных опухолях мозга ( $p < 0,03$  и  $p < 0,05$ , соответственно).

Важным оказался тот факт, что у лиц со злокачественными типами бластоматозного роста выраженный перитуморозный отек выявлен в 2,7 раза чаще, чем с доброкачественными новообразованиями ( $p < 0,01$ ).

При наличии метастазов опухоли (M1-M4) гидроцефалия оценивалась как сообщающаяся в 1,9 раза чаще, чем при их отсутствии ( $p < 0,05$ ).

Таким образом, развитие нарушений ликворообращения и значительное расширение ликворных полостей сопровождается ухудшением состояния нейроонкологических больных и отягощает течение патологического процесса.

### Результаты лечения.

В обеих группах тотальное и субтотальное удаление опухоли осуществлено в 173 (41,8%) и 187 (45,2%) случаях, соответственно. При этом, в исследуемой группе полное удаление новообразования достигнуто в 1,9 раза реже, чем в контрольной ( $p < 0,01$ ). Регресс гидроцефалии примерно одинаково был достигнут после тотальной и субтотальной резекции новообразования (71,6% и 66,2%, соответственно).

Следует при этом отметить, что после парциального удаления ОГМ водянка сохранялась в 43,3% (табл. 2). Динамика гидроцефального синдрома при удалении опухоли зависела от размеров опухоли, локализации и типа роста. После операции гидроцефалия сохранялась в 2,3 раза чаще при больших и средних новообразованиях, чем при малых ( $p < 0,03$ ). После удаления субтенториальных новообразований водянка отмечалась несколько чаще, чем после резекции супратенториальных

(31% против 26,3%). Однако это различие оказалось статистически не достоверным.

У 7 пациентов (5 – из исследуемой и 2 – из контрольной группы) перед удалением новообразования с целью стабилизации состояния больных с гидроцефально-гипертензионно-дислокационным синдромом проводили ликворшунтирующие операции (вентрикулоперитонеостомия у 6 пациентов и вентрикулоатриостомия у 1). В 5 случаях перед удалением опухоли проводилась эндоскопическая перфорация дна 3 желудочка.

В 57 (13,7%) наблюдениях удаление опухоли завершено вентрикулостомией, при которой формировалось сообщение между желудочковой системой и субарахноидальным пространством, в 51 (12,3%) случае после частичной резекции опухоли 3ЧЯ или задних отделов III желудочка осуществляли вентрикулоцистерностомию по Торкильдсену. В 4 наблюдениях по ходу удаления опухоли стала очевидна необходимость проведения ЛШО и операция завершилась вентрикулоперитонеостомией.

После вентрикулостомии контроль за гидроцефалией достигнут в 61,4% случаев, а вентрикулоцистернальный анастомоз оказался эффективным в лечении гидроцефалии в 72,5% случаях.

Ликворшунтирующие операции применяли для лечения 68 больных с доброкачественными – 36 (52,9%) и злокачественными опухолями мозга – 32 (47,1%), когда удаление новообразования не позволяло достигнуть контроля за гидроцефально-гипертензионным синдромом, а медикаментозная коррекция оставалась не эффективной. В 43 (63,2%) случаях перед имплантацией ликвордренажной системы у больных после тотального или близкого к полному удалению ОГМ проводились инфузионно-нагрузочные тесты. В подавляющем количестве наблюдений выявлены нарушения резорбции СМЖ той или иной выраженности, в 10% - гиперпродукция ликвора, в 23,4% случаев сочетание обоих механизмов. После ЛШО регресс гидроцефалии достигнут у 88,4% пациентов. При этом результативность этих операций у лиц с доброкачественными и злокачественными опухолями мозга достоверно не отличалась.

Осложнения ликворшунтирующих операций, проведенных при лечении больных со злокачественными опухолями головного мозга, осложненных развитием гидроцефалии, наблюдали в 9 (28,1%) случаях. Наиболее часто отмечалась окклюзия шунта – 27,5%. Следует отметить, что в эту подгруппу вошли все 4 наблюдения с одновременным удалением ОГМ и ЛШО. В половине случаев блокада шунта констатирована в течение первых 6 мес. после имплантации дренажа, гиподренажные и гипердренажные состояния констатированы в 27,5% и 13,3% наблюдений, соответственно. Инфекционные осложнения наблюдались у

4,4% больных, а псевдоперитонеальные кисты – 5,1%. Метастазирование опухоли через шунта на начальных этапах исследования наблюдали часто у больных со злокачественными опухолями мозга (2,8%), однако, применение предложенных в 1986 В.П.Берневым и соавт. шунтов с антиметастатическим барьером, содержащим фильтр-адсорбент, возникновения данных осложнений ни у одного из 9 больных не отмечалось. Другие осложнения имели транзиторный характер и поддавались симптоматическому лечению. Следует отметить, что у 5 (55,5%) больных отмечено сочетание 2-4 различных осложнений.

В 3 наблюдениях рецидив заболевания проявился на начальном этапе прогрессированием гидроцефалии, при интроскопическом обследовании пациента в динамике обнаруживали рецидив опухоли, либо вторичные метастатические узлы по краниоспинальной системе (рис. 2).

### **Обсуждение результатов и заключение.**

Гидроцефалия и опухоль мозга являются важными и часто взаимно сочетающимися факторами, обуславливающими развитие гипертензионно-дислокационного синдрома. Сочетание этих обоих механизмов делает течение злокачественного бластоматозного роста особенно стремительным, во многом усложняя прогноз заболевания.

Наши исследования показали, что у больных со злокачественными опухолями мозга выраженная или умеренно выраженная водянка выявляется в у 62% больных. При этом, при злокачественных новообразованиях водянка является окклюзионной несколько реже, чем при доброкачественных.

Частота, тип и выраженность гидроцефалии, при этом, зависели от характера бластоматозного процесса и возраста ребенка. Водянка мозга чаще отмечена при срединно локализованных, средних и больших новообразованиях, у детей младших возрастных групп. Окклюзионная водянка чаще при срединно локализованных опухолях, а сообщающаяся – при латерально расположенных.

При злокачественных новообразованиях чаще, чем при доброкачественных выявляется гиперпродукция СМЖ и нарушение ее резорбции. В то время как при доброкачественных опухолях наоборот преобладает окклюзионный механизм развития водянки, как свидетельствуют литературные данные [2,3,4,8,9].

При злокачественных новообразованиях основными механизмами, приводящими к развитию гипертензионного или гипертензионно-дислокационного синдромов, являются наличие экспансивного процесса, избыточное скопление СМЖ в интракраниальных пространствах и перитуморозный отек. По нашим данным выраженный перитуморозный отек выявляется

у 2/3 больных со злокачественными опухолями мозга.

Таким образом, у этих пациентов присутствует не только дисрегуляция ликворообращения, но и скопление жидкости в околоцеллюлярных и интерстициальных пространствах как результат нарушения водно-электролитного баланса. Тогда имеется основание утверждать, что для характеристики гидроцефалии при злокачественном бластоматозном процессе адекватна модель Raimondi & Mori, выделяющая околоцеллюлярное, интерстициальное, околоцеребральное и интравентрикулярное скопление СМЖ. Иные механизмы развития гипертензионной гидроцефалии при злокачественных опухолях, по-видимому, обусловлены интоксикацией, вызванной дисфункцией энергозависимых ион-транспортирующих процессов.

Уязвимость системы регуляции ликворообращения, стремительный рост новообразования, резкое ухудшение состояния больных и ухудшение прогноза заболевания делают проблему своевременной диагностики гидроцефалии у больных со злокачественными новообразованиями мозга приоритетными и их включение в комплекс диагностики обязательно.

После удаления опухоли в 67,2% случаев гидроцефалия регрессирует. Это особенно отчетливо, когда речь идет об окклюзионных формах гидроцефалии и удаление опухоли обеспечивает восстановление оттока СМЖ через ликворные пути. Эти данные хорошо согласуются с литературными.

Опухоль мозга является этиологическим фактором, обуславливающим развитие гидроцефалии. Поэтому, удаление опухоли естественно следует относить к этиотропным методам лечения, даже когда водянка не закрытая. После удаления опухоли у больных со злокачественными новообразованиями высок риск рецидива или процедива новообразования, т.е. вновь появление причин гидроцефалии. Относительно патогенеза гидроцефалии в данном случае основным механизмом может рассматриваться нарушение резорбции ликвора вследствие высокого уровня белка и свободных опухолевых клеток в ликворе, а также инфильтрация базальных цистерн [17].

В тех случаях, когда посредством удаления опухоли не удавалось восстановить вентрикуло-субарахноидальный ликвороток, проводилось наложение вентрикулосубарахноидального анастомоза или вентрикулостомия. Применение этих патогенетических методов позволило у 2/3 больных достигнуть регресса гидроцефалии. Эти данные хорошо согласуются с литературными, полученными при исследовании иных похожих объектов [3, 4, 9, 11, 14, 18, 23, 24, 25].

Применение ликворошунтирующих операций позволяет достигнуть стабилизации состояния больных с опухолями головного мозга, осложнившихся развитием гидроцефалии,

когда удаление новообразования, вентрикуло-субарахноидальные соустья оказались не эффективными. Эти операции результативны во всех случаях: когда имеет место окклюзия ликворных путей, гипорезорбция СМЖ или ее гиперсекреция. На универсальность этих операций указывают и другие авторы. После этих операций, однако, состояние больных в большинстве случаев становится стабильно дренажезависимым. После ликворошунтирующих операций на нашем материале развились те или иные серьезные осложнения в 28,1% наблюдений. Высокая частота осложнений после ликворошунтирующих операций у больных гидроцефалией, вообще, и опухолевого генеза, в частности, отмечали и другие исследователи [3, 4, 5, 8, 9, 10, 14, 15, 16, 17, 19, 22, 23].

При злокачественных новообразованиях наблюдается «специфическое» осложнение – метастазирование опухоли через шунт, что на нашем материале встречалось в 2,8% случаев. Применение специальных антиметастатических барьеров позволяет снизить частоту возникновения этих грозных осложнений, однако их риск все же сохраняется.

Следовательно, несмотря на высокую эффективность этих универсальных способов коррекции ликворообращения их применение оправдано в качестве симптоматических, когда использование этиотропных и патогенетических методов невозможно или оказалось не эффективным. Применение ликворошунтирующих операций до удаления злокачественных опухолей или одновременно с ее резекций, хоть и позволяет стабилизировать состояние больных, однако в виду высокого риска небоснованной хирургической агрессии и низкой эффективности по сравнению с шунтирующими операциями после удаления опухоли, целесообразны лишь при наличии дополнительных показаний [3, 4, 8, 9, 14, 15, 18, 22].

На нашем материале течение болезни и качество жизни у больных со злокачественными опухолями мозга после удаления новообразования хуже при сохранении гидроцефалии и значительно улучшается после соответствующей гидроцефалии.

Следовательно, адекватная коррекция гидроцефалии должна быть обязательным компонентом комплексного лечения злокачественных опухолей мозга. При выборе тактики лечения следует учитывать как состояние больного, особенности нарушения ликворообращения и деформации ликворных полостей, так и ожидаемую эффективность лечения и прогноз вероятных осложнений. При этом, при прочих равных условиях, предпочтение целесообразно отдавать этиотропным, а после них патогенетическим методам лечения. Применение ликворошунтирующих операций оправдано, когда применение вышеуказанных способов

оказалось по той или иной причине неэффективным, невозможным или нецелесообразным.

В период диспансерного наблюдения за больными со злокачественными опухолями мозга прогноз лечения зависит как от особенностей бластоматозного роста, так и от течения гидроцефального синдрома.

### Выводы.

1. Гидроцефалия выявляется у 62% больных со злокачественными опухолями головного мозга различной локализации, размеров и гистоструктуры. При этом развитие гидроцефалии приводит к появлению или ускорению течения гипертензионного синдрома и усугублению состояния больных.

2. Частота развития гидроцефалии не зависит от степени анаплазии опухоли, но зависит от возраста ребенка, локализации, размеров и типа роста опухоли.

3. Окклюзия ликворных путей является основной причиной возникновения гидроцефалии у больных со злокачественными ОГМ –

75%, однако в 1,6 раза реже, чем у больных с доброкачественными ОГМ.

4. После удаления злокачественных опухолей мозга регресс гидроцефального синдрома достигается в 67,2% случаев в зависимости от полноты удаления опухоли.

5. Сохранение водянки мозга после тотального или субтотального удаления опухоли обусловлено нарушением резорбции СМЖ и в 10% случаев – гиперпродукцией ликвора.

6. Применение ЛШО позволило достигнуть контроля за гидроцефалией в 88,2% случаев. Однако, в виду высокой частоты послеоперационных осложнений, ЛШО должны иметь ограниченное применение. Одновременное проведение ЛШО с удалением ОГМ не целесообразно.

7. Использование шунтов с антиметастатическим барьером, содержащим фильтр-адсорбент, позволяет существенно уменьшить риск диссеминации бластоматозных клеток с током ликвора.

8. При прогрессировании гидроцефалии в отдаленном периоде у больных после удаления злокачественной ОГМ необходимо исключать рецидив бластоматозного процесса.

### ЛИТЕРАТУРА

1. Берснев, В.П. Хирургическое лечение опухолей задней черепной ямки у детей / В.П. Берснев, А.Г. Земская, Хачатрян В.А. // Проблемы нейрохирургии. – СПб., 2000. – С. 166 – 168.
2. Гаспарян, С.С. О механизмах возникновения гидроцефалии у больных с парасагитальными менигиомами / С.С. Гаспарян, А.Е. Разумовский, А.Р. Шахнович, Г.А. Габибов, В.Н. Корниенко // Вопр. нейрохир. – 1985. – № 1. – С. 13 – 19.
3. Ким, Вон Ги. Гидроцефалия при супратенториальных опухолях мозга: Автореф. дисс. ... канд. мед. наук / Ким Вон Ги. – СПб., 1996. – 25 с.
4. Ким, А.В. Диагностика и лечение гипертензионно-гидроцефального синдрома у детей с опухолями задней черепной ямки: Автореф. дисс. ... канд. мед. наук / Ким А.В. – СПб., 2004. – 25 с.
5. Коммунаров, В.В. Выбор параметров имплантируемой дренажной системы в лечении гидроцефалии: Автореф. дисс. ... канд. мед. наук / В.В. Коммунаров. – СПб., 2003. – 25 с.
6. Озеров, С.С. Медуллобластомы. Проблемы комплексного лечения / С.С. Озерова, С.К. Горельшев, Е.А. Хухлаева и др. // Бюллетень Українсько Асоціації нейрохургів. – Київ, 1998. – № 5. – С. 158
7. Хачатрян, В.А. Ликворшунтирующие операции в лечении гидроцефалии различной этиологии / В.А. Хачатрян // IV Всестюзный съезд нейрохирургов. – М., 1998. – С. 43 – 46.
8. Хачатрян, В.А. Патогенез и хирургическое лечение гипертензионной гидроцефалии: Хачатрян, В.А. Гидроцефалия (патогенез, диагностика, хирургическое лечение) / В.А. Хачатрян, В.П. Берснев, Ш.М. Сафин, Ю.А. Орлов, Т.Н. Трофимова // СПб., 1999.
9. Albright L. The value of precraniotomy shunts on children with posterior fossa tumors // Clin. Neurosurg. – 1983. – V.20. – P.278-285.
10. Atlas M.D. Evolution of the management of hydrocephalus associated with acoustic neuroma. Atlas MD, Perez de Tagle JR, Cook JA, Sheehy JP, Fagan PA. Laryngoscope. – 1996. – Vol. 106(2 Pt 1). – P. 204-206.
11. Chapman P.H. Telemetric ICP monitoring after surgery for posterior fossa and third ventricular tumors / P.H. Chapman, E. Cosman, M. Arnold // J.Neurosurg. – 1984. – Vol. 60, №6. – P. 649 – 651.
12. Chang C.H., Housepian E.M., Herbert C Jr. An operative staging system and a megavoltage radiotherapeutic technic for cerebellar medulloblastomas // Radiology. – 1969. – Vol. 93. – P. 1351 – 1359.
13. Culley D.J. An analysis of factors determining the need for ventriculoperitoneal shunts after posterior fossa tumor surgery in children / D.J. Culley, M.S. Berger, D. Shaw // Neurosurg. – 1994. – Vol. 34. – P. 402 – 408.
14. Epstein F. Pediatric posterior fossa tumor: hazards of the "preoperative" shunt / F. Epstein, R. Murali // Neurosurg. – 1978. – Vol. 3. – P. 348 – 350.



15. Fiorillo A. Shunt-related abdominal metastases in an infant with medulloblastoma: long-term remission by systemic chemotherapy and surgery. Fiorillo A, Maggi G, Martone A, Migliorati R, D'Amore R, Alfieri E, Greco N, Cirillo S, Marano I. // J Neurooncol. – 2001. – Vol. 52(3). – P. 273-276.
16. Griwan M.S. Value of precraniotomy shunts in children with posterior fossa tumours / M.S. Griwan, B.S. Sharma, R.K. Mahajan, V.K. Kak // Childs Nerv. Syst. – 1993. – Vol. 9(8). – P. 462 – 465.
17. Inamasu J., Nakamura Y., Saito R., Kuroshima Y., Mayanagi K., Orii M. and Ichikizaki K. Postoperative communicating hydrocephalus in patients with supratentorial malignant glioma. Clin Neurol Neurosurg, 2003; 106: 9-15
18. Haas J. Ventricular shunts and drainage in the management of posterior fossa tumors. In posterior fossa tumors (ed. Raimondi A.J., Choux M., De Ricco E.), 1993, p. 80-85.
19. Khachatryan W.A. On the pathogenesis of hypertensive hydrocephalus // 62nd Ann. Meet. Am. Ass. Neurol. Surg., San Diego. - 1994. - P.343-344.
20. Kumar V. Ventriculo-peritoneal shunt requirement in children with posterior fossa tumours: an 11-year audit / V. Kumar, K. Phipps, W. Harkness, R.D. Hayward // Br J. Neurosurg. – 1996. – Vol. 10(5). – P. 467-470.
21. Lee M. Management of hydrocephalus in children with medulloblastoma: prognostic factors for shunting / M. Lee, J.H. Wisoff, R. Abbott // Pediatr. Neurosurg. – 1994. – Vol. 20. – P. 240 – 247.
22. Raimondi A.J. Hydrocephalus and infratentorial tumors. Incidence, clinical pictures, and treatment / A.J. Raimondi, T. Tomita // J. Neurosurg. – 1981. – Vol. 55. – P. 174 – 182.
23. Sainte-Rose Ch. Management of hydrocephalus in pediatric patients with posterior fossa tumors: the role of endoscopic third ventriculostomy / Ch. Sainte-Rose, G. Cinalli, F.E. Roux, W. Maixner, P.D. Chumas, M. Mansour, A. Carpentier, M. Bourgeois, M. Zerah, A. Pierre-Kahn, D. Renier // Neurosurg. Focus – 1999. – Vol. 7(4). – Art. 3.
24. Wellons J.C. Long-term control of hydrocephalus via endoscopic third ventriculostomy in children with tectal plate gliomas / J.C. Wellons, R.S. Tubbs, J.T. Banks, B. Grabb, J.P. Blount // Neurosurg. – 2002. Vol. 51(1). – P. 63 – 67.
25. Yamini B, Refai D, Rubin C. et al. Initial endoscopic management of pineal region tumors and associated hydrocephalus: clinical series and literature review. J.Neurosurg. – 2004; 100(5): 437-41.

### ТҰЖЫРЫМ

---

Мақалада 3 айдан 17 жасқа дейінгі, бас миының қатерлі ісігі гидроцефалиямен асқынған 414 науқас балаларды зерттеу және хирургиялық емдеу

нәтижелерін талдау келтірілген.

Ликворшунттау операциясын қолданудың оң нәтижелі тәсіл екендігі талқыланды.

### SUMMARY

---

The retrospective analysis of diagnosis and surgical treatment of 414 children in the age from 3 months to 17 years with malignant brain tumors are

presented in the article. The brain tumors combined with a hydrocephalus. The authors focused attention on worth of liquoroshunting operations.

М.Ю. Завьялова, Ю.В. Грушин, Ж.Ж.Жолдыбай, Е.А.Ахметов, Е.Ж. Байсалов

## ИЗМЕНЕНИЯ В СУБХОНДРАЛЬНЫХ ОТЕЛАХ ТЕЛ ПОЗВОНКОВ ПО MODIC ПРИ МАГНИТНО-РЕЗОНАНСНОЙ ТОМОГРАФИИ. СРАВНЕНИЕ С ДАННЫМИ МУЛЬТИСРЕЗОВОЙ СПИРАЛЬНОЙ КОМПЬЮТЕРНОЙ ТОМОГРАФИИ

Алматинский Региональный диагностический центр, г. Алматы

Приводятся данные сравнительного анализа данных МРТ и МСКТ при дегенеративных изменениях в субхондральных отделах тел поясничных позвонков по Modic (типы I, II, III). Установлено, что 85,3% случаев изменениям по Modic, выявленным при МРТ, соответствует дискогенный спондилосклероз, который хорошо диагностируется на реформатированных изотропных томограммах в сагиттальной плоскости, полученных при проведении МСКТ

В общей характеристике дегенеративных изменений в поясничном отделе позвоночника необходимо обязательно учитывать и изменения в прилежащих к межпозвонковому диску (МПД) частях тел позвонков. Эти изменения могут являться причиной возникновения поясничных болей. При анализе данных магнитно-резонансной томографии (МРТ) используется классификация изменений, предложенная М. Modic [1,2,3,4]. Классификация изменений костного мозга тел позвонков, в прилежащих к МПД областях по Modic определялась следующим образом на сагиттальных T1-взвешенных изображениях (T1ВИ) и T2-взвешенных изображениях (T2ВИ):

тип I - зоны низкой интенсивности МР-сигнала на T1ВИ и высокой интенсивности на T2ВИ по сравнению с костным мозгом, которые соответствуют гипертрофии фиброзной ткани;

тип II- высокая интенсивность МР-сигнала на T1ВИ и T2ВИ вследствие жировой дегенерации костного мозга;

тип III - низкая интенсивность МР-сигнала на T1ВИ и T2ВИ – появление склеротических изменений в губчатом веществе тел позвонков.

Роль правильной оценки этих изменений широко обсуждается в современной литературе [5,6]. Финские ученые в течении трех лет наблюдали за динамикой развития изменений по Modic [7]. Также проводилось сравнение данных рентгенографии поясничного отдела позвоночника с данными МРТ и была установлена связь между изменениями по Modic так называемым остеосклерозом в виде полусферы в теле позвонка (hemispherical osteosclerosis), который чаще соответствовал III типу изменений по Modic [8,9]. Сравнительный анализ данных МРТ и МСКТ при изменениях по Modic не проводился.

### Материалы и методы.

В основу работы положен комплексный анализ данных мультисрезовой спиральной

компьютерной томографии (МСКТ) и данных МРТ пациентов с жалобами на поясничные боли. Объектом исследования был позвоночный сегмент (ПС) в поясничном отделе позвоночника (ПОП), который мы принимали за единицу наблюдения. Всего обследовано 156 позвоночных сегментов у 52 больных. Возраст пациентов находился в диапазоне от 19 до 78 лет. Средний возраст составил  $50,6 \pm 13,3$  лет.

МРТ проводилась на высокопольном магнитно-резонансном томографе «Signa 1.0 High Speed Infiniti» с напряженностью поля в 1,0 Тл с коротким туннелем. Использовались получение трех серий МР-томограмм с изображением ПОП в сагиттальной и аксиальной плоскостях. Аксиальные томографические срезы всегда планировались по данным томографии в сагиттальной плоскости. Выбирался срединный сагиттальный срез, на котором строили аксиальные срезы через плоскости МПД. На каждый из трех МПД (L3-L4, L4-L5, L5-S1) приходилось 3 аксиальных среза: через верхнюю замыкательную пластинку тела вышележащего позвонка, середину МПД и нижнюю замыкательную пластинку тела нижележащего позвонка.

Таким образом, при стандартно проведенной методике, включающей протоколы исследования в двух режимах (T1ВИ и T2ВИ), удалось получить полноценную информацию о характере дегенеративных изменений всех анатомических структур ПС.

МСКТ проводилась на сорокасрезовом спиральном компьютерном томографе «SO-MATOM Sensation 40-slice». Стандартно получали реформатированные изображения ПОП в сагиттальной и в коронарной плоскостях с толщиной выделенного слоя в 3 мм. Затем по полученным на первом этапе реформатирования изображениям в сагиттальной плоскости планировалось получение изображений в косо-аксиальной плоскости. Аксиальная плоскость имела наклон, соответствующий плоскости каждого из трех нижних дисков ПОП. Толщина выделенного слоя выбиралась равной 3 мм.

Всегда применялся фильтр математической обработки информации B20S, который создавал оптимальную четкость контуров МПД на реконструированных томограммах.

### Результаты и обсуждение.

ДИ в прилежащих МПД частях тел позвонков оценивались по классификации M.Modic. Эти изменения в субхондральных отделах тел позвонков, выявленные на сагиттальных T1ВИ и T2ВИ разграничены на три типа – I, II, III (рисунки 1,2,3).

Изменения в субхондральных отделах тел позвонков с нормальной гидрофильностью МПД были выявлены только в четырех ПС сегментах, что составило 7,8% и были представлены типом II. При наличии ДИ в МПД в субхондральных отделах тел прилежащих к МПД позвонков в 41 ПС отмечены изменения по Modic (таблица 1).

### Выявленные изменения в субхондральных отделах тел позвонков по Modic

Таблица 1.

Выявленные изменения по Modic	Нормальные МПД (n=51)		Дегенеративно измененные МПД (n=105)	
	абс	%	абс	%
I тип	-	-	4	3,8
II тип	4	7,8	30	28,6
III тип	-	-	7	6,6
Всего	4	7,8	41	39

Из таблицы также видно, что в ПС, где МПД были с явлениями дегенерации, наиболее часто встречались изменения по Modic II (28,6%). Процент выявленных изменений I и III типов был заметно ниже (3,8% и 6,6% соответственно). Отмечено, что возможно сочетание двух типов изменений в одном ПС. В ДИ ПС три раза выявлено сочетание типов II – III изменений по Modic.

При проведении МСКТ этим же пациентам в 35 ПС нами зафиксировано повышение плотности губчатого вещества в прилежащих к МПД отделах тел позвонков. Эти изменения были расценены, как субхондральный дегенеративный склероз, который называется также «дискогенным» (рисунок 3). Мы провели денситометрический анализ измененных отделов тел позвонков. Результаты денситометрии представлены в

таблице 2. Отмечено, что плотность измененных участков губчатого вещества тел позвонков колебалась в пределах от 143 НУ до 608 НУ и не менее, чем в 2 раза превышала плотность неизменной костной ткани (таблица 2).

### Результаты денситометрии при субхондральном склерозе (M±m).

Таблица 2.

	Зоны субхондрального склероза	Губчатое вещество тела МПД
Плотность в НУ	360,7±162,8	152,1±29

При проведении сравнительного анализа сагиттальных магнитно-резонансных и компьютерных томограмм установлено, что выявленные при МРТ изменения в субхондральных отделах тел позвонков по Modic (три типа изменений) соответствуют дискогенному остеосклерозу в губчатом веществе, который визуализируется при МСКТ в сагиттальной плоскости (реформатированные изотропные изображения) (рисунок 4).

Изменения по Modic были выявлены нами по результатам МРТ в 41 ПС. В этих же ПС дискогенный остеосклероз при МСКТ определялся в 35 (85,3%) случаях (рисунок 5). В 6 ПС при МСКТ изменения в субхондральных отделах тел позвонков выявить не удалось. Отмечено, что это были случаи слабо выраженной жировой дегенерации костного мозга (изменения по Modic II).

### Заключение.

Изменения в субхондральных отделах тел позвонков являются важной составляющей в общей картине дегенеративных изменений в позвоночнике. По классификации предложенной профессором Кливлендской базовой клиники (США) M. Modic 1988 выделено три типа изменений в субхондральных отделах тел позвонков. Эти изменения хорошо определяются при параллельном анализе сагиттальных T1ВИ и T2ВИ. Наиболее часто причиной поясничных болей являются изменения типа I. Сравнительный анализ данных МРТ и МСКТ показал, что в подавляющем числе случаев (85,3%) изменениям по Modic соответствует дискогенный спондилосклероз в аналогичных отделах тел поясничных позвонков. Эти изменения должны учитываться при анализе данных МСКТ.

### ЛИТЕРАТУРА

1. Modic MT, Masaryk TJ, Ross JS, Carter JR. Imaging of degenerative disk disease. *Radiology* 1988; 168- P177-186.
2. Modic MT. Degenerative Disorders of the Spine; in *Magnetic Resonance Imaging of the Spine*. //New York: Yearbook Medical, 1989;83-95.
3. Jevtic V. Magnetic resonance imaging appearance of different discovertebral lesions.// *Eur. Radiol.*-2001.-11,-P,1123-1135
4. Modic MT, Ross JS. Lumbar Degenerative Disk Disease.// *Radiology.*- 2007.-V 245.-N1.-P.43-61
5. Carrino J.A., Lurie J., Tosteson A. et al. Lumbar Spine: Reliability of MR Imaging Findings.//*Radiology.*-2009.- 250 (1).- P. 161-170
6. Jensen TS, Bendix T, Sorensen JS et al. Characteristics and natural course of vertebral endplate signal (Modic) changes in the Danish general population.//*BMC Musculoskelet Disord.*-2009.- 10.-P. 81.
7. Kuisma M, Karppinen J, Ninimäki J. et al. A Tree- Year Follow-up of Spine Endplate (Modic) Changes.//*Spine.*-V31.-N13.-P.1714-1718
8. Jevtič V., Majcen N. Demonstration of evolution of hemispherical spondylosclerosis by contrast enhanced Gd-DTPA magnetic resonance imaging/ *Radiol Oncol* 2004.- 38(4).-P.275-84
9. Dihlmann W. Hemispherical Spondylosclerosis - A Polyetiologic Syndrome/*Skeletal Radiol.*-1981.-7.-P.99-106

### ТҰЖЫРЫМ

Омыртқаның субхондральдық бөліміндегі дегенеративті өзгерісінің Modic (типтері I, II, III) белгілері МРТ және КСКТ салыстырмалы талдау мәліметтері көрсетілген. Modic бойынша, 85,3%

жағдайлардағы өзгеріс МРТ анықтауы бойынша, дискогенді спондилосклерозға сәйкес, бұл жағдай КСКТ-да сагитальды жазықтықта изотроптық томорамада жақсы анықталады.

### SUMMARY

Vertebral endplate signal intensity changes (Modic type I, II, III) are a common observation on MR images by patients with low back pain .

The comparative analysis of results Magnetic

Resonance Imaging (MRI) and Multidetector Spiral Computed Tomography (MDCT) has shown, that 83,5 % of Modic changes by MRI correspond to an hemispherical (degenerative) spondylosclerosis by MDCT.

М.Ю. Завьялова, Ю.В. Грушин, Ж.Ж.Жолдыбай, Е.А.Ахметов, Е.Ж. Байсалов

## МОРФОЛОГИЧЕСКИЕ И КОЛИЧЕСТВЕННЫЕ КРИТЕРИИ В ОЦЕНКЕ ЗАДНЕГО КОНТУРА МЕЖПОЗВОНКОВОГО ДИСКА ПО ДАННЫМ МАГНИТНО-РЕЗОНАНСНОЙ ТОМОГРАФИИ И МНОГОСРЕЗОВОЙ СПИРАЛЬНОЙ КОМПЬЮТЕРНОЙ ТОМОГРАФИИ

Алматинский Региональный диагностический центр, г. Алматы

*Правильная оценка состояния заднего контура межпозвонкового диска играет решающее значение в заключении врача-радиолога и определяет тактику лечения больного. Классическим способом оценки состояния заднего контура диска является выявление морфологических признаков выпуклого диска, протрузии и грыжи (экструзии). Заключение на основе количественных критериев может улучшить эффективность диагностики. Результаты расчетов количественных критериев изменений заднего контура диска по данным магнитно-резонансной томографии и многосрезовой спиральной компьютерной томографии согласуются между собой.*

Клиническая значимость объема и состава грыжевого выпячивания при дегенеративных изменениях в позвоночнике зависит от корреляции с клиническими данными и не может быть определена только по одним морфологическим данным. Необходимы и критерии количественной оценки состояния заднего контура межпозвонкового диска (МПД). Новейшие исследования радиологических критериев выпадения МПД позволили ввести понятие количественных критериев [1,2,3,4,5]. Для определения консенсуса в использовании качественных (морфологических) критериев и количественных критериев проведена была большая работа в рамках национального проекта «Deutsche Wirbelsäulestudie» (Германия). Ретроспективно оценивались данные компьютерной томографии (КТ) и магнитно-резонансной томографии (МРТ) большого количества пациентов (564 человека).

### Материалы и методы.

В основу работы положен комплексный анализ данных МСКТ и данных МРТ пациентов с жалобами на поясничные боли. Объектом исследования был позвоночный сегмент (ПС) в поясничном отделе позвоночника (ПОП), который мы принимали за единицу наблюдения. Всего обследовано 156 позвоночных сегментов у 52 больных. Возраст пациентов находился в диапазоне от 19 до 78 лет. Средний возраст составил  $50,6 \pm 13,3$  лет.

МРТ проводилась на высокопольном магнитно-резонансном томографе «Signa 1.0 High Speed Infiniti» с напряженностью поля в 1,0 Тл с коротким туннелем. Использовалось получение трех серий МР-томограмм с изображением ПОП в сагиттальной и аксиальной плоскостях. Аксиальные томографические срезы всегда планировались по данным томографии в сагиттальной плоскости. Выбирался срединный сагиттальный срез, на котором строили аксиальные срезы через плоскости МПД. На каждый

из трех МПД (L3-L4, L4-L5, L5-S1) приходилось 3 аксиальных среза: через верхнюю замыкательную пластинку тела вышележащего позвонка, середину МПД и нижнюю замыкательную пластинку тела нижележащего позвонка.

Таким образом, при стандартно проведенной методике, включающей протоколы исследования в двух режимах (T1ВИ и T2ВИ), удалось получить полноценную информацию о характере дегенеративных изменений всех анатомических структур ПС.

МСКТ проводилась на сорокасрезовом спиральном компьютерном томографе «SO-MATOM Sensation 40-slice». Стандартно получали реформатированные изображения ПОП в сагиттальной и в коронарной плоскостях с толщиной выделенного слоя в 3 мм. Затем по полученным на первом этапе реформатирования изображениям в сагиттальной плоскости планировалось получение изображений в косо-аксиальной плоскости. Аксиальная плоскость имела наклон, соответствующий плоскости каждого из трех нижних дисков ПОП. Толщина выделенного слоя выбиралась равной 3 мм. Всегда применялся фильтр математической обработки информации B20S, который создавал оптимальную четкость контуров МПД на реконструированных томограммах.

### Результаты и обсуждение.

Оценка состояния ПС проводилась по определенным критериям, присущим каждому виду полученных изображений. Задний контур МПД на сагиттальных T2ВИ и T1ВИ оценивался как нормальный, если он не выходил за пределы ПМПД. Учитывалось, что задний контур МПД L3-L4 и L4-L5 на аксиальных томограммах в норме слегка вогнутый, а у МПД L5-S1 может быть несколько выпуклым.

Выпячивание МПД кзади имело форму протрузии или грыжи (экструзии), в зависимости от формы смещенного материала. Изменение заднего контура МПД по данным T2ВИ в

аксиальной плоскости расценивалось нами как протрузия в том случае, если самое большое расстояние между краем материала МПД (расположенного вне ПМПД) меньше, чем расстояние между краями основания выпячивания в той же самой плоскости. В сагиттальной плоскости глубина выпячивания МПД кзади не превышала протрузии высоту задних отделов МПД. При этом установлено, что протрузия МПД должна визуализироваться не менее, чем на 3 соседних сагиттальных томограммах (рисунок 1).

Изменение заднего контура МПД расценивалось как грыжа (экструзия) в случае, когда, по крайней мере, в одной плоскости (сагиттальной или аксиальной) любое расстояние между краями выпавшего за пределы ПМПД материала МПД, больше расстояния между краями основания этой части МПД в той же самой плоскости. Экструзия сопровождалась секвестрацией, когда перемещенный дисковый материал терял связь с МПД. Грыжи описывались как срединные, латеральные, интрафораминальные. Интрафораминальные грыжи диагностировались по данным аксиальных Т2ВИ, а также визуализировались на сагиттальных томограммах (Т2ВИ), проходившей в плоскости межпозвонкового отверстия. При этом, если выпавший материал МПД выполнял большую часть просвета межпозвонкового отверстия, отмечалась компрессия корешка спинального нерва.

Установлено, что грыжа – это процесс, занимающий менее 50 % (180°) окружности диска. Обычно, «локальная грыжа» занимает менее 25 % (90°) окружности диска, «обширная грыжа» занимает от 25 % до 50 % (90° - 180°) окружности диска (рисунок 2).

Проведен также анализ МПД на предмет наличия выпуклого заднего контура (bulging). Анализ основывался на параллельной оценке МР-картины МПД в сагиттальной и в аксиальной плоскости. Как правило, выпячивание контура при выпуклом МПД выпячивание затрагивало более 50 % окружности диска (рисунок 3).

Количество выявленных выпуклых МПД, протрузий и грыж (экструзий) МПД представлено в таблице 1.

### Изменения заднего контура МПД по данным МРТ.

Таблица 1.

Выявленные изменения	Нормальные МПД (n=51)		Дегенеративно измененные МПД (n=105)		Всего МПД (n=156)	
	абс	%	абс	%	абс	%
Выпуклый диск	10	19,6	19	18,1	29	18,6
Протрузия	5	9,8	32	30,5	37	23,7
Грыжа (экструзия)	-	-	26	24,8	26	16,6

Из таблицы 1 видно, что чаще всего встречались протрузии МПД (23,7% дисков от общего числа изученных МПД). Грыжи выявлены 26 раз (16,6%). Выпуклый диск зафиксирован 29 раз (18,7%). Неизменный задний контур отмечен у 64 МПД (41%).

### Количественный анализ изменений в заднего контура МПД при МРТ.

Для успешной диагностики и терапии выпадений МПД необходимо различить протрузию и грыжу (экструзию) диска. Измерения необходимые для количественных расчетов изменений заднего контура МПД проводились с использованием схемы, представленной на рисунках 4 и 5.

Полученные данные количественного анализа изменений заднего отражены в таблице 2.

### Результаты количественно анализа состояния заднего контура МПД по данным МРТ

Таблица 2.

Изменения заднего контура МПД	Аксиальная плоскость		Сагиттальная плоскость
	Соотношение значений «ширина – глубина»	Базальный выходной угол	Глубина выстояния МПД кзади
Выпуклый диск	-	-	2,5±0,5 мм
Протрузия	7,2±2,3	18,6±13,9°	3,9±0,6 мм
Грыжа (экструзия)	1,95±0,29	57,4±12,3°	6,9±2,3 мм

Из данных приведенных в таблице 2 следует, что протрузия МПД имеет соотношение параметров «ширина основания – глубина выстояния кзади» в пределах 7,2±2,3. Это означает, что размер ее основания должен быть минимум в 5 раз больше глубины выстояния МПД кзади. Если округлить эти значения в мм до целых (измерения с этой точностью вполне достаточны и выполнимы), то при протрузии глубина выстояния кзади в среднем составляет менее 4 мм, но не более 5 мм. Грыжа или экструзия МПД характеризовались выстоянием его кзади за линию дискового пространства на 6,9±2,3 мм или в среднем на 7 мм, но не менее, чем на 5 мм. При этом соотношение «ширина-глубина» составило 1,95±0,29, т.е. ширина должна превышать глубину выстояния кзади не более, чем в 2 раза. Базальный выходной угол выступающей части МПД составил 18,6±13,9° при протрузии и 57,4±12,3° при грыже (экструзии). Анализируя полученные значения можно сделать вывод, что базальный выходной угол выступающей части диска меньше 32° был свойственен протрузии, а угол более 45° - грыже (экструзии). Эти значения базального выходного

угла также подтверждают тот факт, что у грыжи не должно быть широкого основания. Таким образом, если выстояние МПД кзади было меньше, чем на 4 мм и имелось широкое основание выпячивания, а также, если угол между выпавшей кзади частью МПД и линией задней продольной связки был меньше  $45^\circ$  градусов, делался вывод о наличии протрузии МПД.

Необходимо отметить, что при определении количественных параметров возникают определенные технические трудности с проведением измерений. Трудно, например, определить начальную точку, если интенсивность МР-сигнала выпавшей части диска и той части, которая находится в пределах ПМПД, не имеют видимых отличий.

### Анализ состояния заднего контура МПД при МСКТ.

Изучение заднего контура МПД проводилось при параллельном анализе томограмм реформированных из «сырых» данных в сагиттальной и аксиальной плоскостях. Для оценки состояния заднего контура МПД мы использовали те же критерии, что и при анализе магнитно-резонансных томограмм. Отмечено, что протрузии и грыжи (экструзии) МПД лучше визуализируются на реконструированных сагиттальных томограммах (рисунки 5 и 6).

При анализе 156 МПД выявлено (таблица 3) 32 выпуклых МПД (20,2%), 47 дисков с протрузией (30%) и 20 МПД с грыжей (экструзией) – 12,8%. Неизменным задний контур МПД оказался у 53 МПД (33,9%).

### Данные МСКТ о состоянии заднего контура МПД

Таблица 3.

Признак	Нормальные МПД (n=51)		Дегенеративно измененные МПД (n=105)		Всего (n=156)	
	абс	%	абс	%	абс	%
Выпуклый диск	8	15,7	24	16	32	20,5
Протрузия	6	11,7	41	39	47	30
Грыжа (экструзия)	0	0	20	19	20	12,8

Отмечено, что у МПД с нормальной гидрофильностью, количество выявленных протрузий значительно меньше (11,7%), грыжи не выявляются. Однако количество выпуклых МПД оказалось примерно одинаковым 15,7% и 16%. Это еще раз подтверждает то, что выпуклый задний контур МПД нельзя считать патологическим.

### Результаты количественного анализа изменений заднего контура МПД при МСКТ.

Основные количественные критерии оценки заднего контура МПД при анализе компьютерных томограмм были такие же, как при МРТ. На сагиттальных реконструированных томограммах определялась глубина выстояния МПД кзади. В аксиальной плоскости также как при МРТ мы рассчитывали два количественных параметра: соотношение значений ширины основания выпячивания к глубине выстояния диска и базальный выходной угол. Полученные данные изложены в таблице 4.

### Результаты количественного анализа изменений заднего контура МПД при МСКТ .

Таблица 4.

Изменения заднего контура МПД	Аксиальная плоскость		Сагиттальная плоскость
	Соотношение «ширина –глубина» (M±m)	Базальный выходной угол (градусы)	Глубина выстояния МПД кзади (M±m)
Выпуклый диск	-	-	2,5±0,5 мм
Протрузия	7,3±2,3	14,4±15,2°	3,8±0,7 мм
Грыжа (экструзия)	2,0±0,29	58±18,3°	6,65±2,2 мм

Из представленных результатов количественного анализа следует, что протрузия МПД должна иметь на аксиальных томограммах основание минимум в 5 раз шире глубины выстояния кзади, а грыжа МПД только в 2 раза. Выстояние МРД кзади в сагиттальной плоскости для грыжи должно быть не менее 4,4 мм или в среднем  $6,65\pm 2,2$  мм. У протрузии МПД выстояние от 3,1 мм до 4,5 мм или в среднем  $3,8\pm 0,7$  мм. Базальный выходной угол для протрузии МПД в аксиальной плоскости не превышает  $30^\circ$ , но может быть равен  $0^\circ$  при циркулярном ее характере. Угол между задним краем МПД и краем грыжи больше  $40^\circ$ .

### Заключение.

Правильная оценка состояния заднего контура МПД играет решающее значение в заключении врача-радиолога и определяет тактику лечения больного. Классическим способом оценки состояния заднего контура МПД является выявление морфологических признаков выпуклого диска, протрузии и грыжи (экструзии). Используя такие морфологические признаки грыжи (экструзии) как соотношение высоты задних отделов МПД и глубины выстояния материала диска за пределы ПМПД в сагиттальной плоскости и соотношение ширины основания выпячивания МПД и глубины ее выстояния

кзиди. Эти признаки в аксиальной плоскости оценивались визуально в совокупности с оценкой доли окружности МПД, вовлеченной в процесс выстояния кзиди.

Как следует из полученных данных отмечается большая выявляемость протрузий при МСКТ (на 10 случаев больше). Анализ показал, что при МСКТ проще визуально оценивать контур диска по всей его окружности, так как МПД имеет значительно меньшую плотность, чем край тела позвонка и выход диска за пределы ПМПД отчетливо визуализируется. Это повышает

процент выявления так называемой циркулярной протрузии МПД (рисунок 7).

Отличия в результатах оценки заднего контура МПД различными методами визуализации по морфологическим признакам еще раз доказало необходимость использования в клинической практике также количественных критериев оценки изменения заднего контура МПД. Результаты расчетов количественных критериев изменений заднего контура МПД по данным МРТ и МСКТ, приводится в таблице 5.

### Сравнение результатов количественного анализа изменений заднего контура МПД при МРТ и МСКТ

Таблица 5.

Изменения заднего контура МПД	Аксиальная плоскость				Сагиттальная плоскость	
	Соотношение значений «ширина – глубина»		Базальный выходной угол		Глубина выстояния МПД кзиди	
	МРТ	МСКТ	МРТ	МСКТ	МРТ	МСКТ
Выпуклый диск	-	-	-	-	2,5±0,5 мм	2,5±0,5 мм
Протрузия	7,2±2,3	7,3±2,3	18,6±13,9°	14,4±15,2°	3,9±0,6 мм	3,8±0,7 мм
Грыжа (экструзия)	1,95±0,29	2,0±0,29	57,4±12,3°	58±18,3°	6,9±2,3 мм	6,65±2,2 мм

Из таблицы 5. видно, что результаты измерений при МРТ и МСКТ согласуются между собой.

### ЛИТЕРАТУРА

1. Bolm-Aitdorff U et al. Medizinische Beurteilungskriterien zu bandscheibenbedingten Berufskrankheiten der Lendenwirbelsäule.// Trauma Berufskrankheit.- 2005.- 7.-P.211-255.

2. Linhardt O., Bergman AK., Bolm-Aitdorff U et al. Die radiologische Befundung des lumbalen Bandscheibenvorfalles nach quantitativen und morphologischen Kriterien.//Z.Orthop.Unfall.-2007.-145.-P.643-648.

3. Seidler A., Bergmann A., Jager M. et all. Cumulative occupational lumbar load and lumbar disc disease –results of a German multi-center case-control study (EPILIFT)//BMC Musculoskeletal Disorders.- 2009.- 10.-S.48

4. Bolm-Audorff U., Ellegast R., Grifka J. et all. Design der Deutschen Wirbelsäulenstudie (DWS)// Veröffentlicht in: Hofmann F, Reschauer G, Stoel U (Hrsg): Arbeitsmedizin im Gesundheitsdienst, Bd. 17. Edition FFAS, Freiburg, Stand: 2003.-S194-205;

5. Bolm-Audorff1 U., Brandenburg S., Bruning T., Dupuis H.. Medizinische Beurteilungskriterien zu bandscheibenbedingten Berufskrankheiten der Lendenwirbelsäule (I) Konsensempfehlungen zur Zusammenhangs- begutachtung der auf Anregung des HVBG eingerichteten interdisziplinären Arbeitsgruppe//Trauma und Berufskrankheit.- Springer Medizin Verlag 2005.

### ТҰЖЫРЫМ

Омыртқа аралық дискінің контурының жағдайын дұрыс бағалау дәргер-радиологтың қорытындысына және науқасты емдеу тәсілін анықтауда маңызды шешім болып табылады. Дөңес дискінің морфологиялық белгілерін, протрузиясын және грыжаны анықтау дискінің артқы контурының жағдайын бағалау кезіндегі

классикалық тәсіл. Мөлшерлік белгілеріне сүйене отырып жасалған қорытынды диагностиканың тиімділігін жақсартады. Дискінің артқы контурының өзгеруінің мөлшерлік белгілерін санау нәтижесі магниттік-резонансты томографиялық және көпкесінділі спиральді компьютерлік томографиялық белгілері бойынша өзара келіседі.

### SUMMARY

The correct estimation of a condition of a back contour a lumbar disk is very importance in the conclusion of the radiologist and defines tactics of treatment of the patient. Classical way of an estimation of a condition of a back contour of a disk is revealing morphological criteria of a disk herniation (bulging, protrusion and extrusion). Therefore radiological di-

agnosis on the basis of morphological criteria could be difficult. Diagnosis with quantitative criteria is also an effective method. Results of calculations of quantitative criteria of changes of a back contour of a disk according to a Magnetic Resonance Imaging (MRI) and Multidetector Spiral Computed Tomography (MDCT) good correlate.



К.Б. Ырысов, М.С. Назаралиев

## РОДОВАЯ ЧЕРЕПНО-МОЗГОВАЯ ТРАВМА: ОСОБЕННОСТИ ДИАГНОСТИКИ И ТАКТИКА ЛЕЧЕНИЯ

Национальный Центр Охраны Материнства и Детства Минздрава Кыргызской Республики, отделение нейрохирургии, г. Бишкек

Родовая черепно-мозговая травма (РЧМТ) включает все патологические изменения внутричерепного содержимого, а также черепа и его покровов, возникающие у плода во время родов. В данной статье освещена комплексная диагностическая программа для оценки состояния РЧМТ с кефалогематомой и субдуральной гематомой, а также методы хирургического лечения. Проведен анализ результатов комплексного обследования и лечения детей раннего возраста с субдуральной гематомой после РЧМТ.

**Ключевые слова:** Родовая черепно-мозговая травма, кефалогематома, субдуральная гематома, острая и хроническая, нейросонография, субдуральное пространство, магнитно-резонансная томография.

### Введение.

Несмотря на успехи современной медицины, по-прежнему одной из основных причин детской инвалидности и смертности являются родовые черепно-мозговые травмы. В структуре заболеваемости новорожденных родовая травма составляет 23,5%, в структуре перинатальной смертности внутричерепная родовая травма составляет 11% [1,2,3]. Проблемы вопросов диагностики и лечения родовой черепно-мозговой травмы до конца не решены и требуют дальнейшего изучения и усовершенствования.

### Материал и методы исследования.

Проведен анализ результатов комплексного обследования и лечения 84 детей раннего возраста с кефалогематомой, острыми и хроническими субдуральными гематомами (СГ) после РЧМТ, получивших специализированную помощь в условиях детского нейрохирургического отделения НЦОхМид, г. Бишкек. Возраст детей колебался от 1 суток до 6 месяцев после рождения.

Настоящая работа основана на изучении 84 детей грудного возраста находившихся на лечении в НЦОхМид МЗ КР в отделениях нейрохирургии и патологии новорожденных за период с 2004 – 2007гг.

СГ у новорожденных и детей грудного возраста, в отличие от таковых у детей более старшего возраста и взрослых, характеризуются значительно большим разнообразием источников возникновения и локализации, особенно при

родовой ЧМТ. Эти особенности во многом определяют характер клинического течения, возможности диагностики, выбор метода лечения и его исходы.

Весь клинический материал (84 больных) мы разделили на 4 группы:

1. Травматические повреждения головного мозга без внутричерепных кровоизлияний – 38 (45,2%) случаев (кефалогематома).
2. Сочетание кефалогематомы с эпидуральной гематомой и СГ – 4 (4,8%) случая.
3. Новорожденные с острыми СГ вследствие родовой ЧМТ -28 (33,3%) случаев.
4. Дети грудного возраста с хроническими СГ – 14 (16,7%) случаев.

В группе новорожденных с кефалогематомой большинство детей поступили на 2-е сутки -14 (36,8%) детей, на 3-е сутки – 26 (68,4%) детей, на 4-5-е сутки – 8 (21,1%) детей. Среди новорожденных преобладали дети от первых родов, соотношение по половому признаку: 17 (44,7%) мальчиков, 21 (55,3%) девочка.

В группе новорожденных с острыми СГ вследствие РЧМТ было 17 мальчиков, что говорит о более частом травмировании девочек в родах. Это можно объяснить большей массой плодов женского пола. Большинство детей с СГ поступило в основном до 3-х суток – 22 (78,6%) детей, до 5-ти суток – 6 (21,4%) детей.

В группе детей с сочетанием кефалогематомы с внутричерепной гематомой 4 детей (2 девочки и 2 мальчика) поступили до 3-х суток после рождения. В 1-ом случае отмечались переломы свода черепа (линейный перелом). Группа больных с хроническими СГ состояла из 14 детей.

### Возраст детей с хроническими СГ

Таблица 1

Возраст в месяцах	1	2	3	4	5	6
Количество наблюдений	4 (28,6%)	6 (42,9%)	1 (7,1%)	-	2 (14,3)	1 (7,1%)

Большинство детей с хроническими СГ были в возрасте до 2-х месяцев (10 наблюдений -71,4%). Среди 14 детей было 9 (64,3%) мальчиков и 5 (35,7%) девочек. Этиология хронических СГ было различной: Травматическая – 11 (78,6%) случаев и нетравматическая – 3 (21,4%) случая.

Причиной образования хронических СГ травматической этиологии являлась внутричерепная травма во время родов.

Среди хронических СГ нетравматической этиологии у 3-х детей в анамнезе отмечались интра- или экстракраниальные воспалительные заболевания, после которых период выздоровления затягивался, а спустя несколько недель или месяцев выявлялась хроническая СГ.

Все поступавшие новорожденные и дети грудного возраста подвергались тщательному неврологическому и педиатрическому осмотру. Клиническая картина РСМТ складывается из появляющегося непосредственно после рождения ребенка или после «светлого» промежутка комплекса симптомов нарушения витальных функций, раздражения мозга и его оболочек, угнетения функции ЦНС, реже ее очагового поражения и симптомов внутричерепной гипертензии. Этот комплекс может иметь различную комбинацию и выраженность отдельных симптомов в зависимости от тяжести травмы и характера внутричерепного поражения.

При поступлении состояние 6-ти (7,1%) новорожденных расценивалось как крайне тяжелое, 16-ти (19,0%) тяжелое и у 18-ти (21,4%) средней тяжести. Тонико-клонические судороги отмечались у 12-ти (14,3%) новорожденных. Отмечалась вегетативная лабильность – бледность кожных покровов, тахикардия у всех новорожденных с острыми гематомами. В 8-ми (9,5%) случаях была анизокория на стороне гематомы. Отмечалось снижение рефлекса зрачков на свет и корнеальных рефлексов.

Очаговая симптоматика наблюдалась у всех детей в виде гемипареза, анизорефлексии, центрального пареза лицевого нерва. При этом протяженность светлого промежутка (от момента получения травмы до появления признаков дислокации) имела свои отличительные особенности. Так, у ребенка с гидроцефально-гипертензионным синдромом в перинатальном анамнезе признаки дислокации были отмечены уже первые 2 часа от момента поступления, а у ребенка с двигательными расстройствами – через 5 часов. Это связано в 1-м случае с ограниченными компенсаторными возможностями в связи с гипертензивной гидроцефалией, во 2-ом случае у ребенка в связи атрофическими процессами головного мозга имелось резервное пространство, вследствие чего декомпенсация наступила через большее количество времени. У пострадавших с нормальным преморбидом светлый промежуток составил в среднем 3 часа. Менингеальные симптомы были выявлены у 9-ти (10,7%) детей.

При эхоэнцефалоскопическом исследовании (ЭхоЭС) у всех детей обнаружено смещение срединных структур головного мозга от 3 до 6 мм. При офтальмологическом исследовании выявлено полнокровие и расширение вен сетчатки со спазмом артерий в 19 (22,6%) наблюдениях. В четырех (4,8%) случаях наблюдался застойный диск зрительного нерва. Регресс изменений на глазном дне отмечался к концу 2 недели.

Ультразвуковое исследование (УЗИ) головного мозга - нейросонография (НСГ), через родничок проводилась 62-м (73,8%) новорожденным. Определялись при этом конвексительно эхо-плотные полосы, отек головного мозга, сдавление боковых желудочков у 35 (56,5%) детей.

Если позволяло состояние ребенка производилось магнитно-резонансная томография (МРТ) головного мозга. С использованием этого нового метода исследования получена возможность безболезненного, высокоинформативного обследования, которая проводилась у детей грудного возраста с СГ. Выявлялись серповидные зоны измененной плотности (повышенной в зоне острой фазы процесса, пониженной при хроническом течении), расположенные между костями черепа и веществом мозга. Отмечался выраженный отек мозга. Смещение срединных структур было отмечено во всех случаях с СГ.

В связи с анатомо-физиологическими особенностями развития черепа грудного ребенка и возможностью проникновения в полость черепа без трепанации с диагностической целью детям с СГ производилась субдуральная пункция, которая в большинстве случаев оказалась лечебным мероприятием. У новорожденных для диагностики часто сопутствующих СГ кровоизлияний в ликворосодержащие пространства производилась люмбальная пункция.

Оперативное лечение путем костно-пластической трепанации с удалением СГ проведено 3-м пациентам. В 7-ми случаях СГ удалена наложением фрезевых отверстий с установлением дренажей, через которые проводилась санация субдурального пространства в течение последующих двух суток. Остальным детям грудного возраста производилась фокусная и чрезродничковая пункция СГ под контролем НСГ с последующим дренированием субдурального пространства.

В послеоперационном периоде у детей со сдавлением головного мозга неврологическая симптоматика регрессировала в более длительный срок. Сроки лечения составили в среднем 14-16 дней.

## Выводы.

Клиническая картина сдавления СГ у детей раннего возраста зависит от характера

поражения, локализации и объема гематомы. В диагностике СГ у детей раннего возраста имеют большое значение НСГ и МРТ головного мозга, которые позволяют выявить сдавление головного мозга и определить тактику лечения. У детей

раннего возраста с СГ наиболее приемлемым методом хирургического лечения являются малоинвазивные способы дренирования СГ и чрезродничковые субдуральные пункции.

#### ЛИТЕРАТУРА

1. Барашнев Ю.И. Перинатальная неврология.- М.: Триада-Х, 2000.- 640с.

2. Якунин В.Б., Ямпольская Э.К. Перинатальные поражения ЦНС // Болезни нервной системы у новорожденных и детей раннего возраста.- М.: Медицина, 1987.- С. 39-94.

3. Иова А.С. Минимально инвазивные методы диагностики и хирургического лечения заболеваний головного мозга у детей: Дисс. ... докт. мед. наук.- СПб, 1997.- 160с.

#### ТҰЖЫРЫМ

Тума бассүйек - ми жарақаты (ТБМЖ) ұрықта басқаңқасының ішінде, және басқаңқасы мен жабын тіндерінде босану кезінде туындайтын патологиялық өзгерістерінен тұрады. Бұл мақалада кефалогематома және субдуралы гематомамен жүретін ТБМЖ жағдайын бағалауға

арналған кешенді диагностикалық бағдарлама, және де хирургиялық емнің әдістері сипатталады. ТБМЖ кейінгі субдуралық гематомасы бар ерте жастағы балалардың кешенді зерттеуі мен емінің нәтижесінің талдауы жүргізілген.

#### SUMMARY

Birth craniocerebral trauma includes all pathological changes of intracranial contents which appears in fetus during labor. The paper deals research of analysis of the complex diagnostics program for evaluation of condition birth craniocerebral trauma

with cephalohematoma and subdural hematoma, and methods of surgical treatment. Results of complex examination and treatment of newborns with subdural hematoma after birth craniocerebral trauma are presented.

Б.Р. Сыздыкова, А.С. Жусупова, Д.С. Яушева, Ш.А. Нурманова, К.С. Токмулдинов

## ОСНОВНЫЕ ОСОБЕННОСТИ ИЗМЕНЕНИЯ НЕЙРОВИЗУАЛИЗАЦИОННОЙ КАРТИНЫ У БОЛЬНЫХ РАССЕЯННЫМ СКЛЕРОЗОМ.

Национальный научный медицинский центр, г. Астана

В статье авторами представлены результаты изучения особенностей изменений МРТ картины у 45 больных рассеянным склерозом. Описаны типичные нейровизуализационные проявления рассеянного склероза: «синдром сочетанной мультифокальной диффузной лейкоэнцефалопатии», «синдром хронической воспалительной демиелинизации» и «синдром мультифокально-дегенеративной лейкоэнцефалопатии», последний более характерен для первично-прогрессирующего течения рассеянного склероза.

Магнитно-резонансная томография является наиболее информативным неинвазивным инструментальным методом диагностики, дифференциальной диагностики и оценки активности рассеянного склероза. Метод магнитно-резонансной томографии (МРТ) позволяет в ряде случаев подтвердить диагноз уже во время первого клинического эпизода болезни, выявляет группы риска развития достоверного рассеянного склероза, обеспечивает объективное мониторирование течения процесса. Вместе с тем широкое использование метода МРТ в диагностике рассеянного склероза выявило как его существенные ограничения, так и множество новых вопросов, которые сегодня являются предметом обсуждения и исследований.

### Цель исследования.

Цель данного исследования – изучение особенности изменения МРТ картины у больных рассеянным склерозом.

### Материалы и методы.

Было обследовано 45 больных рассеянным склерозом, находившихся на стационарном лечении в неврологическом отделении ННМЦ, с достоверным клиническим диагнозом рассеянный склероз, установленным в соответствии с критериями W. Mc Donald и соавторы [3], из них 20 мужчин и 25 женщин в возрасте от 21 до 57 лет (средний возраст  $36,89 \pm 10,76$  года), средней длительностью заболевания  $7,85 \pm 2,99$  лет.

Магнитно-резонансная томография (МРТ) головного мозга проводилась на базе отделения лучевой диагностики ННМЦ, исследования выполнялись на МР – томографе «Gyrson» фирмы «Philips» с напряженностью магнитного поля 0,5Т в соответствии с общепринятым протоколом. Томограммы регистрировали в аксиальной, сагиттальной и в части случаев во фронтальной плоскостях с получением T1-, T2-взвешенных изображений и T2 FLAIR - взвешенных изображений.

### Результаты исследования.

При МРТ исследовании у больных рассеянным склерозом на МР-томограммах в режиме T2 нами выявлены очаги патологического повышения МР-сигнала размерами от нескольких миллиметров от 10-15мм до 25 мм в диаметре. В 35 (77,7%) наблюдениях патологические очаги имели относительно гомогенное строение МР-сигнала и относительно четкие границы с белым веществом мозга. В отдельных случаях определялись более высокий сигнал от центральных отделов «бляшки». Форма «бляшек» была самой разнообразной – от неправильной до округлой. Чаще, однако, встречались округлые формы очагов поражения. Как показали наши наблюдения, очаги поражений преимущественно определялись в перивентрикулярной зоне (у всех больных -100%), в мозолистом теле у 25 больных (55,5%), в полушариях мозга во всех наблюдениях (100%), в подкорковых образованиях у 8 пациентов (17,7%). Локализация «бляшек» в проекции ствола мозга и гемисферах мозжечка составила соответственно 37 (82,2%) и 18 (82%) наблюдений (по данным T2-и T2 FLAIR изображений). Во всех наблюдениях выявлено выраженное диффузное расширение конвекситальных субарахноидальных пространств головного мозга, как суб-, так и супратенториальной локализации, имел место также «синдром сочетанной мультифокальной диффузной лейкоэнцефалопатии», характеризующийся типичным многоочаговым поражением и наличием зон диффузного изменения сигнала, которые захватывают большие территории белого вещества полушарий мозга на супра- и перивентрикулярных уровнях, не всегда соответствуют зонам максимального количества очагов[1].

В 10 наблюдениях (22,2%) на МРТ в режиме T2 на фоне очагов поражения, имеющих выше описанную картину, определялись отдельные «бляшки», которые имели периферический отек снижение интенсивности МР-сигнала, окруженный участком повышения МР-сигнала больших размеров и размытыми контурами, распространяющимся по белому веществу мозга - перифокальный отек (рис. 1,2). Указанные бляшки

имели супратенториальное расположение и, по нашему мнению, отражали более активный ответ мозга на его поражение, выраженную воспалительную реакцию ткани, проявляющуюся отеком. Данные больные, в отличие от других пациентов, имели непродолжительный стаж заболевания (в среднем до двух лет).

В нашей серии наблюдений были выявлены очаги патологического повышения МР-сигнала различной формы и размеров (до 25мм в диаметре), расположенных во всех отделах мозгового вещества, т.е. имел место «синдром хронической воспалительной демиелинизации», который проявляется множественными супра- и инфратенториальными очагами в белом веществе с отчетливым преобладанием из в перивентрикулярных зонах с признаками разного «возраста» и активности [2]. Нами было отмечено также изменения мозгового вещества вокруг отдельных, близко расположенных «бляшек» с формированием более обширных зон патологического МР-сигнала – «слияние бляшек» (рисунок 3,4). Указанные изменения более ярко визуализировались на T2-,T2-

FLAIR взвешенных МР томограммах, хотя были определяемы в режиме T1. В 9 случаях (20%) мы наблюдали также так называемый «синдром мультифокально-дегенеративной лейкоэнцефалопатии», проявляющийся скудным количеством мелких очагов и сочетается с непропорционально выраженной диффузной атрофией мозгового вещества, который характерен для первично-прогрессирующего течения рассеянного склероза, как видно, имел место и в наших наблюдениях [4].

### Выводы.

Результаты наших наблюдений показали, что типичными нейровизуализационными проявлениями рассеянного склероза являются следующие изменения МРТ картины: «синдром сочетанной мультифокальной диффузной лейкоэнцефалопатии», «синдром хронической воспалительной демиелинизации» и «синдром мультифокально-дегенеративной лейкоэнцефалопатии», последний более характерен для первично-прогрессирующего течения рассеянного склероза.

### ЛИТЕРАТУРА

1. Тотолян Н.А. Магнитно-резонансная томография в дифференциальной диагностике поражения головного мозга при демиелинизирующих и системных аутоиммунных заболеваниях //Журн. неврологии и психиатрии.-2005.- № 5.-С.42-46.

2. Тотолян Н.А., Трофимова Т.Н., Скоромец А.А., Тютин Л.А., Поздняков А.В., Тычкова И.К. Возможности методов магнитно-резонансной

визуализации в диагностике рассеянного склероза //Журн. неврологии и психиатрии.-2002.- С.32-41.

3. Mc Donald W, Compston A., Edan G. et al. Recommended diagnostic criteria for multiple sclerosis: Guidelines from the international panel on the diagnosis of multiple sclerosis //Ann. Neurol.-2001.- Vol. 50.- P.121-127.

4. Rudick R.A., Goodkin D.E. Multiple Sclerosis Therapeutics. – London: M.Dunitz, 2000. – p. - 573

### ТҰЖЫРЫМ

Мақалада, шашыраңқы тіннің сырқаттық қатаюы диагностикасында және нақтылап диагноздәлуын бақытайтын әдеттегі және

ерекше нейрокөрнекілену белгілерін жазумен, шашыраңқы тіннің сырқаттық қатаюына шалдыққан 45 науқастың МРТ қорытындылары ұсынылды.

### SUMMARY

In the article authors presented results of the MRI studies in 45 patients with multiple sclerosis.

Typical neurovisual syndroms in differential diagnostic of multiple sclerosis are described.

О.Ю. Смирнова, И.Ю. Ситников, С.В. Савинов, Я.Е. Акчурина, Т.Н. Сеницына, Е.М. Болозева, Д.К. Рамазанова, К.К. Кайруллаев И.Ф. Чулкова

## ЛЕКАРСТВЕННЫЙ МОНИТОРИНГ КАК ВАЖНЕЙШИЙ ФАКТОР ПРАВИЛЬНОГО ПОДХОДА ПРИ ЛЕЧЕНИИ ЭПИЛЕПСИИ И СУДОРОЖНЫХ СИНДРОМОВ.

*SVS Лаборатория изучения эпилепсии, судорожных состояний и семейного мониторинга имени В.М. Савинова, Алматы*

*Терапевтический лекарственный мониторинг играет важную роль в лечении эпилепсии. Определение концентрации противосудорожных препаратов в крови позволяет контролировать процесс лечения и избежать возможных осложнений, связанных с дозозависимыми побочными эффектами антиконвульсантов.*

*Были проведены исследования крови 4194 пациентов с эпилепсией.*

*В результате было изменено лечение тем пациентам, у которых терапия антиконвульсантами не давала должного эффекта и была подтверждена концентрация противосудорожного препарата в крови выше или ниже терапевтического диапазона. После коррекции терапии, под контролем лекарственного мониторинга, клинические проявления заболевания уменьшились или регрессировали у 48% пациентов, что сопровождалось значительным улучшением картины ЭЭГ в 77 % случаев. Таким образом, получено достоверное подтверждение тому, что для пациентов с эпилепсией терапевтический лекарственный мониторинг является важной и неотъемлемой частью лечения, наравне с оценкой клинических данных, данных электроэнцефалографии и методов нейровизуализации (магнитно-резонансная томография, компьютерная томография).*

Лекарственный мониторинг – способ контроля и наблюдения за распределением вводимых в организм лекарственных препаратов путем определения их концентрации в крови. Лекарственный мониторинг важен для пациентов с эпилепсией, сердечной недостаточностью, больных после трансплантации и в других ситуациях [12]. Оптимальной индивидуализации лечения помогает измерение концентрации определенных лекарственных препаратов в сыворотке (плазме) крови.

Сочетание особенностей выведения, взаимодействия лекарственных препаратов друг с другом, нарушения процессов выведения и распределения обуславливает наличие широкого диапазона уровня содержания лекарственного средства в плазме крови у разных больных при введении им одной и той же его дозы [8].

В данном материале этот вопрос рассматривается в аспекте противосудорожных препаратов в лечении эпилепсии.

**Фармакокинетика противосудорожных препаратов** (обзор данных литературы):

При приеме лекарства в организме запускаются последовательно следующие фазы его преобразования: абсорбция, распределение, метаболизм, экскреция [8].

По особенностям распределения и метаболизма все лекарственные средства можно разделить на 3 группы-

1. с линейной кинетикой (дозозависимые)
2. с нелинейной кинетикой (дозозависимые)
3. с времязависимой кинетикой [9]

**Линейная кинетика** - в этом случае между уровнем содержания лекарства в плазме крови и величиной поддерживающей дозы существует прямая зависимость [5]: удвоение вводимой дозы ведет к удвоению уровня его содержания

в плазме крови и предсказуемую концентрацию лекарства в необходимом органе.

Поэтому нетрудно рассчитать скорость введения, необходимую для достижения необходимого уровня содержания в крови данного лекарственного средства.

К противосудорожным препаратам с линейным характером фармакокинетики относятся топирамат [17], ламотриджин [17].

**Нелинейная кинетика** – введение новой дозы или снижение уровня препарата в крови изменяют скорость его выведения [5].

Сывороточная концентрация нарастает быстрее, чем увеличиваемая доза, и уменьшается быстрее, чем снижаемая доза.

Клиренс лекарственного средства изменяется обратно пропорционально его сывороточной концентрации, а период полужизни лекарственного средства изменяется соответственно изменяемой сывороточной концентрации [9]. Увеличение вводимой дозы может сопровождаться непропорционально высоким возрастанием уровня содержания препарата в плазме крови [8]. Так, при увеличении суточной дозы фенитоина с 300 до 400 мг уровень его содержания в плазме возрастает более чем на 33% [8]. Степень этого увеличения непредсказуема [8]. По такому механизму работает вальпроевая кислота.

**Времязависимая кинетика** - через несколько недель от начала лечения без изменения дозы активируются собственные ферменты антиконвульсанта, которые увеличивают скорость его выведения. Следовательно, его концентрация в крови уменьшается, что снижает его содержание в органе- мишени. Это может повлечь за собой падение концентрации ниже значимой и уменьшение эффекта от

лечения, вплоть до отсутствия эффекта вообще. Это ситуация типична для карбамазепина [9].

В связи с этим для каждого препарата рассчитан определенный терапевтический диапазон содержания в крови - верхний и нижний пределы концентрации, ниже которых вещество не проникает в требуемый орган, а выше которых создается риск передозировки и возникновения побочных эффектов от вводимого вещества [12].

Следует также учитывать взаимодействие лекарственных средств, которые могут изменять эффекты друг друга - суммировать или уменьшать их. При приеме препаратов вальпроевой кислоты совместно с карбамазепином, в крови снижается концентрация обоих препаратов и увеличивается содержание активного токсичного метаболита карбамазепин – эпоксида.

При комбинации с вальпроатом таких препаратов, как карбамазепин, фенобарбитал, фенитоин и фелбамат, их доза должна быть уменьшена во избежание токсичности обусловленной лекарственными взаимодействиями [5], но только после определения концентрации препаратов в крови.

При сочетанном приеме вальпроата с ламотриджином вальпроат замедляет биотрансформацию ламотриджина и увеличивает период его полувыведения [17], что требует уменьшения начальной и поддерживающей дозы последнего.

Вальпроат повышает концентрацию фенобарбитала [17], а фенитоин и фенобарбитал уменьшают концентрацию карбамазепина в крови [17]. Содержание топиромата в плазме снижается при приеме с фенитоином или карбамазепином [17]. Разные формы выпуска одного и того же противосудорожного препарата также играют значительную роль в его распределении в организме.

Содержащие вальпроат натрия препараты немедленного высвобождения (депакин, конвулекс, энкорат) достигают максимальной концентрации вальпроевой кислоты в крови через 1-3 часа после приема, период ее полувыведения составляет 8-20 часов, при сочетании с другими лекарственными веществами уменьшается до 6-8 часов.

Препараты с контролируемым высвобождением (Депакин Хроносфера, Депакин Хроно, Энкорат Хроно) - состоят из матрицы, в которую «вставлены» молекулы вальпроевой кислоты и вальпроата натрия. Сначала вальпроевая кислота очень быстро всасывается в кровь до определенного уровня концентрации, а затем вальпроат натрия равными частями на протяжении длительного времени «выходит» из матрицы, поддерживая этот уровень [15]. По сравнению с формой вальпроата немедленного высвобождения в эквивалентных дозах, они характеризуются следующим: продленной абсорбцией; максимальная концентрация ( $C_{max}$ ) препарата в плазме достигается примерно через 4-7 ч после приема внутрь; общая  $C_{max}$  и

концентрация свободной формы вальпроата в плазме имеют более стабильную фазу плато от 4 до 14 ч после приема; как результат такого снижения концентрация вальпроевой кислоты более постоянна и обладает более равномерным распределением в течение суток и большей линейной корреляцией между дозами и концентрацией в плазме (общей и свободной формы) [17].

Это позволяет избежать пиков концентрации вальпроатов в крови и затем такого же резкого их снижения, что обеспечивает постоянное и равномерное поддержание уровня лекарства в крови.

Такие же отличия имеют две формы препарата карбамазепина - финлепсин и финлепсин ретард. После приема финлепсин ретарда максимальная концентрация в плазме достигается через 32 часа, и период полувыведения составляет 60-100 часов, тогда как у финлепсина он равен 12-29 часам [17]. Это предполагает разный подход к дозированию указанных лекарственных форм.

Следует учитывать, что применение высоких токсических доз карбамазепина и многих других антиконвульсантов, особенно при политерапии, является фактором, провоцирующим возникновение феномена вторичной билатеральной синхронизации [2]. Вторичная билатеральная синхронизация (ВБС; secondary bilateral synchronization) – энцефалографический паттерн, состоящий из последовательности фокальных спайков, полиспайков или спайк-волновых комплексов (реже – медленных волн), за которыми следует вспышка билатеральной, синхронной и симметричной спайк-волновой активности, распространенной на оба полушария [2]. Вторичная билатеральная синхронизация может развиваться на любой длительности существования заболевания эпилепсией. ВБС является фактором неблагоприятного прогноза течения фокальной эпилепсии, в т. ч. прогноза формирования резистентности к противоэпилептическим средствам [12].

Так как появление вторичной билатеральной синхронизации всегда требует изменения предыдущей терапии, необходим очень тщательный анализ клинического состояния пациента, данных его электроэнцефалографических исследований и лекарственного мониторинга для изменения терапии на любом этапе.

Как видно из вышеизложенного, очень трудно определить необходимую дозировку противосудорожных препаратов, не имея объективных данных содержания концентрации в крови. Особенно если речь идет о политерапии.

Мы решили провести анализ адекватности терапии пациентов, впервые поступивших в SVS Лабораторию изучения эпилепсии судорожных состояний и семейного мониторинга имени В.М. Савинова (Алматы).

### Цель работы.

Определить влияние лекарственного мониторинга концентрации антиконвульсантов в крови и последующей ее коррекции на эффективность терапии эпилепсии.

### Материалы и методы.

Исследования проводились в «SVS Лаборатории изучения эпилепсии, судорожных состояний и семейного мониторинга имени В.М. Савинова» (Алматы).

Использовалась методика флуоресцентного поляризационного иммуноанализа (ФПИА), основанная на возрастании поляризации флуоресценции небольших меченых молекул антигена при их взаимодействии со специфическими антителами.

Забор крови проводился непосредственно перед приемом лекарства пациентом (остаточная концентрация после последнего приема) и через 2-3 часа после приема (достижение максимальной концентрации в крови).

Мониторинг проводился

- при первичном назначении препарата противосудорожного ряда после достижения устойчивой концентрации (минимально равняется пяти периодам полувыведения),
- у АЭП (антиэпилептических препаратов) с аутоиндукцией (карбамазепин, фенобарбитал) дополнительно через 1 месяц после выхода на терапевтический диапазон,
- при каждом ЭЭГ обследовании,
- у детей до года - каждые 1-3 месяца в связи с быстроменяющейся массой тела [11]
- при достижении контроля над приступами и положительной динамике заболевания в целом 1-2 раза в год
- у беременных в момент подтверждения беременности, на 8-10 неделе беременности, далее 1 раз в 2 месяца [4] , на 34-36 неделе беременности, после родов в течение 8 недель - двукратно, и при наблюдающихся припадках – при каждом обращении к неврологу (эпилептологу) [3],
- после назначения или отмены других препаратов при комбинированной терапии [12] для определения стационарной концентрации,
- при любом ухудшении состояния пациента, принимающего антиконвульсант,
- при сомнениях в корректности и правильности приема препарата пациентом.

Было проанализировано 4194 результата, из которых было сделано:

По депакину, конвулексу, конвульсофину, ацидипролу, депакину-хроно - 2500 анализов, по карбамазепину, финлепсину, тегритолу - 1660 исследований,

по фенобарбиталу - 34 .Полученные данные сопоставлялись с данными анамнеза, клинической картины, нейрофизиологическими данными (электроэнцефалография суточная с видеомониторингом, длительная холтеровский ээг мониторинг, МРТ).

В исследование были включены взрослые и дети с подтвержденным диагнозом эпилепсия.

Из них с комбинированным лечением -19 % (прием двух и более препаратов противосудорожного ряда). (табл.1)

### Количество больных и их распределение по формам эпилепсии.

Таблица № 1.

диагноз	Кол-во пациентов	Принимаемое лечение до исследования
Идиопатическая генерализованная абсансная форма	9%	Препараты вальпроевой кислоты
Идиопатическая генерализованная миоклоническая форма	4%	Препараты вальпроевой кислоты
Идиопатическая роландическая	4%	Препараты вальпроевой кислоты
Идиопатическая эпилепсия с ГСП	5%	Препараты вальпроевой кислоты
Симптоматическая парциальная эпилепсия с вторично - генерализованными приступами.	30 %	Препараты вальпроевой кислоты, карбамазепин
Симптоматическая фокальная	21 %	Препараты карбамазепина в 75 % , вальпроевой кислоты- 25 %
Симптоматическая фокальная со вторично-генерализованными приступами	8,5	Карбамазепин
Симптоматическая лобно-височная	9,5	Препараты карбамазепина в 50%, вальпроевой кислоты- 50%
Другие	9%	
Итого	100%	

Клинически у обследуемых пациентов наблюдались:

- эпилептические приступы, несмотря на противосудорожную терапию,
- снижение памяти и других когнитивных функций,
- ухудшение функции печени.

Электроэнцефалографически регистрировалась эпилептическая активность. Ее двигательные корелляты при их наличии были зафиксированы на видеомониторинге.



Анализ концентрации противосудорожных препаратов в крови показал следующее (рисунок 1):

Выявлено следующее: по препаратам вальпроевой кислоты концентрация препарата в крови в пределах терапевтического уровня – у 39% больных, с концентрацией ниже терапевтического уровня – 37% больных, с концентрацией токсического диапазона – 24% больных. По карбамазепину в пределах терапевтического уровня – 42% обследованных, с концентрацией ниже терапевтического уровня – 36% обследованных, с концентрацией токсического диапазона – 22% обследованных. По фенобарбиталу концентрация втиконвульсанта в крови в пределах терапевтического уровня – у 44% пациентов, концентрация ниже терапевтического уровня – у 43% пациентов, концентрация токсического диапазона – у 13% пациентов. В соответствии с клиническими, нейрофизиологическими данными и результатами определения содержания АЭП в крови пациентов, была проведена коррекция лечения:

1. В случаях сниженного уровня концентрации противосудорожного препарата его уровень поднимали до терапевтического уровня, отслеживая положительную динамику клинических проявлений и улучшение ЭЭГ картины.

2. В ситуациях значительного превышения верхней границы допустимого диапазона, оценивали клинические и электроэнцефалографические данные. После чего, в случае необходимости, снижали дозу вводимого вещества или изменяли терапию путем комбинации других АЭП.

В результате проведенной коррекции дозы мы отмечали:

1. Видимое клиническое улучшение у 48% пациентов из тех, у кого уровень ранее не достигал или превышал терапевтический (рисунок №2 – столбец 1,2). Это выражалось:

- в уменьшении частоты приступов (у 32% пациентов из 48% больных с улучшением), и полном купировании приступов (у 16% пациентов из 48% больных с улучшением).
- в улучшении когнитивных функций в виде улучшения памяти и повышении обучаемости, что было выявлено на основании психоэмоционального тестирования.

2. Электроэнцефалографически картина улучшилась у 77%, что проявилось:

- в снижении индекса выраженности или исчезновении прежде регистрирующейся эпилептической активности (рисунок №3-столбец 1,2).
- в более быстром восстановлении после нагрузочных проб до фоновой ЭЭГ

3. Не наблюдалось положительных изменений клинически и на ЭЭГ у 19% пациентов.

4. У 4% пациентов ЭЭГ картина ухудшилась без ухудшений клинической картины.

В дальнейшем больным без положительной динамики и с ухудшением изменили лечение. Перевели на комбинированное, или, наоборот,

с комбинированного на монотерапию антиконвульсантом другого механизма действия.

В результате чего у 42% пациентов состояние улучшилось по всем параметрам – клиническим и нейрофизиологическим (рисунок №3-столбец 3, рисунок №2-столбец 3).

### **Клинические наблюдения по пациентам, входившим в обследуемую группу.**

Клиническое наблюдение № 1[5]

Мальчик И.Н., 7 лет 9 месяцев, вес 30 кг.

Диагноз: идиопатическая первично - генерализованная возрастзависимая эпилепсия, детская абсансная форма.

Лечение: депакин в суточной дозе 20 мг/кг в течение года. Клинически регистрировались моменты остановки взгляда с отсутствием реакции на внешний раздражитель до 5-6 раз в день. На ЭЭГ - видео мониторинге зарегистрирован паттерн генерализованной эпилептической активности в виде комплексов пик (даблпик) - медленная волна частотой 3-3,5 Гц, продолжительность разряда 19 сек. (см. рисунок 4) Клинически проявляется отсутствием сознания (не выполняет инструкции), моторный компонент - моргание век, затем открывание глаз, заведение глазных яблок вверх и затем вправо, после окончания разряда мальчик сразу выполнил инструкцию в ответ на предложение поднять руку. Такие моменты регистрируются как в бодрствовании, так и во сне. В это время концентрация препарата в крови составляла 33,15 нг /мл до утреннего приема препарата и 48,97 нг /мл через 2 часа после приема соответственно. При терапевтическом уровне концентрации вальпроевой кислоты 50-100 нг /мл.

Было принято решение увеличить дозировку депакина до 30 мг/кг, после чего через 21 день на ЭЭГ произошли следующие изменения: (рисунок 5).

- в фоне регистрируется альфа- активность с высоким индексом выраженности, дезорганизуется дельта - активностью справа, но суточная запись не содержит ни одного паттерна типичных абсансов, даже на нагрузочные пробы, и их клинических коррелятов соответственно.

Концентрация препарата в крови составляла 65,14 нг /мл до утреннего приема препарата и 82,1 нг /мл через 2 часа после приема.

Клинически-положительная динамика заболевания.

В данном клиническом случае наблюдалась недостаточная доза вводимого антиэпилептического препарата, что было подтверждено анализом крови на его концентрацию. После коррекции лечения отмечается положительная динамика заболевания.

Клинический случай №2:

Мальчик Ф.А., 4 лет, вес 21 кг,

Задержка психо - речевого развития на резидуально-органическом фоне, эпилепсия (для

уточнения формы пациент направлен на данное обследование).

До поступления в нашу лабораторию на ЭЭГ во время 2 фазы сна регистрировались веретена сна и продолженное тета-замедление в левой гемисфере с акцентом в височных отделах (рисунок №6). Концентрация карбамазепина в крови составляла 7,38 нг /мл (через 3 часа после приема препарата).

После чего лечащий врач повысил дозу карбамазепина, в результате состояние ребенка ухудшилось, появились атаксия и ранее не регистрируемые судорожные подергивания.

Анализ концентрации карбамазепина в крови - 17,8 нг/мл.(терапевтический уровень от 4 до 12 нг/мл).

На ЭЭГ в это же самое время (рисунок №7) - региональное замедление в левой гемисфере, максимум выраженности в затылочно-задневисочных отделах слева, вторично - генерализованные разряды эпилептической активности исходящие из правых лобно-центральных отделов (ФВБС). Феномен вторичной билатеральной синхронизации также встречается во 2 и 3 стадии сна. Клинический случай № 3 демонстрирует эффекты взаимовлияния лекарственных средств, которое может привести к усилению или ослаблению их действия и имеет важное клиническое значение.

Пациент К. 16 лет – идиопатическая генерализованная эпилепсия, юношеская миоклоническая форма. Лечение: депакин 1000 мг\сутки. Концентрация вальпроевой кислоты 76 нг/мл (терапевтический уровень 50- 100 нг/мл) На фоне лечения приступов не было в течение года. Длительная (24- часовая) электроэнцефалография от 22.11 2007 - Корковая ритмика по амплитудно-частотным показателям соответствует возрасту.

В сравнении с предыдущими обследованиями отмечается положительная динамика в виде отсутствия эпилептической активности в виде генерализованных быстрых разрядов частотой 2,5-4 Гц и коротких генерализованных разрядов, состоящих из комплексов пик-полипик-медленная волна.

Через 4 месяца на фоне приема депакина 1000 мг\сутки и препарата Витрум (витамин) зарегистрирован генерализованный судорожный приступ с потерей сознания в последующие дни еще один приступ и однократно тоническое напряжение ног. Электроэнцефалографическая картина изменилась следующим образом (рисунок №8).

Во время записи: генерализованная активность в виде быстрых разрядов частотой 2,5-4 Гц и коротких генерализованных разрядов, состоящих из пик-полипик - медленная волна.

При этом уровень депакина снизился до 26 нг /мл.(терапевтический уровень 50-100 нг/мл)

Были исключены все возможные факторы, которые могли бы привести к снижению

концентрации вальпроевой кислоты в крови: некорректный прием депакина пациентом, нарушения функции ЖКТ, соматические заболевания с температурой, нарушения функции печени.

Эмпирическим путем, не имея научного подтверждения взаимодействию витрума с депакином, отменили прием Витрума, доза депакина осталась прежней - 1000 мг\сутки. При этом через 10 дней концентрация вальпроевой кислоты в крови поднялась до 79,18 нг/мл. Электроэнцефалографическая картина через 21 день изменилась в лучшую сторону (рисунок №9): на фоне того, что основная активность не изменилась, в динамике по сравнению с ЭЭГ во время приема витаминов эпилептическая активность в фоне и при проведении нагрузочных проб не регистрируется.

Клинически - приступов в течение последующих 4 месяцев не было, успеваемость в ВУЗе продолжала оставаться хорошей, сон был спокойный.

Таким образом, прием лекарственных средств, взаимодействующих с изменением концентраций действующих веществ, может изменить течение заболевания в худшую сторону вследствие снижения количества активного вещества в крови.

## Выводы.

Основные критерии лечения это клинические и электроэнцефалографические данные.

Но лекарственный мониторинг должен являться неотъемлемой частью терапии эпилепсии. Так как оптимальному терапевтическому эффекту должна соответствовать некая средняя концентрация (или средний диапазон концентраций) противосудорожного препарата в крови пациента[12].

Проведенные исследования показали, что у пациентов с эпилепсией, ранее не обследованных на предмет концентрации противосудорожных препаратов, содержание антиконвульсанта не достигало или резко превышало терапевтический уровень в 55 % случаев.

После коррекции терапии под контролем лекарственного мониторинга клинические проявления заболевания уменьшились или регрессировали у 48% пациентов, что сопровождалось значительным улучшением картины ЭЭГ в 77% случаев.

Таким образом, получено достоверное подтверждение тому, что для пациентов с эпилепсией терапевтический лекарственный мониторинг является важной и неотъемлемой частью лечения, наравне с оценкой клинических данных, данных электроэнцефалографии и методов нейровизуализации (магнитно-резонансная томография, компьютерная томография).

## ЛИТЕРАТУРА

1. Белоусов Ю.Б., Моисеев В.С., Лепахин В.К. Клиническая фармакология и фармакотерапия. Москва, 1997.
2. Белоусова Е.Д., Ермаков А.Ю., Горчханова З.К., Коваленко Г.И. Вторичная билатеральная синхронизация: проблемы диагностики и лечения. Фарматека №0 (2) 2006 СПЕЦВЫПУСК: Психиатрия, Неврология. <http://www.pharmateca.ru/cgi-bin/statyi.pl?sid=1494&mid=1085056570&magid=116&full=1>
3. Власов П.Н., Карлов В.А., Петрухин В.А., Болотнов М.А. Медикаментозная терапия эпилепсии у беременных // Фарматека : международный медицинский журнал. — 2005. — N 9(104) . — С. 38-43. <http://www.pharmateca.ru/cgi-bin/magazine.pl?magid=78&mid=1085056570>
4. Власов П.Н. Планирование и ведение беременности у женщин, страдающих эпилепсией // Лечащий врач: Журнал для практикующего врача. — 2004. — N 6 . — С. 66-68. — ISSN 1560-5175. <http://www.neuroleptic.ru/articles/art6.html>
5. Вольф Диагностика и лечение эпилепсий у детей - М.: Можайск-Терра 1997.-656 с. <http://www.neuro.net.ru/bibliot/b002/treatm.html>
6. Вольф П. Клиническая интерпретация концентраций антиконвульсантов // Журнал невропатологии и психиатрии - 1993. - № 1.
7. Громов С. А., Гусель В. А., Хоршев С. К. и др. Терапевтический и фармакологический мониторинг при индивидуализации монотерапии гексамидином больных эпилепсией // Журнал невропатологии и психиатрии . - 1991. - № 6. - С. 34-38.
8. Джон Л. Оутс. Грант Р. Вилкинсон (John A. Oates, Grant R. Wilkinson). Принципы лекарственной терапии. В кн.: Внутренние болезни – книга 2- 1993 Е. Браунвальд, К. Дж. Иссельбахер, Р. Г. Петерсдорф.
9. Добрынина Л.А. , Калашникова Л.А. Фармакотерапия эпилепсий взрослых. Русский медицинский журнал 2003.- №25. [http://www.rmj.ru/articles\\_839.htm](http://www.rmj.ru/articles_839.htm)
10. Карлов В.А. Основные принципы лечения эпилептических припадков. Русский Медицинский Журнал. Клиническая психофармакология 1998-№5.
11. Кукес В.Г., Сычѳв Д.А. Особенности фармакокинетики лекарственных средств у детей
12. Соколов А.В. Терапевтический лекарственный мониторинг. Качественная клиническая практика 2002 №1
13. Лаборатория Лекарственного мониторинга при SVS Лаборатории изучения эпилепсии, судорожных состояний и семейного мониторинга имени В.М. Савинова. Данные исследований
14. Мухин К.Ю., Петрухин А.С., Васильев И.А. Современные аспекты диагностики и лечения эпилепсии в детском и подростковом возрасте. Психиатрия и психофармакотерапия 2004 Том 06 №1.
15. Никанорова М.Ю., Белоусова Е.Д., Ермаков А.Ю. Эпилепсия у детей и подростков. Руководство для родителей. [http://www.nevromed.ru/content/part\\_9/epilepsiya\\_u\\_detey\\_i\\_podrostkov](http://www.nevromed.ru/content/part_9/epilepsiya_u_detey_i_podrostkov)
16. Соколов А.В., Белоусов Ю.Б., Тищенко И.Ф. Сравнительная фармакокинетика препаратов вальпроевой кислоты с контролируемым высвобождением. // Ж. О рынке лекарств и медицинской техники. М. Ремедиум. 2006. №,4. 6 с. 11.
17. Справочник лекарственных препаратов видаль электронный вариант <http://www.vidal.ru/>
18. Стуров Н.В. Эпилепсия и беременность: контроль тератогенности противоэпилептических препаратов // Трудный пациент. 2007; 5: 1: 50–54.

## ТҰЖЫРЫМ

Терапевттік дәрілік мониторинг эпилепсияның емінде маңызды роль атқарады. Қояншық ұстамасына қарсы препараттардың қандағы концентрациясын анықтау емдеу үрдісін қадағалауға және антиконвульсанттардың мөлшерге байланысты кері әсерлерінен туындайтын мүмкін болатын асқыныстарының алдын – алуға мүмкіндік береді.

Эпилепсиясы бар 4194 науқастың қаны зерттеуден өткізілді.

Нәтижесінде антиконвульсанттармен емдеудің қажетті әсеріне қол жеткізілмеген және қояншық ұстамасына қарсы препараттардың қандағы концентрациясы терапевттік диапазо-

ннан жоғары немесе төмендігі дәлелденген науқастардың емі өзгертілді. Дәрілік мониторингтің бақылауымен емнің түзетілуінен кейін 48% науқаста аурудың клиникалық көріністері азайған немесе жойылған, ол 77% жағдайда ЭЭГ бейнесінің айтарлықтай жақсаруымен жүрген. Осылайша, эпилепсиясы бар науқастарға терапевттік дәрілік мониторинг, клиникалық мәліметтерді және электроэнцефалография мен нейровизуализация (магнитті – резонансты томография, компьютерлік томография) мәліметтерін бағалаумен бір санатта емнің маңызды және біртұтас бөлігі болып табылатындығының айқын дәлеліне қол жеткізілген.

### SUMMARY

Therapeutic drug monitoring is of great importance in epilepsy treatment. Determination of blood concentration of anticonvulsants enables to supervise the process of treatment and to avoid the possible complications connected with the dose-dependent by-effects caused by anticonvulsants. Blood of 4194 patients with epilepsy has been tested.

It resulted in changing the treatment of those patients whose anticonvulsive therapy had not been duly efficient and whose blood concentration had been determined to be above or below the therapeutic range.

After therapy correction and under the control of drug monitoring, clinical displays of 48 % of patients have decreased or regressed being accompanied by considerable improvement of EEG picture in 77 % of cases. In summary, the authentic acknowledgement has been obtained that therapeutic drug monitoring of patients with epilepsy is an important and essential part of the treatment on a par with an estimation of the clinical data, EEG results and neurovisualisation methods (MRI and CT).

*Рецензия на статью*  
«Лекарственный мониторинг как важнейший фактор  
правильного подхода при лечении Эпилепсии  
и Судорожных синдромов».

В статье изложены очень интересные данные по влиянию концентрации антиэпилептических препаратов в крови пациентов на частоту, продолжительность судорожных состояний, когнитивные функции и изменения на ЭЭГ больных эпилепсией.

Впервые в Республике Казахстан выполнено свыше 4000 тысяч анализов концентрации противосудорожных препаратов (вальпроевой кислоты, карбамазепина, фенобарбитала) при моно- и комбинированной терапии эпилепсии. Использован высокочувствительный и специфичный метод определения их концентрации - флуоресцентный поляризационный иммуноанализ (ФПИА), основанный на возрастании поляризации флуоресценции небольших меченых

молекул антигена при их взаимодействии со специфическими антителами.

В результате установлено, что основная причина неэффективности лечения заключается в том, что зачастую прием адекватных доз препарата не обеспечивает достаточную терапевтическую дозу в плазме из-за индивидуальных различий в фармакодинамике.

Достижение оптимальных терапевтических доз (после проведения анализов и коррекции АЭП) привело к клиническому улучшению, что подтверждалось данными ЭЭГ.

Статья приводит достоверные данные и будет очень интересна и полезна неврологам, нейрофизиологам и внесет большой вклад в эффективность лечения эпилепсии.

*С.М. Плешкова*  
*Доктор медицинских наук, профессор,*  
*заслуженный деятель Республики Казахстан*

## ОБЗОР

A. Zlotnik<sup>1</sup>, A. Leibowitz<sup>1</sup>, E. Brotfain<sup>1</sup>, A. Zhumadilov<sup>2</sup>, S. Yoram<sup>1</sup>

### ANESTHETIC IMPLICATIONS OF PATIENT POSITIONING IN NEUROSURGERY

#### (PART I)

*Department of Anesthesiology and Critical Care, Soroka University Medical Center,*

*Beer Sheva, Israel<sup>1</sup>*

*Department of Neuroanesthesiology and Critical Care, Republican Scientific Center of Neurosurgery,  
Astana, Kazakhstan<sup>2</sup>*

*Patient positioning in surgical procedures has serious implications on clinical outcome. While surgical approach and exposure are considered by surgeons, frequently, the importance of properly positioning the patient, accounting for the clinical situation and co-morbidities, is overlooked. This is particularly true in many neurosurgical procedures, which require prolonged anesthesia and immobilization.*

*Traditionally, it is the anesthesiologist's responsibility to look after the well being of the patient, and maintain an adequate physiological environment, promoting full recovery. In this review, we analyze the different positions common in neurosurgery considering and balancing between surgical exposure, hemodynamic implications, patient comfort and neurological outcomes. The latter should be given particular attention, as it might be difficult to differentiate between neurological deficits which are a result of the patient's position, and those that are part of the underlying condition or surgical complication. Some positions interfere with standard monitoring or necessitate temporary interruption of or ventilation and continuous IV treatment. These as should be taken into account as well, reducing the interruption to the minimum. Finally, several complications are associated with specific positions and the approach to these complications is discussed. The review has been divided into two separate parts. Here is the first part discussing problems, related to head, neck and body positioning including supine and lateral position. The second part discussing benefits and problems related to prone and sitting position will be discussed in the next issue of the journal.*

#### **Introduction.**

Positioning of the surgical patient is an important part of anesthesia care. Proper attention to the physical and physiological consequences of positioning can help prevent serious adverse events and complications. The general principles of patient positioning of the anesthetized and awake neurosurgical patient are discussed in this review.

Ideal patient positioning involves balancing between surgical comfort, and the risks associated with the patient's position. Therefore, surgical positioning of the patient should be considered and thoroughly planned during the preoperative evaluation. Typically, patient positioning is addressed after induction of general anesthesia and placement of arterial and venous lines, and considered the joint responsibility of the surgeon and anesthesiologist. Positioning of the neurosurgical patient is particularly challenging taking into consideration adequate anesthetic depth, maintenance of hemodynamic stability, evidence of appropriate oxygenation, and proper functioning of invasive monitors. Often, in the process of preparing the patient for proper positioning, there are necessary interruptions in continuous monitoring and treatment regimens. Disconnection of intravenous or

arterial catheters and the tracheal tube may be required during body positioning and rotation/movement of the operating table, generating a complete "blackout" state, while the patient lacks proper monitoring or oxygenation. Trauma patients, who might have concomitant chest or lung injury with hemo/pneumothoraces, are particularly dependent on functioning chest tubes for maintenance of hemodynamic and respiratory stability. Such patients should be continuously monitored, reducing the blackout period to the bare minimum necessary. Chest tubes should not be clamped in the process. Many neurosurgical procedures may durate several hours. In this situation, improper positioning may have much more serious sequels than those of short-lasting procedures. Furthermore, even when properly positioned, the patient may suffer complications attributable to the lengthy duration of the procedure and immobilization. General precautions should always be followed in all procedures:

1. Use a gel mattress in order to prevent excessive pressure on prominent parts of the body, which are prone to be injured as a result of prolonged external pressure. The gel redistributes mechanical pressure, such as that applied by bony prominences. Padding should always

be placed between the patient and any hard support surface.

2. Verify that the patient's underlying surface is smooth, with no significant crevices or folds in the sheeting
3. Avoid applying pressure on skin surface with monitoring wires, stickers and catheters.
4. Eyes should be meticulously protected in order to avoid conjunctival dryness, abrasions and pressure on the eye globe.
5. Avoid contact between patient's skin and metal/conductive surfaces that may influence electrical currents, resulting in burns.

The intraoperative incidence of pressure ulcers is directly correlated to the length of surgery. Most patients can tolerate pressure for brief periods. Tissue hypoperfusion, ischemia, and necrosis may occur, if the pressure is continuously applied for prolonged periods of time. Certain conditions make patients more vulnerable to injury, such as age (ie, neonates, adults older than 70 years), cardiac disorders, cancer, diabetes, poor preoperative nutritional status, preexisting pressure ulcers, size (eg, small stature, thin, morbidly obese), smoking and vascular disease. Approximately 80% of all pressure ulcers occur in one of four anatomical locations: sacrum, ischium, trochanter, and heel. The safety belt shall be positioned at least five centimeters above knees. A belt positioned directly over or beneath the knees can compress the common peroneal nerve against the head of the fibula.

### Head Positioning.

Patient positioning for craniotomies and the majority of spine procedures requires particular attention, since the site of surgery is most vulnerable to the effects of positioning, while in most cases, access to the site remains limited during the surgery. Understanding the neurosurgical approach is of great importance for the anesthesiologist, and may influence the decision of whether the patient can tolerate the desired intraoperative positioning, and the necessary precautions.

**Types of Craniotomies:** In modern neurosurgery, 6 standard types of craniotomies are common, and are aimed to allow the best surgical approach to the region undergoing surgery, while keeping the exposed area minimal. The approach determines the optimal position: 1) anterior parasagittal 2) fronto-spheno-temporal (pterional) 3) subtemporal 4) posterior parasagittal 5) midline suboccipital and 6) lateral suboccipital.

**Head fixation:** For craniotomies, the head can be positioned on the horseshoe headrest (or doughnut), or skeletally fixed with the three or four-pin fixation device (Mayfield frame). Application of a skeletal fixation device and tightening of pins on the scalp has a profound stimulating effect, leading to tachycardia and hypertension. Since severe hypertension during pin fixation may cause rupture of untreated cerebral aneurysms, pins may be placed only

after the anesthesia team has preempted the hemodynamic effects of fixation. Infiltration of the skin with local anesthetics should be preformed whenever possible, in awake as well as in the anesthetized patient, and the dose of local anesthetic should be recorded. In patients under general anesthesia, anesthesia should be deepened with either a bolus of intravenous anesthetic agent (e.g. propofol 0.5-1 mg/kg), short-acting opioids (fentanyl or remifentanyl), or the inhalational anesthetic concentration. The dose of the anesthetic given should be titrated to the estimated depth of anesthesia and arterial blood pressure. Therefore, standard monitoring and invasive blood pressure monitoring should have commenced before application of pins. In cases where invasive blood pressure monitoring is unavailable (e.g. during an emergency such as head trauma), a bolus of an anesthetic agent should be given before application of pins, titrated to the noninvasive blood pressure value.

**Benefits** of the skeletal head holder include immobility of the head, and surgical comfort. **Risks** associated with use of the head holder, include bleeding from the pin insertion sites, air embolism (particularly in sitting position, where placement of antibiotic ointment on pins is advocated for prevention of air embolism), and scalp and eye laceration. The risk of scalp or even cervical spine injury exists when inadvertent patient's movement occurs. As some craniotomies and spine procedures require that neuromuscular blocking agents not be used do to interference with electrophysiological monitoring, the risk in these cases may be even greater. Use of bispectral index monitoring of anesthesia depth may be warranted. At the end of surgery, the patient should be maintained in deep anesthesia throughout the repositioning process, until the fixation frame is removed.

Pressure alopecia has been described after using a horseshoe headrest.

**Head and Neck positioning:** Manipulation of the head and neck incautiously during positioning may have serious consequences, including quadriplegia and cerebral infarction. Even in healthy individuals, slight movement of the head and neck may lead to mechanical stress of arteries and veins supplying brain and cervical spinal cord. Blood flow in the vertebral arteries, which are located in the narrow foramina in the transverse processes along the cervical spine, decreases on the side ipsilateral to the direction of head rotation. Hyperflexion of the head and neck may decrease blood flow in vertebral and carotid arteries, leading to brain stem and cervical spine ischemia, resulting in quadriplegia and quadriplegia. Patients with osteophytes, arthritis, or vascular atherosclerosis also are at risk for cerebral ischemia secondary to inappropriate head and neck movement. During alignment, the head can typically be safely rotated between 0 - 45 degrees away from the body. Data from awake craniotomies shows that when patient's head is rotated more than 60 degrees in order to improve surgical access, motor deficit

may occur even prior to surgical manipulation of the motor cortex. Therefore, if possible, the head should be aligned with the body axis. If a more pronounced rotation is needed, placement of a roll or pillow under the opposite shoulder is recommended. Maintaining 2-3 finger-breadths thyromental distance is recommended during neck flexion. Excessive head flexion may reduce anterior-posterior size of the hypopharynx, causing ischemia of base of tongue or limit lymphatic drainage and lead to pharyngeal and tongue edema. This complication is more common when foreign bodies (TEE probe, large-bore nasogastric and endotracheal tubes, oral airway) are used. The patient's preoperative ability to move the neck without neurological consequences such as paresthesias, pain, or dizziness may limit or dictate the extent of intraoperative head and neck positioning. Hyperflexion, hyperextension, lateral flexion or rotation should be avoided.

Impairment of cerebral venous outflow, especially during prolonged surgery, can potentially cause intraoperative brain swelling, increased intracranial pressure (ICP), ischemia and cerebral infarction. Jugular veins and vertebral venous plexuses are the major venous pathways from the brain. Because jugular veins tend to collapse with changes of body position (e.g. in sitting position), vertebral venous drainage may predominate. Collapse or obstruction of jugular veins, and stretching or obstruction of the vertebral venous plexus should be avoided during head and neck positioning. Preventing impairment of venous return during head positioning includes apprehensive monitoring for positioning and external compression by the tape or lace fixating the endotracheal tube. Neck and facial edema may compromise venous outflow during surgery, and a lax string may become tense to further impede outflow.

### Body Positioning.

Six basic body positions are common in neurological surgery: 1) supine 2) lateral 3) prone 4) concorde 5) sitting 6) three-quarters. Body position is associated with significant circulatory and respiratory changes, as well as neurological sequel, in both awake and anesthetized patients. These changes may affect blood-gas exchange and cerebral hemodynamics.

#### A. Supine Position (Dorsal Decubitus Position)

The supine position is the most frequently used position in neurosurgery and is used for a vast array of cranial procedures, carotid endarterectomies, and anterior approaches to the cervical and lumbar spine. Advantages: This is the simplest position because it does not require special instrumentation, is easily achievable, and usually does not require disconnection of the tracheal tube, lines and invasive monitors. Furthermore, being the most common position, most anesthesiologists are aware of respiratory and cardiovascular changes associated with the position, and may avoid possible pitfalls. Risks: Head rotation

or flexion is often required in order to achieve optimal surgical conditions, which may be harmful to patients with cervical spine trauma, rheumatoid arthritis and osteoarthritis. Prolonged duration poses bony prominences i.e. heels, ischium, scapulae and occiput at risk of pressure ulcers. Cardiovascular and respiratory changes may have impact on patients with pre-existing conditions.

Three variants of supine positioning are common in neurosurgery. The horizontal position is achieved with the patient lying on his back on a flat table. This position does not provide optimal positioning of the hip and knee joint and is poorly tolerated even for a short time by awake patients. Skin to metal contact should be prevented and arms must be padded or restrained along the body or positioned on arm boards. Bony contact points at elbows and heels should be padded. The lawn chair (contoured) position is a modification of the horizontal position with 15 degree angulation and flexion at the trunk-thigh-knee and provides better physiological positioning of the lumbar spine, hips and knees. Respiratory changes associated with shifting of dependent lung areas and reduction of functional residual capacity (FRC) is less significant. A blanket, soft (gel) cushion or pillow can be placed under the knees to keep them flexed. The lawn chair position is associated with improved venous return to the heart, due to improvement of venous drainage from the brain, caused by the slight head leg elevation. The head-up tilt or reverse Trendelenburg position usually involves a 10-15 degree repositioning from the horizontal axis to provide optimal venous drainage from the brain.

Hemodynamics and Ventilation: Two factors, influenced by body positioning, affect hemodynamics: i) Vertical height - Elevation of every 2.5 cm vertically above the reference point (heart) draws a 2 mmHg decrease in mean arterial blood pressure. ii) Venous return - being a low pressure compartment, the venous return to the heart depends on body position. Head-down tilt increases venous return from the lower extremities, but increases venous congestion in the upper part of the body. If the head is tilted below the level of the heart, venous pressure in the cerebral veins increases in proportion to the hydrostatic pressure gradient. Even after short procedures, postoperative headache, congestion of the conjunctivae and nasal mucosa may be observed. Improved venous drainage from the brain is achieved by positioning the head above the level of the heart using the reverse Trendelenburg position or flexion of the table or headrest. As mentioned earlier, the head may be safely rotated 0-45 degrees (excluding cases with a clear contraindication). If a greater rotation is necessary, use of pillows under the contra-lateral shoulder is advised, reducing the rotation of head relative to torso.

In awake hemodynamically stable subjects, body position does not usually cause profound changes in blood pressure, due to intact baroreceptor (from aortic arch and carotid sinus) reflexes and

renin-angiotensin-aldosterone system. Any depression of these reflexes, such as during anesthesia, or exhaustion of the compensatory mechanisms (severe shock), may lead to hemodynamic instability following changes in body positioning. When steep anti-Trendelenburg (head up) position is used, it is recommended to position the arterial line transducer at the level of the brain's basilar circulation (in the level of ear), in order to maintain adequate cerebral blood flow and avoid cerebral ischemia.

Supine position for anterior cervical spine deserves special attention. Incidence of post procedural airway compromise is reported to be as high as 6%. The risk for airway compromise is even greater, following surgery performed in a combined anterior-posterior approach. Potential causes of airway obstruction include pharyngeal edema (most common cause), hematoma, recurrent laryngeal nerve palsy, cerebrospinal fluid leak, angioedema, and graft or plate dislodgment. Although leak test should be performed prior to extubation, most often, edema is not evident by the time of extubation, and develops 24-36 hours after extubation, requiring reintubation in up to 30% of the patients. Predisposing factors contributing to development of this complication are: surgery involving more than three vertebral bodies, blood loss greater than 300 ml, exposures involving C2-C4, and duration longer than 5 hours.

#### **B. Lateral Position**

The lateral position is used for procedures requiring access to postero-lateral areas such as: temporal lobe craniotomy, skull base and posterior fossa procedures, and retroperitoneal approach to thoracolumbar spine.

Advantages: This position provides the best surgical approach to the temporal lobe.

Risks: Major effects of this position are related the effects of prolonged unilateral pressure, i.e. brachial plexus injuries, stretch injuries, pressure palsies, and the effect of a dependent compressed lung (ventilation perfusion mismatch).

Hemodynamics and Ventilation: The lateral position has significant effects on the ventilation perfusion ratio due to the effects of gravity on the dependent lung. Perfusion is greatest in West Zone 3, but tissue elevated more than 18 cm above bed level, in the dependent lung remains poorly perfused. During general anesthesia and positive pressure ventilation, the non-dependent lung zones are better ventilated, ventilating non-perfused alveoli, thus increasing the

ventilation-perfusion mismatch and eventually leading to possible hypoxemia.

Unilateral pressure, necessitates additional attention when positioning the patient's dependent (lower) arm because of the potential danger for axillary artery compression and brachial plexus injury. The dependent arm can be positioned in the hanging or ventral position, rested on a low padded arm board inserted between the table and head fixator. Alternatively, the forearm can be hung on a pillow and towels wrapped over the arm and forearm. The shoulder should be abducted, and the elbow flexed. An axillary roll, inflatable pillow or a gel pad should be placed under the upper chest (not directly in the axilla) in order to decrease the pressure on the dependent shoulder and prevent arm ischemia, brachial plexus injury, and compartment syndrome. It is also critical to support the patient's head with a pillow or gel pad in order to minimize angulation of the cervical spine. This may be achieved by simultaneous inflation of both inflatable pillows under the chest and the head. Palpation of radial pulse on the dependent forearm, or, monitoring blood pressure contour if an arterial line is present, may be helpful in verifying optimal positioning. The nondependent (upper) arm may be positioned on the "airplane" armrest or on a pillow placed anterior to the patient's body.

At the lower extremities, particular attention should be given to the pressure applied by the non dependent leg on the dependent leg. Pillows should be placed between the patient's legs to help protect the common peroneal and saphenous nerves from excessive pressure. Peroneal nerve injury may also occur as a result of compression of the dependent knee against a hard surface, and should therefore be clear from the tubing of the intermittent compressing device. The nondependent leg should be extended or slightly flexed maintaining it in a neutral position.

#### **Summary.**

Positioning of the patient for neurological surgery is an important part of anesthesia care and poses many technical and physiological challenges. As discussed, recognition of the physiological changes with positioning and careful and meticulous positioning may decrease unwanted complications and provide better outcome for the patient.

#### *Recommended literature*

1. «American Society of Anesthesiologists Task Force on the Prevention of Perioperative Peripheral Neuropathies: Practice Advisory for the Prevention of Perioperative Peripheral Neuropathies,» *Anesthesiology*, 92 (2000), 1168-82.

2. D. St-Arnaud and M.J. Paquin, «Safe positioning for neurosurgical patients,» *AORN J*, 87 (2008), 1156-68; quiz 69-72.

3. G.P. Rath, P.K. Bithal, A. Chaturvedi and H.H. Dash, "Complications related to positioning in posterior fossa craniotomy," *J Clin Neurosci*, 14 (2007), 520-5.

4. G.A. Orliaguet, M. Hanafi, P.G. Meyer, S. Blannot, M.M. Jarreau, D. Bresson, M. Zerah and P.A. Carli, "Is the sitting or the prone position best for surgery for posterior fossa tumours in children?," *Paediatr*



*Anaesth*, 11 (2001), 541-7.

5. S. Black, D.B. Ockert, W.C. Oliver, Jr. and R.F. Cucchiara, "Outcome following posterior fossa craniectomy in patients in the sitting or horizontal positions," *Anesthesiology*, 69 (1988), 49-56.

6. J.M. Porter, C. Pidgeon and A.J. Cunningham, "The sitting position in neurosurgery: a critical ap-

praisal," *Br J Anaesth*, 82 (1999), 117-28.

7. N. Di Lorenzo, R. Caruso, R. Floris, V. Guerrisi, L. Bozzao and A. Fortuna, "Pneumocephalus and tension pneumocephalus after posterior fossa surgery in the sitting position: a prospective study," *Acta Neurochir (Wien)*, 83 (1986), 112-5.

### ТҰЖЫРЫМ

Нейрохирургиялық ем-шараны орындау үшін науқасқа ыңғайлы жағдай жасау емдеу жетістіктеріне бірталай әсер етеді.

Сол уақытта оталап жету оташының айрықша ісі, анестезиолог дәстүрлі түрде науқастың дұрыс орнықтыруна, клиникалық ситуациясына және қосалқы ауруларына байланысты, сонымен қоса науқастың жағдайын бір қалыпта ұстауға, тез арада және толық оянуына жауапкершілік жүргізеді. Бұл әрине, көп уақыт жансыздандыру және жылжымаушылықты талап ететін нейрохирургиялық операцияларда маңызы зор. Бұл талдамада біз, нейрохирургияда қолданылатын әр түрлі позицияға анализ жасай келе, ыңғайлықпен оталап жету арасындағы тепе-теңдігін еске ала отырып жайғасымның гемодинамикамен вентиляцияға, науқастың жайлы жағдайына әсер ететіндігі. Науқастың жайлы жағдайына ерекше көңіл аудару керек өйткені операциядан кейінгі науқастың дұрыс емес жайғасымынан болған неврологиялық тапшылық хирургиялық әдіс нәтижесінде болған

неврологиялық тапшылықтан қиын ерекшеленуі мүмкін.

Кейбір жайғасымдар стандартты мониторингті қолдануға кедергі жасайды, немесе мониторды, өкпенің жасанды вентиляция аппаратын немесе көк тамырға жіберілетін инфузияны және анестетиктерді уақытша сөндіруді талап етеді. Сондай жағдайларда жоғарыда аталған манипуляциялардың уақытын ең аз уақытқа дейін қысқартуға әрекет жасау керек. Науқастың арнайы жайғасым-қалпына байланысты болған асқынулар, олардың диагностикасы және ем тәсілі осы талдамада айтылады.

Осы талдама екі бөлімге бөлінген. Бірінші бөлімде арнайы нейрохирургиялық операцияларға тән: бастың, мойынның және денеге байланысты проблемалар талқыланады, арқамен жату, қырымен жату қалыптары да осының ішіне кіреді. Екінші бөлімде – ішімен жату қалпы, отыру қалпы талқыланады, ол журналдың келесі нөмерінде шығарылады.

### SUMMARY

Придание правильного положения больному для выполнения нейрохирургических процедур имеет значительное влияние на успех лечения.

В то время, как хирургический доступ является прерогативой хирурга, анестезиолог традиционно несёт ответственность за правильное положение больного в соответствии с клинической ситуацией и сопутствующими заболеваниями, так же как поддержание стабильного состояния больного и обеспечения быстрого и полного пробуждения. Это особенно важно для большинства нейрохирургических операций, которые требуют длительного наркоза и иммобилизации.

В данном обзоре мы анализируем различные позиции, используемые в нейрохирургии, принимая во внимание балансирование между удобством хирургического доступа, влиянием позиции на гемодинамику и вентиляцию, удобство для пациента. Последнее заслуживает особого внимания, поскольку послеоперационный неврологический дефицит, как следствие неправильного положения больного,

может быть трудно отличим от неврологического дефицита, являющегося следствием хирургического вмешательства.

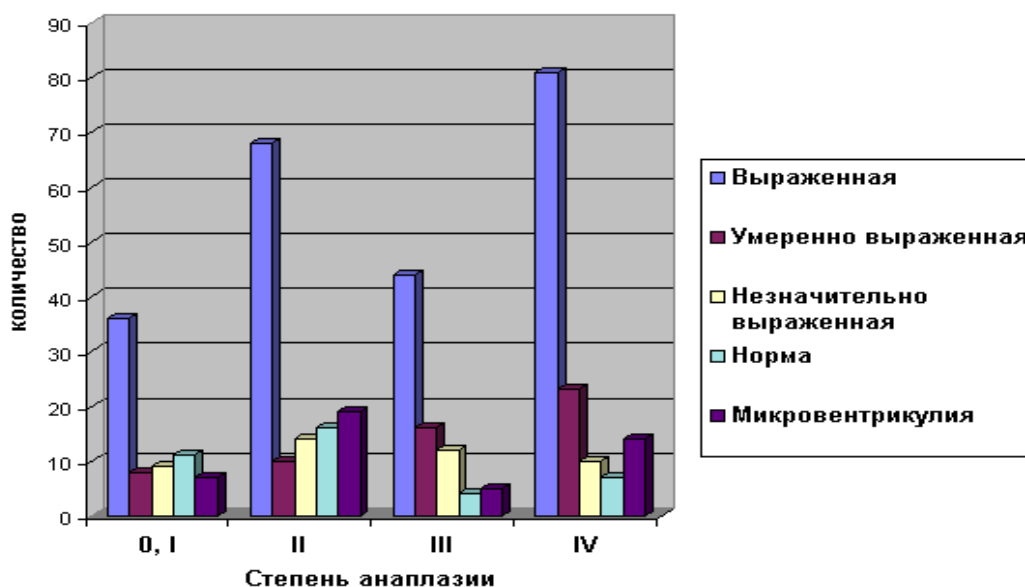
Некоторые позиции препятствуют адекватному использованию стандартного мониторинга или требуют временного отсоединения пациента от монитора, аппарата искусственной вентиляции легких (ИВЛ) или внутривенных инфузий и анестетиков. В этих случаях следует стремиться сократить время вышеперечисленных манипуляций до минимума.

Осложнения, связанные со специфическими положениями больного, их диагностика и лечение также дискутируются в этом обзоре.

Данный обзор разделён на две части. Это первая часть, в которой обсуждаются проблемы, связанные с положением головы, шеи и тела, включающие положения на спине и на боку, специфичные для нейрохирургических операций. Вторая часть, где обсуждаются положения на животе и «сидячее положение», будет опубликована в следующем номере журнала.

Рисунки и таблицы к статье В.А. Хачатрян и соавторов

**Выраженность гидроцефалии при доброкачественных и злокачественных опухолях головного мозга у детей**



**Рис. 1.** Распределение пациентов детского возраста с ОГМ разной степени анаплазии в зависимости от выраженности гидроцефалии.

Таблица 1

**Выраженность гидроцефалии при опухолях супратенториальной и субтенториальной локализации у детей**

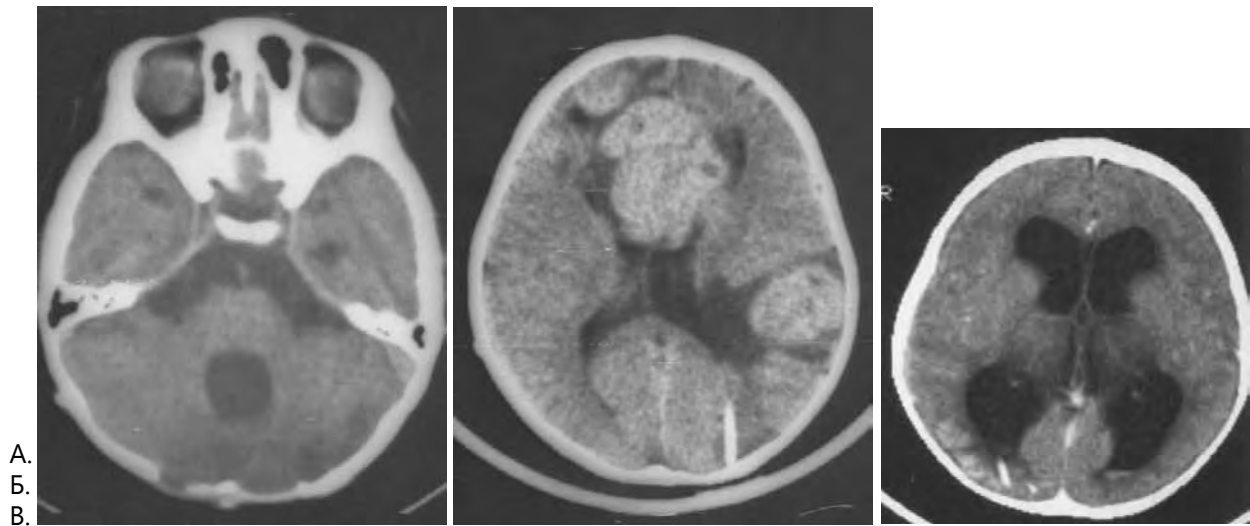
Выраженность гидроцефалия	Локализация новообразования				Итого	
	Супратенториальная		Субтенториальная			
	Абс.ч	%	Абс.ч	%	Абс.ч	%
Выраженная	33	14,4	196	85,6	229	100
Умеренно выраженная	25	43,8	32	56,2	57	100
Незначительно выраженная	24	53,3	21	46,7	45	100
Норма	27	71,0	11	29,0	38	100
Микровентрикулия	41	91,1	4	8,9	45	100
Всего	150	36,2	263	63,8	414	100

Таблица 2

**Динамика гидроцефального синдрома у детей после тотального, частичного и субтотального удаления злокачественных опухолей головного мозга\***

Степень удаления опухоли	Динамика гидроцефального синдрома				Итого	
	Регресс		Без динамики или прогрессирование			
	Абс. ч.	%	Абс. ч.	%	Абс. ч.	%
Тотальное	86	71,6%	34	28,4%	120	100%
Субтотальное	88	66,2%	45	33,8%	133	100%
Частичное	21	56,7%	16	43,3%	37	100%
Всего	195	67,2%	95	32,8%	290	100%

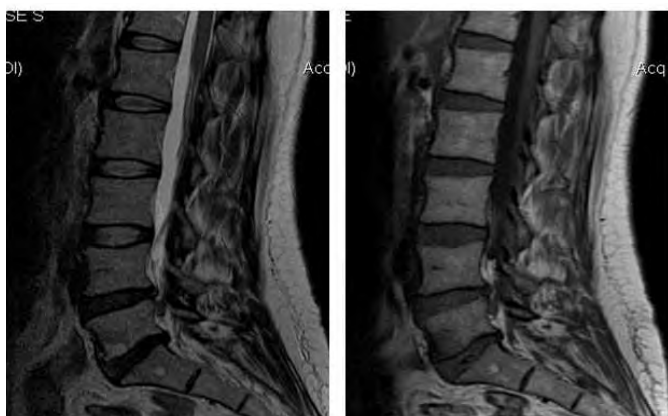\* - исключены наблюдения, при которых проводилась дополнительная коррекция гидроцефалии.



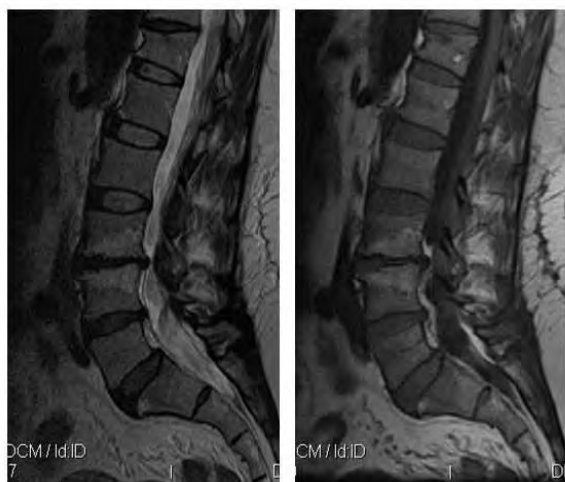А.  
Б.  
В.

**Рис.2.** Больной К., 6 лет. Диагноз: медуллобластома мозжечка и IV желудочка. А. КТ до удаления опухоли; Б. КТ через 3 мес. – рецидива опухоли нет, отмечается нарастание гидроцефалии, в связи с чем больному проведена ЛШО; В. КТ через 6 мес. – вторичные метастатические узлы в супратенториальных отделах мозга, в ЗЧЯ - опухоли нет.

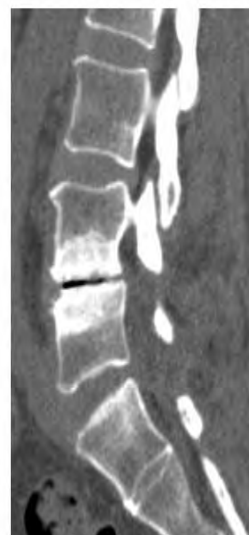Рисунки к статье Завьяловой и соавторов



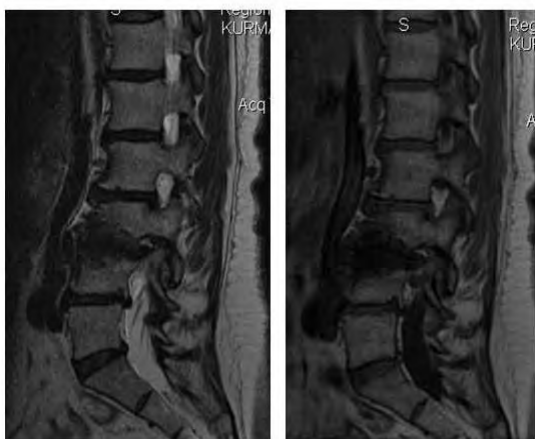**Рисунок 1.** МРТ. ДИ изменения в теле L4 позвонка по Modic тип I



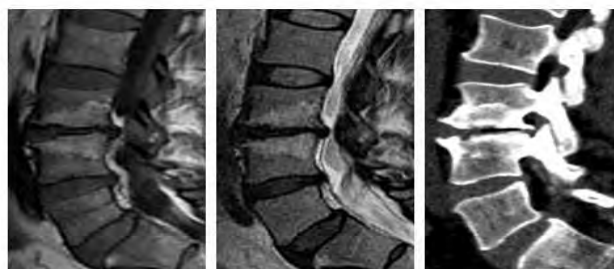
**Рисунок 2.** МРТ. ДИ изменения в телах L3 и L4 позвонков по Modic тип II



**Рисунок 4.** МСКТ. ДИ в диске L4-L5 с выраженным субхондральным склерозом в телах прилежащих к МПД позвонков.

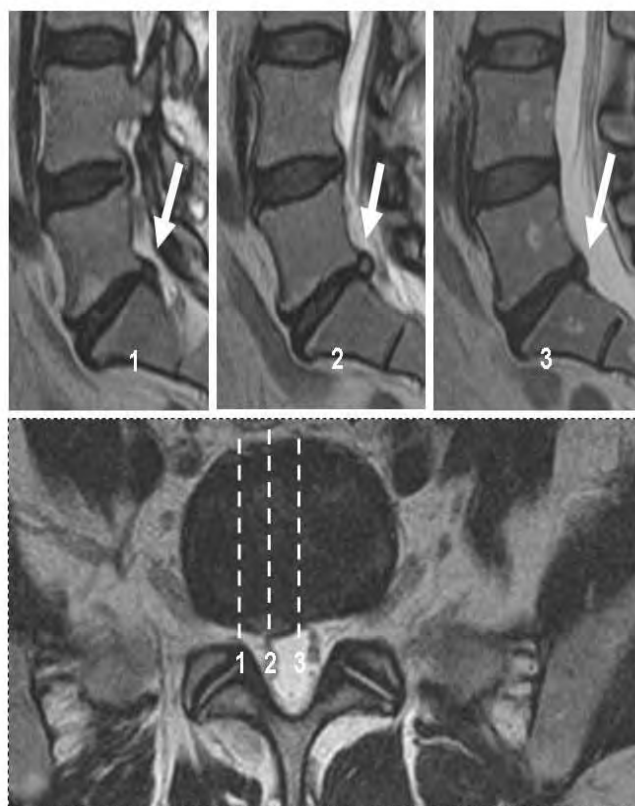


**Рисунок 3.** МРТ. ДИ изменения в телах L3 и L4 позвонков по Modic тип III

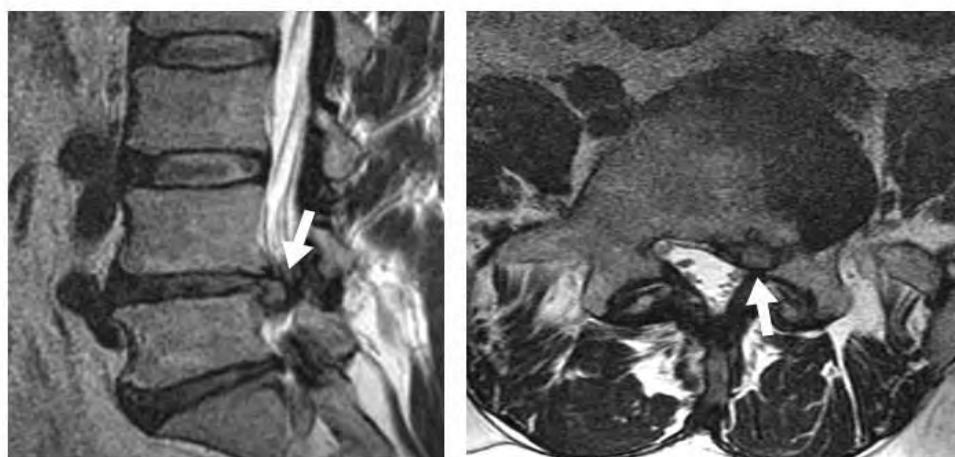


**Рисунок 5.** Изменения в субхондральных отделах тел L3-L4 позвонков. На T1ВИ (слева) и T2ВИ (посередине) видна жировая дегенерация костного мозга (изменения по Modic II). При МСКТ (справа) имеется уплотнение губчатого вещества по типу дискогенного остеосклероза.

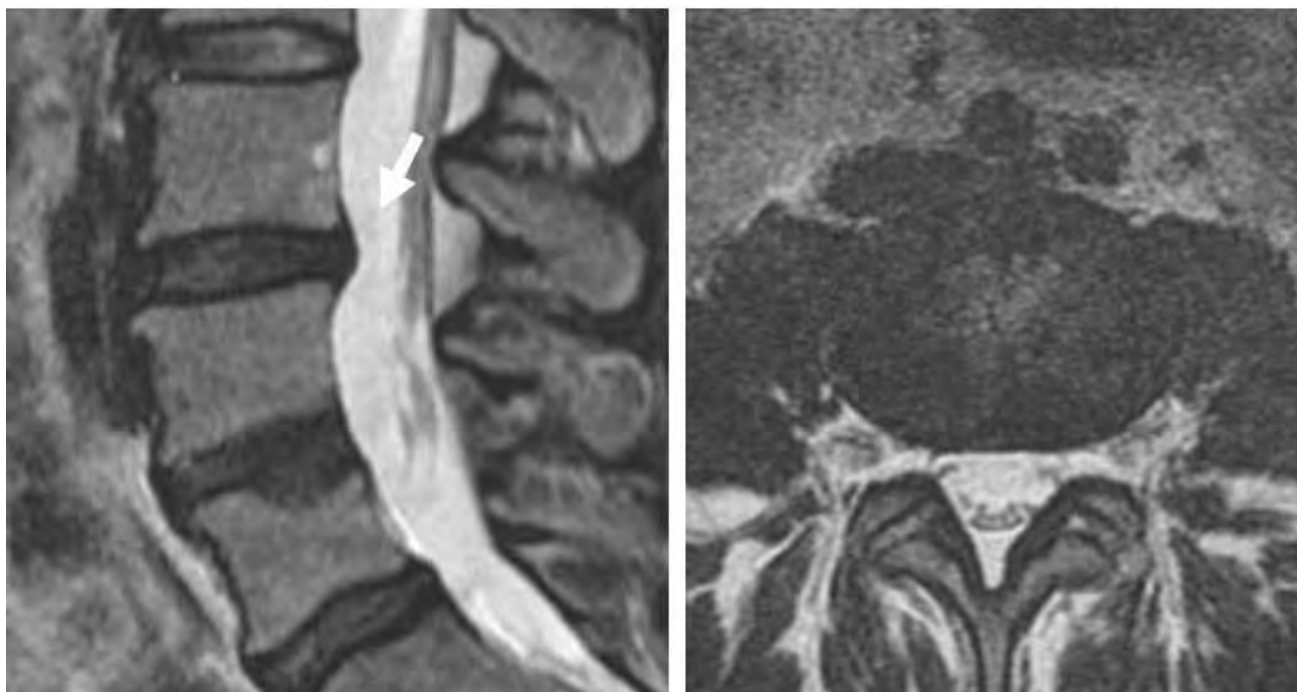
Рисунки к статье Завьяловой и соавторов



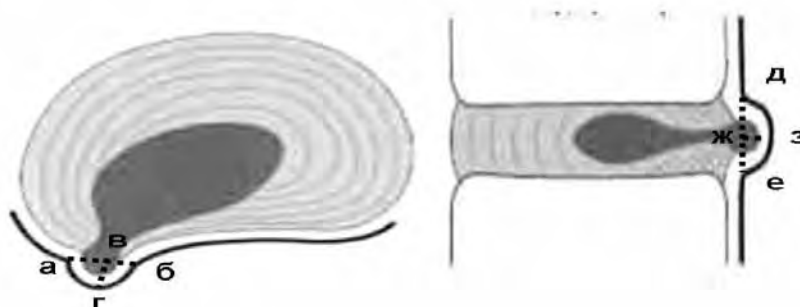
**Рисунок 1.** Протрузия диска L5-S1 видна на трех соседних сагиттальных T2ВИ (1,2,3). На аксиальной T2ВИ томограмме хорошо видно широкое основание протрузии, размер которого превышает степень выстояния заднего контура диска (штрих-пунктирные линии обозначают плоскость ориентации сагиттальных томограмм).



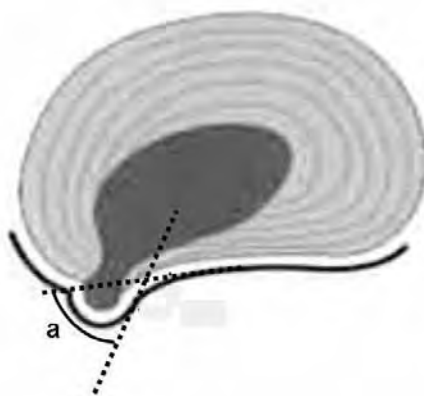
**Рисунок 2.** МРТ. Боковая грыжа диска L4-L5. На сагиттальных T2ВИ высота диска меньше, чем размер выпавшей части диска (стрелка). На аксиальных томограммах основание выпавшей части диска соизмеримо с глубиной выпячивания материала МПД (стрелка).



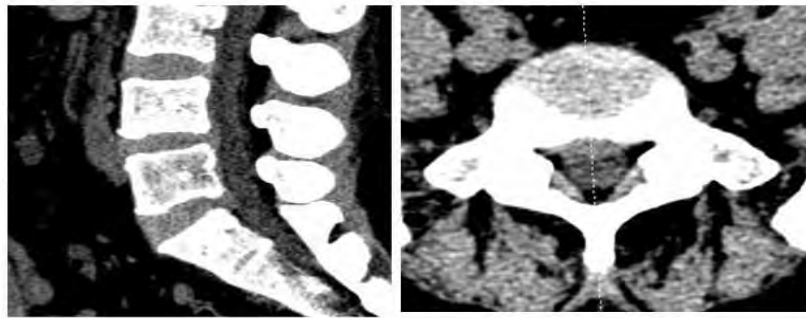
**Рисунок 3.** МРТ. Выпуклый диск L3-L4. На сагиттальных T2ВИ хорошо виден выпуклый задний контур диска, на аксиальных T2ВИ только небольшая сглаженность естественной вогнутости заднего контура.



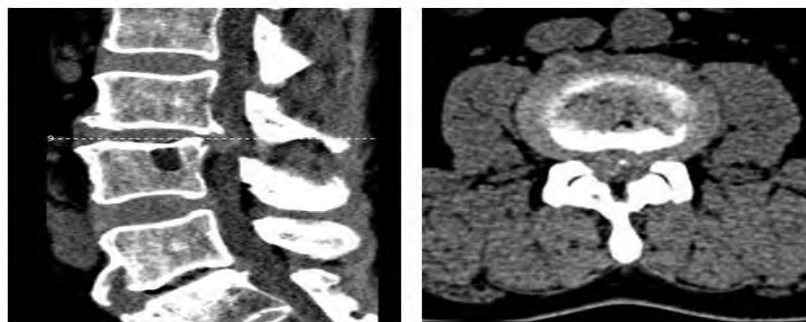
**Рисунок 4.** Слева схема измерений параметров выпавшей части МПД в аксиальной плоскости, где «а-б» - ширина основания, «в-г» - глубина выпячивания кзади. Справа схема измерений в сагиттальной плоскости: «д-е» высота МПД, «ж-з» - глубина выпячивания МПД в спинномозговой канал.



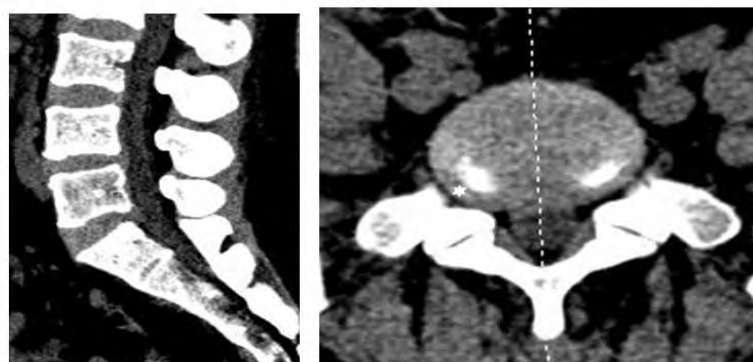
**Рисунок 5.** Измерение угла между выпавшей частью МПД и его задним краем (угол «а») - базальный выходной угол.



**Рисунок 5.** МСКТ. Протрузия диска L5-S1 в сагиттальной и аксиальной плоскости.

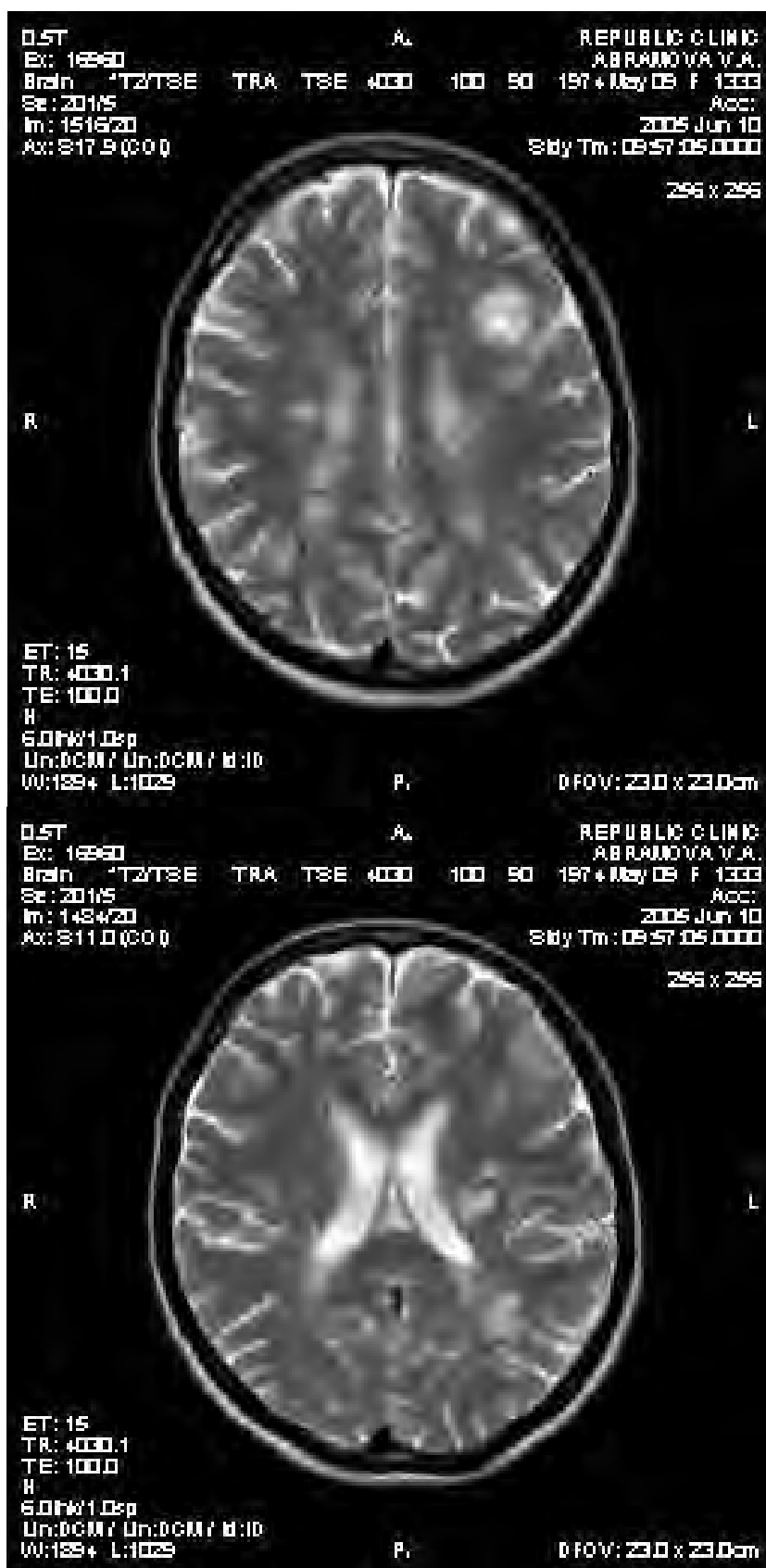

**Рисунок 6.** МСКТ. Хорошо видна грыжа (экструзия) диска L3-L4 на сагиттальной томограмме (слева). Грыжа МПД резко компримирует дуральный мешок, ее контуры хуже видны на аксиальной томограмме (справа).



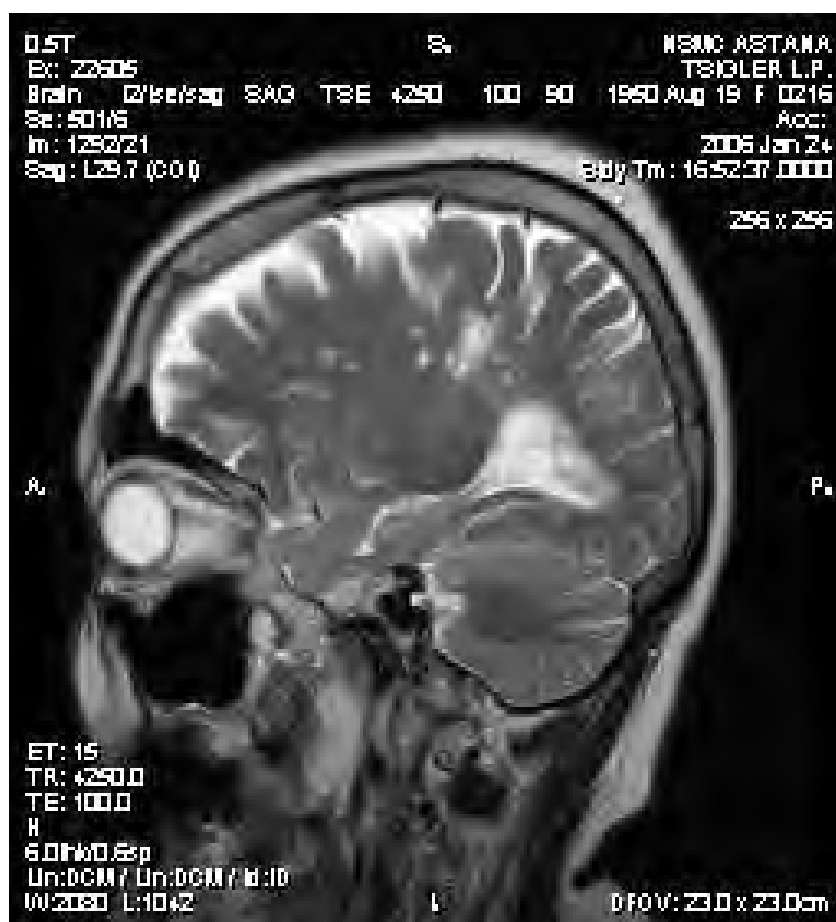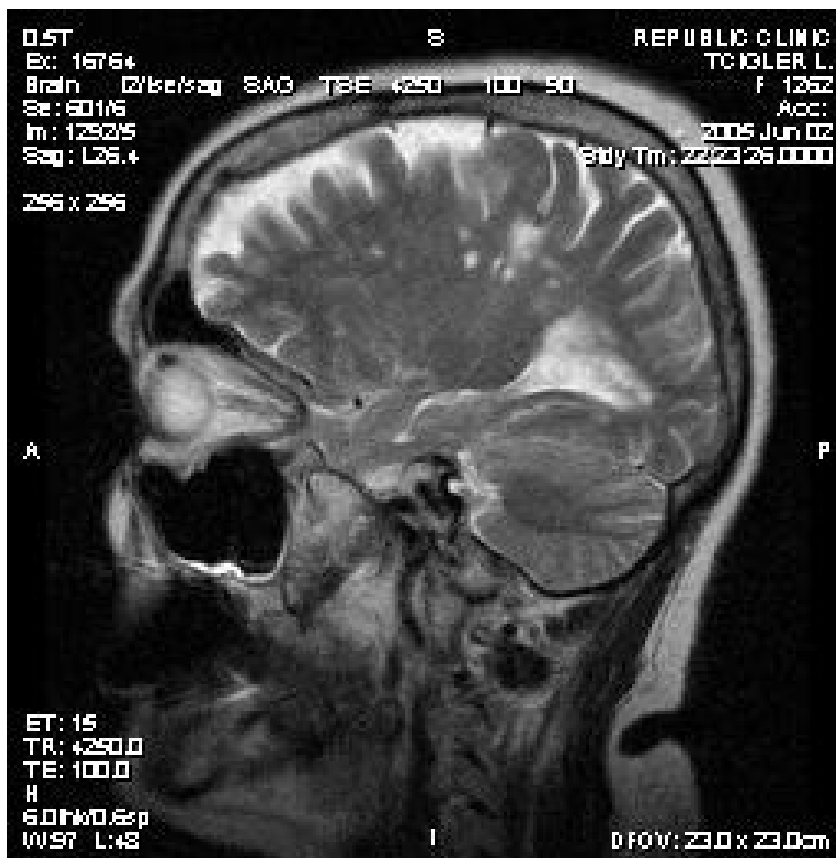
**Рисунок 7.** МСКТ. Циркулярная протрузия диска L4-L5 (выстояние диска за пределы ПМПД на 4 мм показано белой звездочкой).

Рисунки к статье Сыздыковой и соавторов



**Рисунки 1-2.** Пациентка А. на аксиальной МР –томограмме в режиме T2 определяется множественные очаги повышенного МР-сигнала, различной формы и размеров, перивентрикулярно у переднего рога левого бокового желудочка визуализируется участок кольцевидной формы, окруженный зоной перитуморального отека.

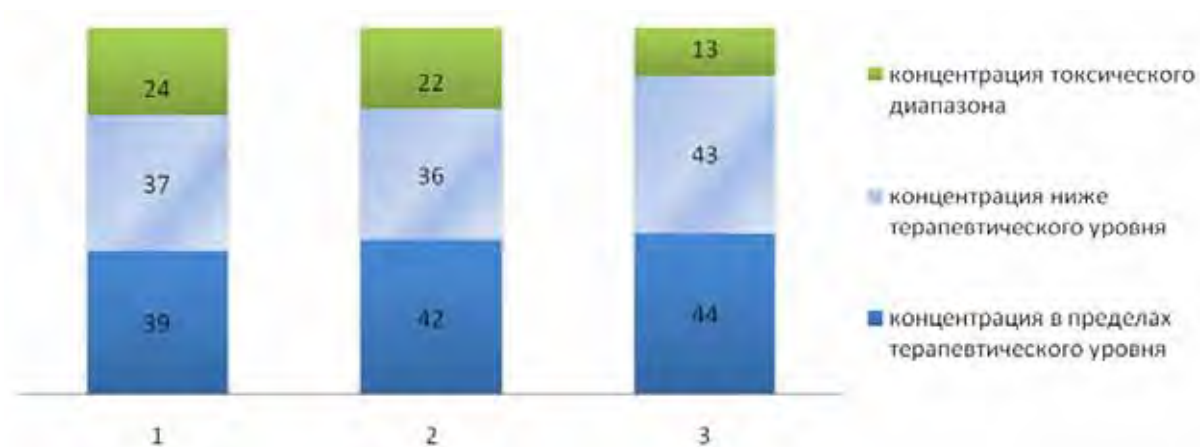




**Рисунки 3-4.** Больная Ц. в сагиттальной проекции на T2 режиме в теменных долях, в области мозолистого тела визуализируются множественные сгруппированные очаги повышенного МР сигнала с тенденцией к «слиянию».

Рисунки к статье Смирновой и соавторов

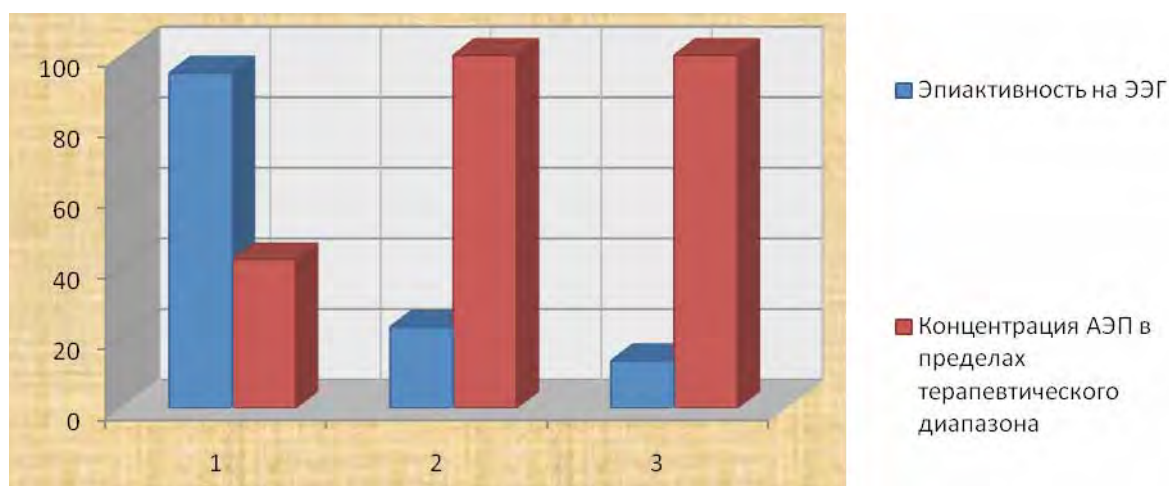
Рисунок №1:



1. Вальпроевая кислота
2. Карбамазепин
3. Фенобарбитал

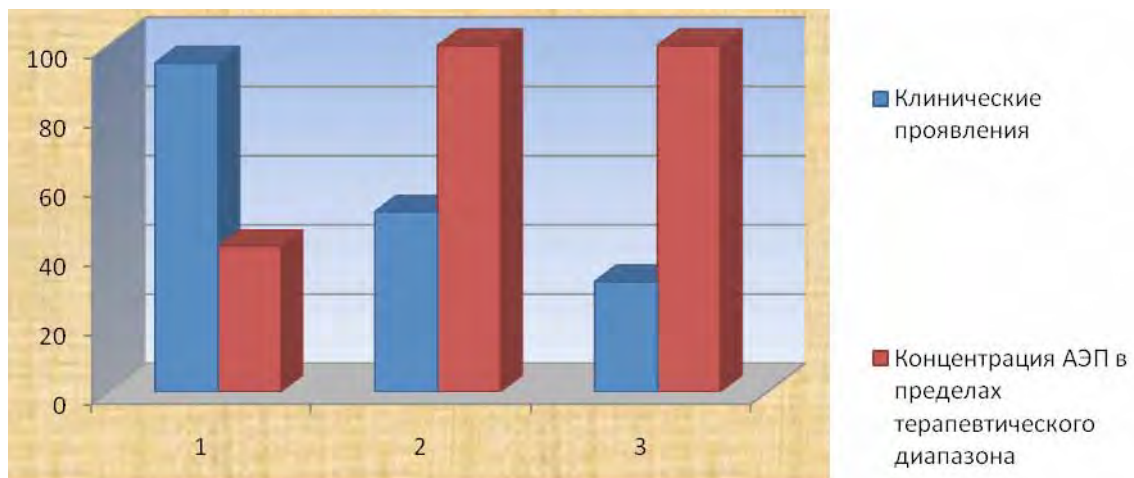
Рисунок №2 .

**Динамика эпилептической активности, регистрируемой на ЭЭГ, в зависимости от концентрации АЭП.**



1. при поступлении пациента,
2. после коррекции дозы антиконвульсанта,
3. после повторной коррекции лечения

Рисунок №3.

**Динамика клинических проявлений.**

1. при поступлении пациента,
2. после коррекции дозы антиконвульсанта,
3. после повторной коррекции лечения

Рисунок 4

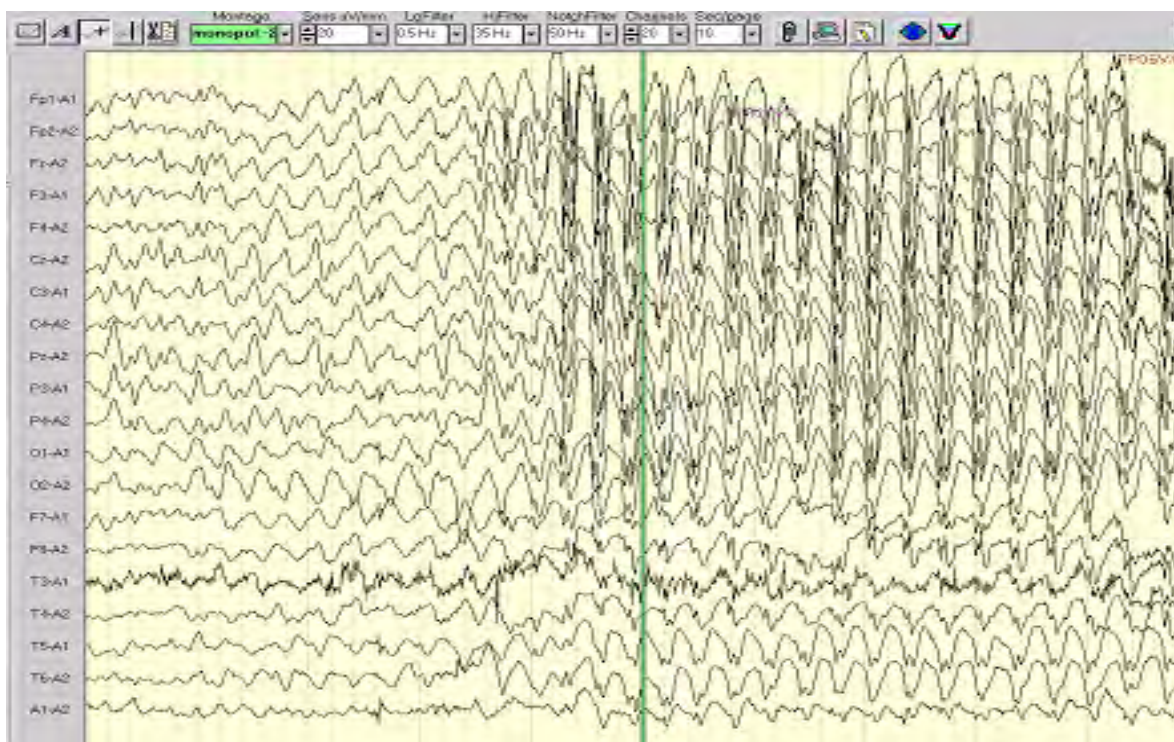


Рисунок №5 .

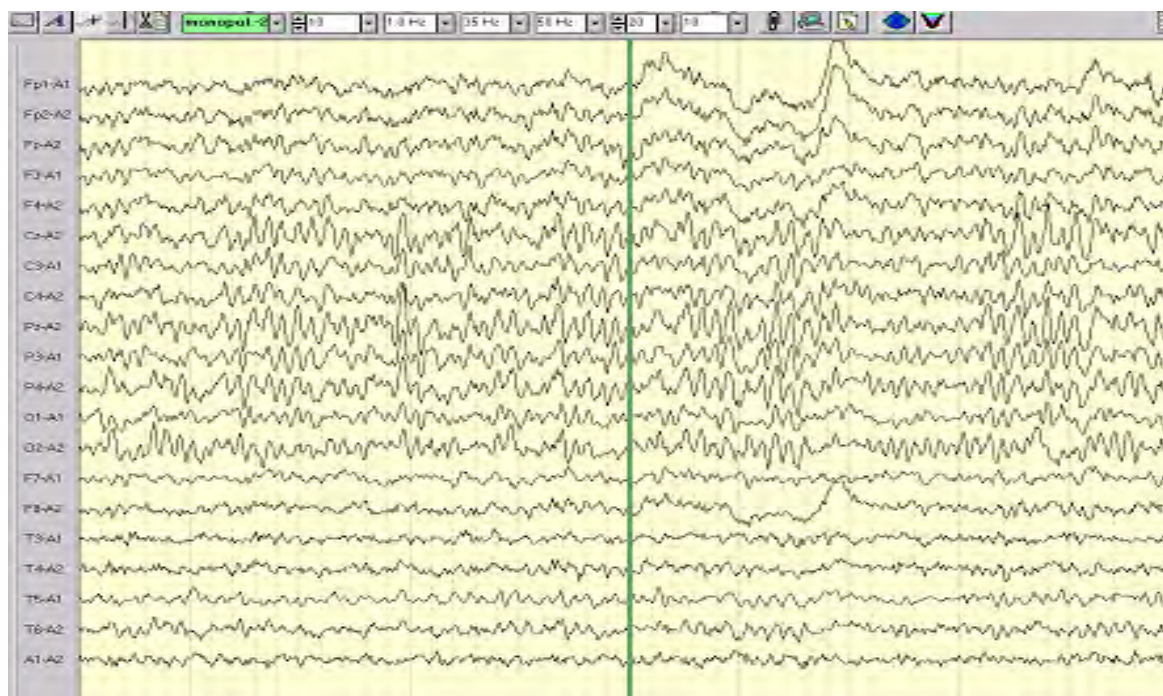


Рисунок №6

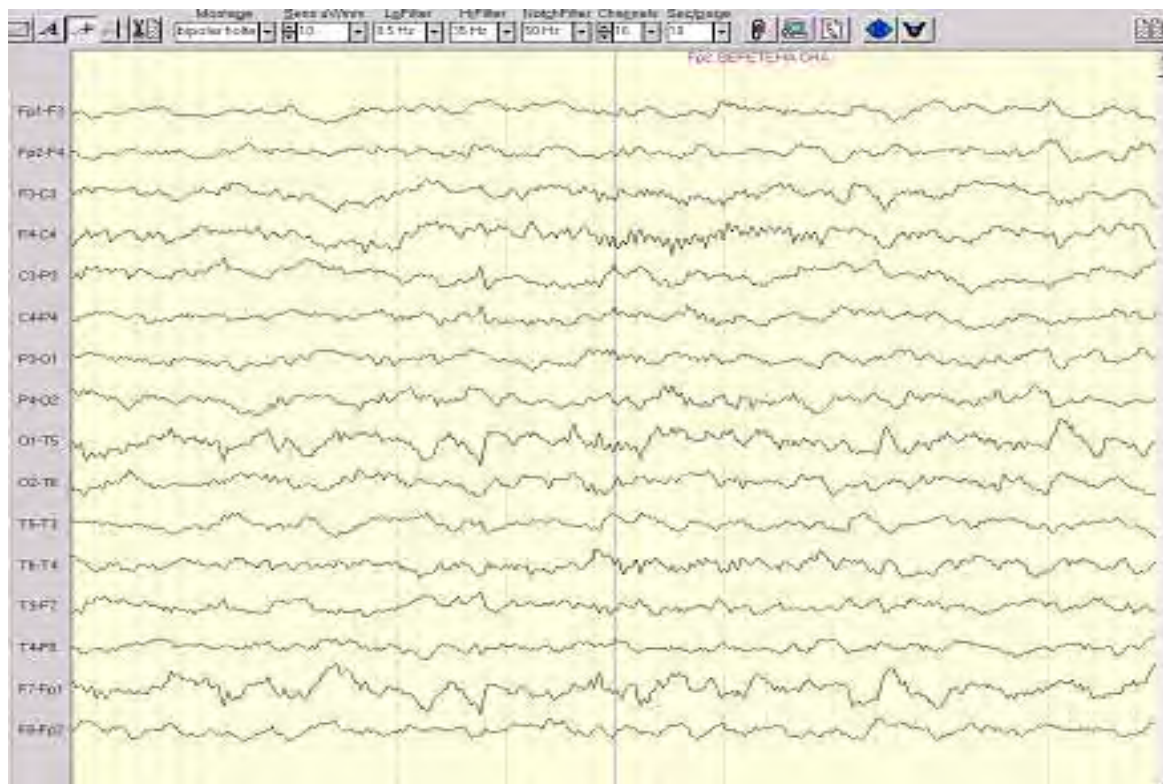


Рисунок №7:

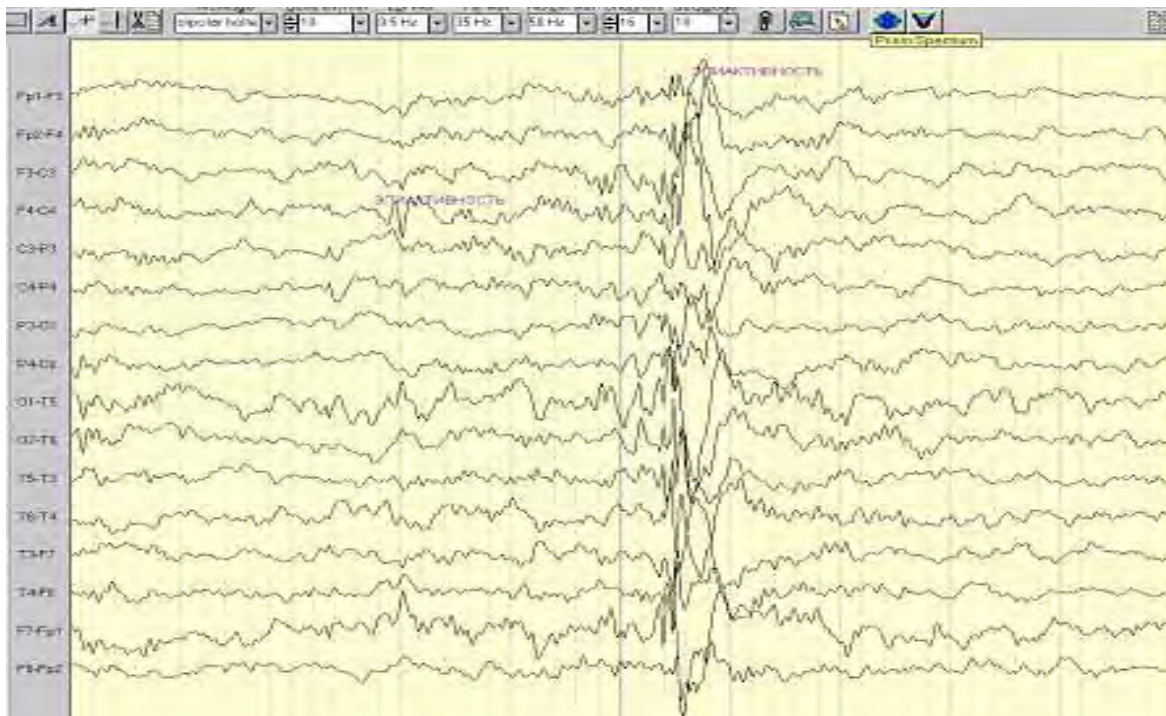


Рисунок №8:

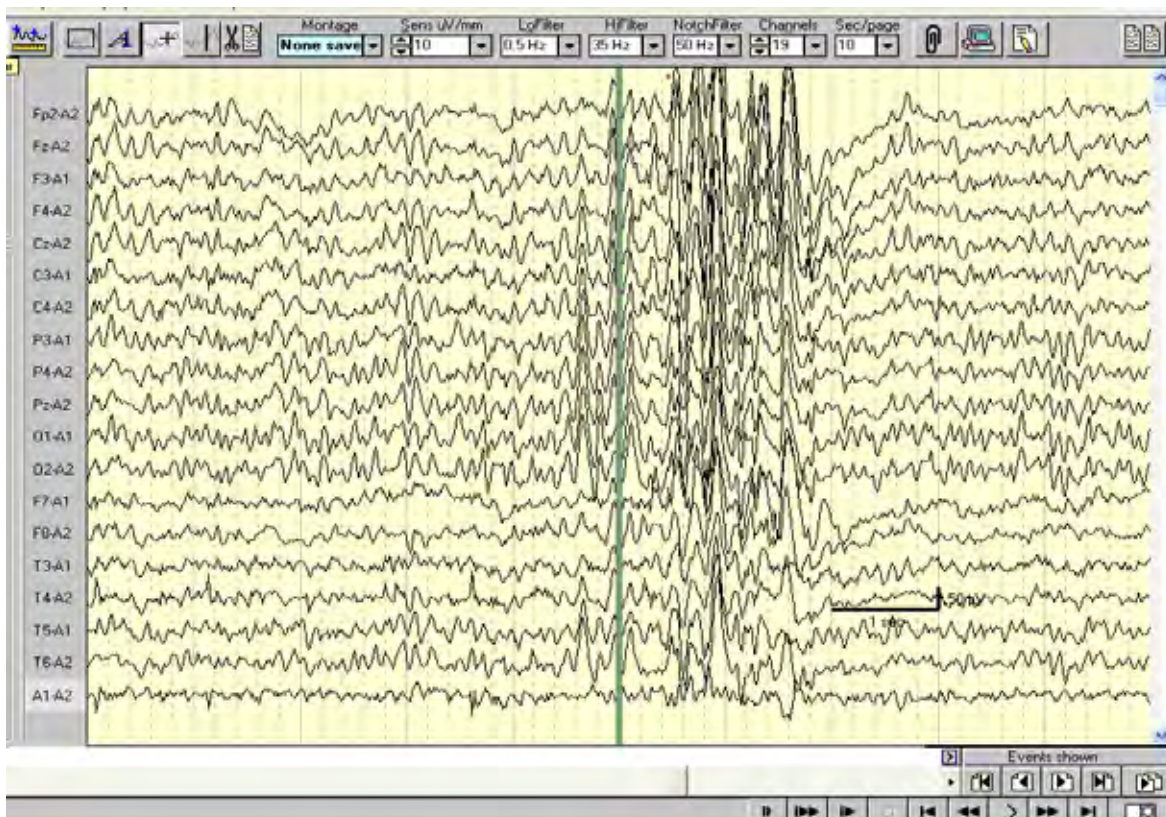
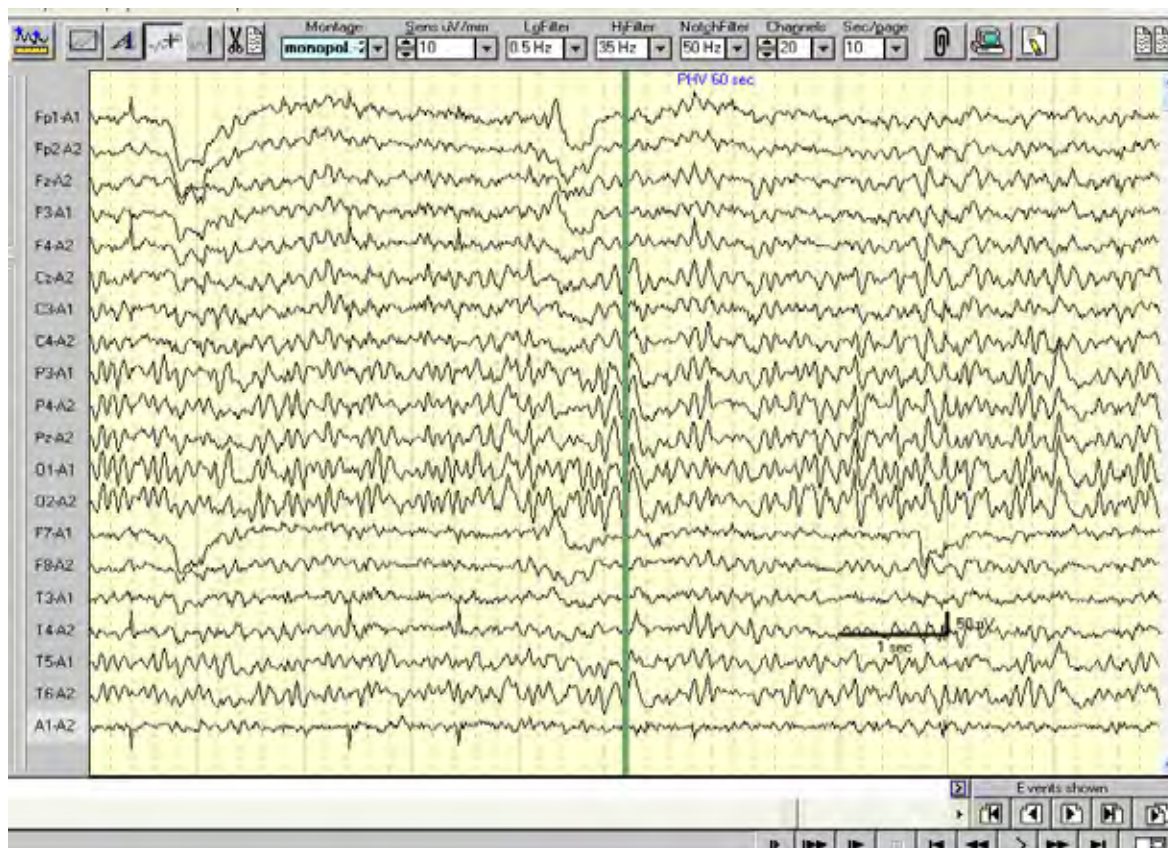


Рисунок №9:



## НОВОСТИ НАУКИ

### Нобелевская премия по физиологии и медицине 2009 года

Присуждена Элизабет Блэкберн, Кэрол Грейдер и Джеку Шостаку «за открытие того, как теломеры и фермент теломеразы защищают хромосомы». Механизм защиты хромосом от укорачивания при каждом делении был впервые предсказан в 1971 году Алексеем Матвеевичем Оловниковым; впоследствии его теоретические построения были подтверждены на практике экспериментаторами, которые и удостоились этой Нобелевской премии. Теломеры играют определенную роль в возрастных изменениях клеток и всего организма и в развитии злокачественных заболеваний. Дальнейшие исследования их динамики и принципов работы удлиняющего их фермента теломеразы могут помочь найти новые пути борьбы со старением и раком.

### Вживляемое противозепилептическое устройство проходит первые клинические испытания

Вживляемое противозепилептическое устройство от NeuroPace Inc в настоящее время тестируется в рандомизированном, двойном-слепом, плацебо-контролируемом исследовании приблизительно в 28 центрах США. Устройство разработано для обнаружения ненормальной электрической активности в головном мозге и доставке небольшого количества электрического возбуждения, для подавления эпилептической активности до того, как она проявится клинически. Устройство помещается между черепом и скальпом. Устройство связано с одним или двумя проводами с электродами, которые вживляются в пределах мозга или ложатся на поверхность мозга в области очага эпилептической активности. Устройство разработано для непрерывного контроля электрической активности головного мозга. После идентификации устройством характерных эпилептических разрядов, будет осуществлена доставка в очаг короткого и слабого электрического стимула с целью подавления эпилептического разряда. Этот тип лечения назван ответной стимуляцией, однако еще не известно, будет ли это работать для лечения эпилепсии.

### 3-D виртуальная визуализация мозга

Новая 3-D система визуализации была апробирована в Methodist Hospital в Хьюстоне, США. Система, названная «Пещерой Платона», проектирует 3-D изображения пациента на

экран, давая нейрохирургу стереоскопическую визуализацию анатомии.

“Эта технология позволяет собрать воедино данные от КТ, МРТ и ПЭТ и направить их в единый компьютер, для воспроизведения одного ясного и полного изображения,” сказал доктор E. Brian Butler, Зав. отделением радиационной онкологии и создатель “Пещеры Платона”.

### Найден ген, влияющий на склонность к добрым поступкам

Многие аспекты социального поведения у животных и людей регулируются нейропептидами окситоцином и вазопрессином. Израильские генетики обнаружили, что некоторые вариации в нуклеотидной последовательности гена *OXTR*, кодирующего рецептор окситоцина, напрямую связаны со склонностью людей совершать добрые поступки в ущерб личной выгоде. Открытие стало еще одним шагом в понимании наследственных основ альтруистического поведения.

### Утрата детской способности забывать свои страхи обратима

В процессе взросления у млекопитающих изменяется работа ряда структур головного мозга, в частности миндалевидного тела, расположенного в височной доле каждого полушария и играющего ключевую роль в возникновении и запоминании эмоций. Так, у детенышей мышей и крыс отмечена способность навсегда забывать испытанный ранее страх, если вызывавшее этот страх воздействие неоднократно повторяется без каких-либо неблагоприятных последствий, причем взрослые животные утрачивают эту способность. Опыты, проведенные в Базеле (Швейцария), показали, что утрата мышами «детской» способности забывать свои страхи связана с формированием вокруг некоторых групп нейронов миндалевидного тела упорядоченных сетей из протеогликанов. Инъекция в миндалевидное тело фермента, разрушающего эти сети, вновь приводит взрослых мышей в «детское» состояние, возвращая им способность навсегда забывать испытываемые страхи. Если в человеческом мозге регуляция страшных воспоминаний осуществляется сходным образом, в будущем подобные методы могут быть использованы в медицине для борьбы с патологическими страхами и другими патологиями нервной системы.

## ПОЗДРАВЛЕНИЯ

### АЛТЫН АДАМ – ЧЕЛОВЕК 2009 ГОДА

*В рамках проекта "Человек года" прошла юбилейная десятая церемония вручения почетных медалей "Выбор года" и статуэток "Алтын адам".*

*Проект "Человек года - Выбор года" имеет международный статус и проходит в СНГ в пяти странах: в Казахстане, Кыргызстане, Узбекистане, Украине и Беларуси. Проект был инициирован как общественный национальный и был с воодушевлением поддержан казахстанской общественностью, СМИ и международными организациями. Миссия и кредо проекта - гордый патриотизм и искренняя любовь к Родине. Премия "Алтын Адам" вручается бесплатно и не имеет денежного сопровождения, ее единственный эквивалент - уважение и признательность общества и народа Казахстана.*

*Поздравляем победителей!*

#### **Деятель науки года**

*Акшулаков Серик Куандыкович*

#### **Врач года**

*Дьяченко Николай Алексеевич*

*Комитетом по контролю в сфере образования и науки МОН РК присуждена ученая степень доктора медицинских наук заведующему отделением спинальной нейрохирургии и патологии периферической нервной системы АО РНЦНХ Керимбаеву Талгату Тынышбаевичу.*

*Поздравляем!*



## ПРИ НАПРАВЛЕНИИ СТАТЬИ В РЕДАКЦИЮ НЕОБХОДИМО СОБЛЮДАТЬ СЛЕДУЮЩИЕ ПРАВИЛА:

1. Статья должна иметь визу научного руководителя и сопроводительное письмо руководства учреждения в редакцию журнала.
2. Статья должна быть напечатана шрифтом Times New Roman, размером 12, через 1,5 интервал. Рукопись сдается в 1-м экземпляре на белой бумаге (формат А4 — 212x297 мм), все поля 20 мм, текст на одной стороне листа, номер страниц в нижнем правом углу. Обязательно присылать электронную версию статьи. Формат файла – Word (расширение \*.doc), носитель – см. п.10.
3. Объем оригинальных статей и лекций, включая таблицы, рисунки, список литературы и резюме не должен превышать 10 стр., обзорных статей – 15 стр. Отдельные сообщения и заметки не должны превышать 5 стр.
4. В начале 1 страницы последовательно указываются: 1) инициалы и фамилии авторов; 2) название статьи; 3) учреждение, из которого вышла работа; 4) город.
5. Оригинальная статья должна состоять из краткого введения, характеристики собственного материала и методик исследования, результатов и их обсуждения, выводов, указателя литературы. Библиографические ссылки в тексте статьи даются в квадратных скобках с номерами в соответствии со списком литературы.
6. Библиографический указатель работ приводится в конце статьи. Цитируемая литература должна быть представлена в открытом виде и напечатана на отдельном листе в соответствии с требованиями библиографии. Источники приводятся с указанием в алфавитном порядке фамилий и инициалов всех авторов, сначала отечественных, затем иностранных, полного названия статьи, названия источника, где напечатана статья, том, номер, страницы (от и до) или полное название книги, место и год издания. Фамилии иностранных авторов, название и выходные данные их работ даются в оригинальной транскрипции. Каждый источник приводится с новой строки.
7. Статья должна быть подписана всеми авторами с указанием фамилии, имени и отчества автора, с которым редколлегия может вести переписку, его телефона и адреса с почтовым индексом, электронного адреса.
8. Статья должна быть тщательно выверена автором. Сокращение слов, имен, названий (кроме общепринятых сокращений мер, физических, химических и математических величин и терминов) не допускается. Сокращения слов, терминов расшифровываются при первом упоминании в тексте. В статьях следует использовать систему СИ.
9. Графики, рисунки и диаграммы должны быть четкими, фотографии – контрастными. Размер рисунков – не менее 9x12 см. Рисунки вкладываются в конверт, на котором указывается фамилия автора и название статьи. Каждый рисунок присылать в двух экземплярах. На 1-м экземпляре на обороте мягким карандашом ставятся фамилия автора, номер и название рисунка, а также обозначается верх и низ рисунка, 2-й экземпляр не подписывается. Место, где в тексте должен быть помещен рисунок или таблица, следует отметить квадратом в левом поле; в квадрате ставится номер рисунка или таблицы.
10. Требования к рисункам, представленным на магнитных носителях.  
Платформа (компьютер) – IBM PC или совместимый. Формат файла рисунка – TIFF (расширение \*.tif). Программы, в которых выполнен рисунок – CorelDRAW 7,8 и 9, FreeHand 8 и 9. Режим – bitmap (битовая карта – черно-белое изображение без полутонов). Разрешение – 600 dpi (для черно-белых и штриховых рисунков), не менее 300 dpi (для цветных изображений, фотографий и рисунков с серыми элементами). Цветовая модель – CMYK (для цветного изображения) или GRAYSCALE (для черно-белого полутонового изображения). Не использовать цвета PANTONE. Ширина рисунка – не более 180 мм. Высота рисунка – не более 230 мм. (с учетом запаса на подрисуночную подпись). Размер шрифта подписей на рисунке – не менее 7pt (7 пунктов). Использование сжатия "LZW" недопустимо. Носители – дискеты 3,5 (1,44 Mb), ZIP 100 Mb, CD-ROM, CD-R, CD-RW.
11. К каждой статье прилагается резюме на казахском, русском и английском языках объемом не более ½ страницы (15 строк), напечатанное на отдельном листе. Резюме на русском языке (если статья на русском) помещается перед текстом, а на казахском и английском – в конце текста статьи. Соответственно резюме на казахском помещается в начале статьи на казахском, а на русском и английском – в конце текста статьи. Каждое резюме должно содержать название, фамилии авторов и ключевые слова (от 3 до 6 слов).
12. Редакция оставляет за собой право не публиковать, не рецензировать и не возвращать авторам статьи, оформленные с нарушением вышеназванных правил. Всю ответственность за приведенные в статьях дозы лекарств, формулы, цифровые показатели несут авторы публикаций. Редакция также оставляет за собой право сокращать и редактировать статьи и иллюстративный материал. Все статьи рецензируются.
13. Публикации платные.
14. Направление в редакцию работ, опубликованных в других изданиях или посланных в другие редакции, не допускается.
15. Просьба к авторам придерживаться международных правил построения публикаций и резюме к ним.

### Статьи следует направлять по адресу:

010000, г. Астана, Левый берег реки Ишим,  
пр-т. Туран 34/1, Республиканский научный центр  
нейрохирургии, Редакция журнала  
«Нейрохирургия и неврология Казахстана»,  
Тел/факс: (7172) 51-15-94, моб. +7 701 359 49 72,  
e-mail: nsnkz@gmail.com