

ISSN 1813-3908

# Журнал "НЕЙРОХИРУРГИЯ И НЕВРОЛОГИЯ КАЗАХСТАНА"

№ 2 (31), 2013 год



[www.neuroclinic.kz](http://www.neuroclinic.kz)

«ҚАЗАҚСТАН НЕЙРОХИРУРГИЯ  
ЖӘНЕ НЕВРОЛОГИЯ» ЖУРНАЛЫ

ЖУРНАЛ «НЕЙРОХИРУРГИЯ  
И НЕВРОЛОГИЯ КАЗАХСТАНА»

JOURNAL «NEUROSURGERY AND  
NEUROLOGY OF KAZAKHSTAN»

№2 (31), 2013

Научно-практический журнал  
выходит 4 раза в год

Журнал издается с 2004 года

**Адрес редакции:**

г.Астана, пр-т Туран 34/1,  
АО РНЦНХ, 010000  
Тел/факс: (7172) 51-15-94  
E-mail: nsnkkz@gmail.com  
www.neuroclinic.kz

Свидетельство о постановке на  
учет в Министерстве культуры и  
информации РК  
№ 10442-Ж от 30.10.09 г.

**Учредитель журнала:**

АО «Республиканский научный  
центр нейрохирургии».  
Журнал находится под  
управлением «Казахской  
Ассоциации Нейрохирургов».

Зак. №3689/1. Тираж 300 экз.

Журнал входит в перечень  
изданий рекомендованных  
комитетом по контролю в  
сфере образования и науки  
МОН РК.

Сверстано и отпечатано в  
типографии «Жарқын Ко»,  
г.Астана, пр.Абая, 57/1,  
тел.:+7(7172) 21 50 86  
e-mail:info@zharkyn.kz  
www.zharkyn.kz



The Kazakh Association of Neurosurgeons



<b>Главный редактор</b>	С.К. Акшулаков
<b>Зам. главного редактора</b>	А.С. Жусупова
<b>Секретариат</b>	Е.Т.Махамбетов – ответственный секретарь, Ч.С.Шашкин, Н.Т.Алдиярова
<b>Технический редактор</b>	З.К. Шаймерденова
<b>Редакционная коллегия:</b>	В.Г. Алейников, С.Д. Карибай, Т.Т. Керимбаев, М.Р. Рабандияров, Н.А. Рыскельдиев, А.М. Садыков, Т.Т. Пазылбеков, А.З. Нурпеисов.

**Редакционный совет:**

М.Г. Абдрахманова, Ж.А. Арзыкулов, Р.Ж. Ауэзова,  
Б.Б. Байжигитов, М.Ю. Бирючков,  
Е.К. Дюсембеков, С.С. Ибатова, С.У. Каменова,  
Н.С. Кайшибаев, М.М. Лепесова, А.С. Мустафаева,  
Х.А. Мустафин, К.Б.Нургалиев, Е.С. Нургужаев,  
Т.С. Нургожин, С.В. Савинов, Д.К. Тельтаев,  
Н.И. Турсынов, А.Р. Халимов, А.В. Чемерис, А.Т. Шарман,  
Г.Н. Авакян (Россия), Б.Г. Гафуров (Узбекистан),  
Б.Д. Дюшеев (Кыргызстан), Г.М. Кариев (Узбекистан),  
А.Д. Кравчук (Россия), В.А. Лазарев (Россия),  
Л.Б. Лихтерман (Россия), М.М. Мамытов (Кыргызстан),  
А.М. Мурзалиев (Кыргызстан), А.А. Потапов (Россия),  
А.К. Сариев (Россия), К. Славин (Россия),  
В.А. Хачатрян (Россия), Г.Г. Шагинян (Россия),  
М. Aruzzo (США), Е. Cesnulis (Швейцария),  
F. Acar (Турция), S.Maimon (Израиль),  
К.Н. Mauritz (Германия), Н.М. Mehdorn (Германия),  
I. Melamed (Израиль), N. Tribolet (Швейцария),  
V. Zelman (США), A. Zlotnik (Израиль), Y. Kato (Япония).

## СОДЕРЖАНИЕ

<b>ОРИГИНАЛЬНЫЕ СТАТЬИ .....</b>	<b>3</b>
<i>Mustafaeva A. S.</i> <b>CLINICAL AND PATHOGENETIC ASPECTS OF CHANGES IN VEGETATIVE IMBALANCE RECOVERY IN THE ACUTE SEVERE TRAUMATIC BRAIN INJURY .....</b>	<b>3</b>
<i>Адильбеков Е.Б.</i> <b>ДИНАМИКА ЗАБОЛЕВАЕМОСТИ ЗЛОКАЧЕСТВЕННЫМИ ОПУХОЛЯМИ ЦЕНТРАЛЬНОЙ НЕРВНОЙ СИСТЕМЫ В ЭКОЛОГИЧЕСКИХ ЗОНАХ КАЗАХСТАНА.....</b>	<b>9</b>
<i>Мустафаев Б.С.</i> <b>ИЗМЕНЕНИЯ АУТОРЕГУЛЯЦИИ МОЗГОВОГО КРОВотоКА В ОСТРОМ ПЕРИОДЕ ЧЕРЕПНО-МОЗГОВОЙ ТРАВМЫ .....</b>	<b>12</b>
<i>Дюсембеков Е.К.</i> <b>КЛИНИКО-ЭПИДЕМИОЛОГИЧЕСКИЕ ХАРАКТЕРИСТИКИ ОПЕРАЦИЙ И РАННЕГО ПОСЛЕОПЕРАЦИОННОГО ПЕРИОДА ПРИ ЗЛОКАЧЕСТВЕННЫХ НОВООБРАЗОВАНИЯХ ГОЛОВНОГО МОЗГА.....</b>	<b>18</b>
<i>Керимбаев Т.Т., Алейников В.Г., Урунбаев Е.А., Кисаев Е.В., Ерижелбеков Б.С.</i> <b>ОПЫТ ПРИМЕНЕНИЯ БАЛОННОЙ КИФОПЛАСТИКИ ПРИ ТРАВМАТИЧЕСКОМ ПЕРЕЛОМЕ ПОЗВОНОЧНИКА .....</b>	<b>22</b>
<i>Садыков А.М., Корабаев Р.С.</i> <b>НЕОТЛОЖНАЯ ПОМОЩЬ НА ДОГОСПИТАЛЬНОМ ЭТАПЕ ПОСТРАДАВШИМ С ТЯЖЕЛОЙ ЧЕРЕПНО-МОЗГОВОЙ ТРАВМОЙ .....</b>	<b>28</b>
<b>ЛИТЕРАТУРНЫЙ ОБЗОР .....</b>	<b>32</b>
<i>Рыскельдиев Н.А., Молдабеков А.Е.</i> <b>КРАНИОТОМИЯ НЕГІЗДЕРІ.....</b>	<b>32</b>
<b>НОВОСТИ НАУКИ .....</b>	<b>37</b>

## ОРИГИНАЛЬНЫЕ СТАТЬИ

UDC 615.831.6:616.831-001

A. S. Mustafaeva

### CLINICAL AND PATHOGENETIC ASPECTS OF CHANGES IN VEGETATIVE IMBALANCE RECOVERY IN THE ACUTE SEVERE TRAUMATIC BRAIN INJURY

*Russian scientific-research neurosurgery institute named after Prof. A. L. Polenov, Rosmedtechnologies, St. Petersburg  
JSC «Republican Research Centre for Neurosurgery», Astana*

*The key issues of adaptive compensatory responses of body in severe traumatic brain injury are reported. The analysis of relation between changes in vegetative tonus and dynamics of recovery of impaired neurologic functions in the patients with acute period of severe TBI was carried out. The experience of photochromic therapy using narrow-band LED radiation with a wavelength of  $540 \pm 20$  nm in the complex rehabilitation treatment of patients with acute period of severe traumatic brain injury is represented. The analysis of outcomes of traumatic brain injury in patients of treatment and control groups was carried out. The more pronounced dynamics of recovery of neurovegetative status is observed in patients of treatment group compared with control group.*

**Key words:** *severe traumatic brain injury, early rehabilitation, photochromic therapy, quality of life, outcomes of traumatic brain injury*

#### Introduction

Traumatic injuries of the central nervous system (CNS), accounting for up to 30-40% of the total injuries, are a topical problem not only in medicine, but also in any social system as a whole [6, 17, 22]. Severe traumatic brain injury (TBI) accounts for 20% of the total number of cases of TBI, the mortality caused by it remains at a high level despite the fact that a significant number of survived patients remain at different levels of disability, which gives rise to the urgency of the issue of rehabilitation of patients with severe TBI [1, 4].

In severe brain injuries, a deterioration of the system adaptive compensatory reactions at central and peripheral levels takes place [2, 3, 20, 26]. An important role in the functional outcomes of traumatic brain injuries belongs to the rate of stress of adaptation mechanisms (stress, eustress, and distress) [2, 26]. Discovered in 1960, the Selye adaptation syndrome reflects the somatic vegetative reaction of the body, caused by the descending hypothalamic-pituitary-adrenal influences [29, 30].

The issues of interaction of different functional systems in the dynamics of acute traumatic brain injury, functions of disorders of cerebral homeostasis of the vegetative imbalance, and hemodynamic disorders are not adequately covered in the domestic and foreign literature. The prevalence of particular vegetative disorders both in the direction of sympathicotonia (diencephalic-catastatic reactions) and in parasympathicotonia (diencephalic-areactive syndrome) is a form of deadaptation [3, 20, 26, 32]. The studies of a number of scientists found that in the severe cerebral affections the dynamics of recovery of vegetative tonus has undulating course and different time rhythm [29, 30]. However, at the same time, issues of the relation between changes in vegetative tonus and dynamics of recovery of impaired neurologic functions are still poorly studied to date.

Reports of a number of authors in the field of neurointensive-care medicine showed sanogenetic role of arterial blood pressure (ABP) in the regulation of

cerebral blood flow in response to ischemia in acute TBI and stroke [33, 35, 37]. According to the literature, the mechanism of formation of arterial hypertension in stress is caused by the hormones released by adrenal glands (adrenaline and hydrocortisone), which have an opposite effect on the reticular formation of the midbrain [29, 35]. Many studies focus on the need for antihypertensive therapy in peracute and acute brain injury [13, 20]. At the same time, the analysis of world literature revealed data about the risk of increase of focal neurological symptoms on application of antihypertensive therapy in peracute stroke [6, 19, 21]. However, in the world literature there is a lack of publications about the role and prediction of mean arterial pressure (MAP) in the peracute brain accidents. It is recognized that maintaining MAP within 90-110 mmHg allows to provide full cerebral perfusion ratio in the injured brain, and leads, as a consequence, to a favorable functional outcomes of the disease [32, 33, 35].

The main tasks of early rehabilitation of patients with severe TBI are creating conditions for a favorable course of compensatory recovery processes in the brain, providing anti-inflammatory, absorbing action in the area of localization of traumatic site, improvement of metabolism and cerebral blood supply, stress response management, providing sedative and tranquilizing effect on the central nervous system, recovering functional neurodynamic relations and impaired functions, prevention and treatment of complications of respiratory and cardiovascular systems, prevention of bedsores and contractures of paretic extremities [4, 7.8, 11, 38].

Thus, despite the fact that in recent years, many works were devoted to the study of adaptive capabilities of the body in traumatic cerebral affections, the problem of dynamics of formation of adaptive compensatory reactions in the represented patient population is not adequately revealed. Thus, further study of the adaptive and compensatory mechanisms in patients with peracute and acute TBI remains relevant question today.

## Objective of the study

Study of possibility of application of narrow-band LED radiation with a wavelength of  $540 \pm 20$  nm in the early rehabilitation of patients after severe TBI with a further comparative analysis of treatment outcomes and quality of life of patients of this nosology.

## Materials and methods

100 patients with severe TBI, underwent medical treatment in the neurosurgery department of the hospital of St. Elizabeth in St. Petersburg, were surveyed. A treatment group of 55 (55%) patients who received early rehabilitation treatment combined with the photochromic therapy using narrow-band LED radiation with a wavelength of  $540 \pm 20$  nm, and a control group of 45 (45%) patients who received only basic remedial treatment were identified by the method of randomization.

Neurological study included quantitative assessment of disorders of the level of consciousness on the Glasgow coma scale (GCS), assessment of the vegetative status on Kérdö index, the data of diagnostic neurosurgery complex (computer-aided and magnetic resonance imaging), and the data of biochemical analysis of blood. The assessment of TBI outcomes was conducted on the scale of life activity imbalance of Rapoport and on the Glasgow outcomes scale.

Along with traditional drug therapy, patients in the treatment group, received photochromic therapy (PCT) using narrow-band LED radiation with a wavelength of  $540 \pm 20$  nm (green spectrum). The condition to conduct PCT was the stability of functions of life-supporting organs. The presence of tracheostomy, tube feeding, and urinary catheterization is allowable.

The "Spektr LC-02" device, consisting of a power supply and control unit and LED matrix with green emission type 1 was used to conduct photochromic therapy. Radiation parameters of LED matrix: radiation power - 3.2 mW, power density - 0.5 mW/cm<sup>2</sup>, wavelength -  $540 \pm 20$  nm. Radiation dosage - 0.6 J/cm<sup>2</sup>, total exposure time - 20 minutes.

Radiation treatment was applied on the "collar" zone using contact-instable technique for 10 min and transorbital on both sides for 5 minutes using the contact-fixed technique with total exposure time of 20 minutes. The continuous mode was used, intensity of radiation - 100%. Course of treatment consisted of 10 procedures, which were carried out daily. In case of deterioration of the patient's condition, associated with the progression of meningocephalitis, encephalopathy, pneumonia, gastrointestinal bleeding, and hemorrhagic pyelonephritis, treatment was interrupted and resumed only after stabilization of functions of life-supporting organs.

At the end of the course of treatment of 10 procedures, a comprehensive study, evaluating the efficacy of rehabilitation physiotherapeutic treatment was repeated. The statistical analysis of findings was carried out using standard method of processing of scientific research.

## Results and discussion

The structure of the treatment group included 46 men (83.6%), and 9 women (16.4%). Age of the injured

patients ranged from 19 to 80 years (median age -  $45.2 \pm 1.5$  years). The mean age in the control group was  $43.2 \pm 1.5$ . The control group consisted of 34 (75.5%) men, and 11 (24.5%) women. The majority of patients 40 (72.7%) - in the treatment group and 39 (86.5%) - in the control group were taken to the admission department of the hospital and admitted in the neurosurgery department within 1-6 hours after injury, which allowed to provide timely specialized medical care. Later times of admission were associated with either a late appealability of relatives of injured patients due to the fact that severe TBI in injured patients took place against the background of alcoholic intoxication, which makes difficult the contact with injured, or were caused by the late discovery of patients due to the absence of caregivers.

Distribution of injured patients in the treatment group and control group on the Glasgow Coma Scale (GCS) is presented in Table 1.

Table 1

### Distribution of injured patients in the treatment group and control group on the Glasgow Coma Scale (GCS)

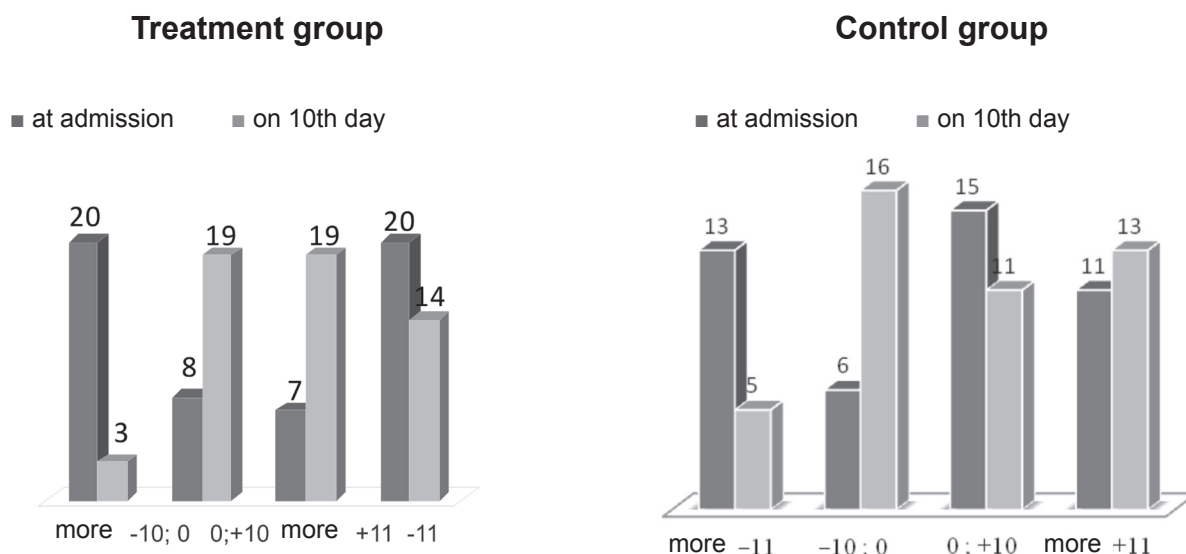
Score	Treatment group		Control group	
	Absolute number	%	Absolute number	%
13 – 14	9	16,4	7	15,6
10 – 12	14	25,5	10	22,2
8 – 9	12	21,8	10	22,2
6 – 7	12	21,8	10	22,2
5 – 4	8	14,5	8	17,8

In order to assess the dynamics of the neurovegetative status of injured patients a Kérdö vegetation index (VIC), which characterizes the ratio of diastolic blood pressure (DBP) to the heart rate (HR) was used, the index is calculated by the formula:  $KVI = (1 - DBP/HR) \times 100$ .

In the patients of treatment group at admission, normal values of VIC (from -10 to +10) were found in 15 (27.2%) observations, the prevalence of sympathetic ( $KVI > +10$ ) and parasympathetic ( $KVI < -10$ ) tonus took place in 20 (36.4%) and 20 (36.4%) cases, respectively. In dynamics (after conducted PCT sessions) normal values of KVI were observed in 38 (69%) patients, the prevalence of sympathetic tonus was registered in 14 (25.5%) patients, and parasympathetic tonus in 3 patients (5.5%).

In patients in the control group on 1st day, normal values of KVI (-10 to +10) were observed in 21 patients (46.7%), the prevalence of sympathetic tonus was registered in 11 patients (24.4%), the prevalence of the parasympathetic tonus - in 13 patients (28.9%). In observation over time of patients in the control group, the normalization of findings was observed in 27 patients (60%), the prevalence of sympathetic ( $KVI > +10$ ) and parasympathetic tonus ( $KVI < -10$ ), in 13 (29%) and 5 (11%) cases respectively.

The KVI values in patients in treatment and control groups at admission and in over time are shown in Figure 1.



**Figure 1.**  
The KVI values of patients in treatment and control groups.

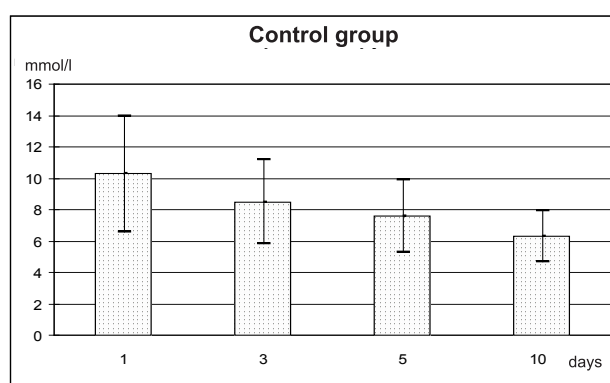
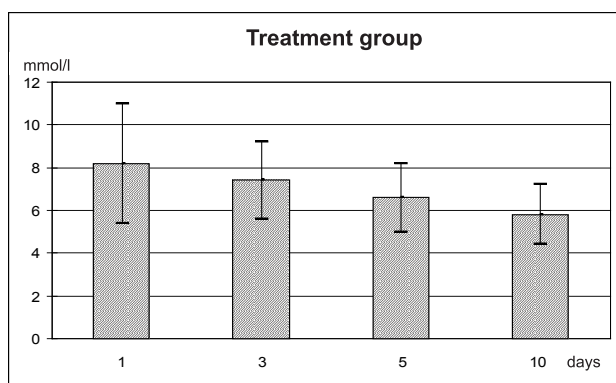
The surgical treatment was applied in 39 patients (70.9%) in the treatment group and 41 patients (91.1%) in the control group. The lethal outcome was observed in 15 injured patients (27.2%) in the treatment group and 15 patients (33.5%) in the control group.

In the treatment group, a normal glucose levels in peripheral blood were observed in 8 (14.5%) patients, hypoglycaemia was observed in 1 (1.8%) case, increased glucose levels up to 8.5 mmol/l - in 25 (45.5%) patients, up to 11 mmol/l in 14 (25.5%) patients and a sharp increase in glucose level over 11 mmol/l was observed in 7 (12.7%) cases. After the PCT courses, the normalization of glucose level was observed in 28 (51%) patients, hypoglycemia was observed in 1 (1.8%) case, the increase of glucose levels up to 8.5 and 11

mmol/l was found in 24 (43.6%) and 1 (1.8%) patients, respectively, and the expressed hyperglycemia was observed in 1 (1.8%) case.

In the control group at admission, the glucose level in peripheral blood reached 8.5 mmol/l in 19 (42.3%) cases, over 8.6 mmol/l - in 16 (35.5%) patients, and over 11 mmol/l - in 10 (22.2%) observations. Over the time, in the patients of the same group, normal values of glucose level were observed in 20 patients (44.4%), increased level up to 8.5 mmol/l - in 18 (40%) patients, up to 11 mmol/l - in 6 patients (13.4%), and the expressed hyperglycemia was observed in 1 case (2.2%).

Changes in glucose level in patients with severe TBI in the acute period in the treatment and control group is presented in Figure 2.

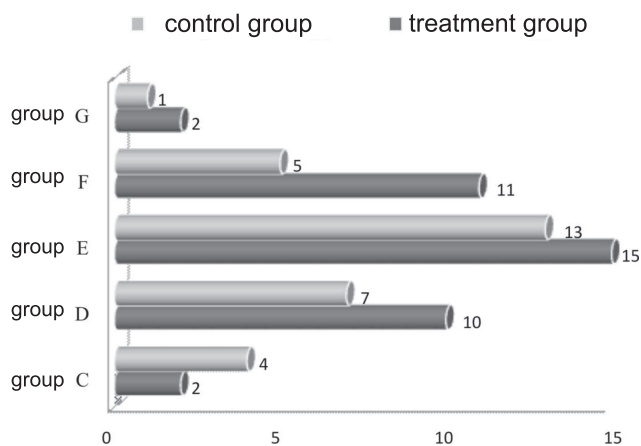


**Figure 2.**

Changes in glucose level in patients with acute severe traumatic brain injury

Assessment of treatment outcomes in patients with severe TBI was made based on the dynamics of clinic neurological symptomatology using the Swedish version of the Glasgow outcomes scale.

Figure 3 presents the outcomes of treatment in patients with severe TBI on the Swedish version of the Glasgow outcomes scale.



**Figure 3.**

Treatment outcomes in patients in treatment and control groups on the Glasgow outcomes scale (Swedish version): group G - good recovery of impaired functions, group F - high level of recovery of moderate impairments, group E - low level of recovery of moderate impairments of vital functions, group D - moderate disability, group C - severe disability, group B - vegetative state.

## Conclusions

1. In severe traumatic brain injuries, a deterioration of the system of adaptive compensatory reactions at the central and peripheral levels takes place, which occurs

as a persistent stress of the sympathoadrenal and hypophysial-adrenal systems representing the main neuroendocrinal links of the stress.

2. The stress of the sympathoadrenal and hypophysial-adrenal systems in patients on admission was characterized by hyperglycemia (mean levels of glucose  $8.9 \pm 2.5$  mmol/l), decrease in mean blood pressure (to  $99.5 \pm 19.2$  mm Hg), changes in the tonus of vegetative nervous system both towards sympathicotonia (31%) and the parasympathicotonia (33% of observations).

3. Dynamics of recovery of impaired functions directly depends on the severity of the injury, early neurosurgery and remedial treatment.

4. The application of photochromic therapy using LED radiation with a wavelength of  $540 \pm 20$  nm allows to create the most adequate conditions for a favorable course of a compensatory-regenerative mechanisms in the brain through recovering the broken autoregulation of cerebral circulation, reducing the severity of edema-swelling processes in the brain, improving the blood circulation in the microvasculature, reducing the glucose levels in peripheral blood and stabilization of the excitative and inhibitory processes in the central nervous system.

5. The more distinct dynamics of recovery of neurovegetative status, motor disorders, and psycho-emotional status was observed in patients treated with PCT using narrow-band LED radiation with a wavelength of  $540 \pm 20$  nm.

## REFERENCES

1. V. G. Amcheslavskiy. Intensive care of secondary brain injury in acute traumatic brain injury: abstract of the thesis of Doctor of Medical Science / V. G. Amcheslavskiy. - M., 2002 - p. 3-7, 41-47.
2. S. V. Astrakov. Variants of adaptation syndrome in acute cerebrovascular accident / M. A. Sycheva, N. Ye. Ivanova, A. N. Kondratiev et al // Readings from Polenov: Proceedings of the Anniversary All-Russia Scientific and Practical Conference - St. Petersburg, 2006 - p. 157-159.
3. S. V. Astrakov. Non-specific syndromes in patients with severe brain injuries at the neurointensive care stage: Abstract of the thesis of Doctor of Medical Science / S. V. Astrakov. - St. Petersburg, 2006 - p. 358.
4. A. N. Belova. Neurorehabilitation: Guidance for Physicians / A. N. Belova. - M.: Antidor, 2002 - p. 420 - 433.
5. A. B. Veselovsky. Trends, development and research of physiotherapeutic equipment for photochromic therapy / A. B. Veselovsky [et al.] // Optical and laser technologies: Collection of articles. - St. Petersburg: St. Petersburg State Institute of Information technologies, mechanics and optics (Technical University), 2001 - p. 149-164.
6. B. V. Gaydar. Principles of optimization of cerebral hemodynamics in neurosurgical brain pathology (clinical and experimental study): thesis of Doctor of Medical Science / B. V. Gaydar. - L. -1990. -p. 18-26.
7. U. V. Goldblat, Medico-social rehabilitation in neurology / U. V. Goldblat. - St. Petersburg: Polytekhnika, 2006 - 606 p.
8. A. M. Gurlenya, Physical therapy in neurology / A. M. Gurlenya, G. E. Bagel. - M.: Med. lit., 2008 - p. 213-215.
9. P. I. Guzalov, Clinico-pathogenetic features of compression ischemic neuropathies and their correction using light radiation: thesis of candidate of medical science / P. I. Guzalov. - St. Petersburg, 2003 - p. 36-49.
10. E. N. Zharova. Influence of LED radiation on visual disturbance in brain injury and its consequences: thesis of candidate of medical science / E. N. Zharova. - St. Petersburg, 2007 - p. 16-24.
11. A. S. Kadykov. Rehabilitation of neurological patients / A. S. Kadykov, L. A. Chernikova, N. V. Shakhparonova. - M.: MEDpress-inform, 2009 - 560 p.
12. O. V. Kamayeva. Multidisciplinary approach in management and early rehabilitation of neurological patients. Physical therapy: Guidance manual / O. V. Kamayeva, Z. F. Burakova, O. B. Zychkova. - St. Petersburg, 2003 - p. 40.
13. R. D. Kassumov. Diagnostics and complex treatment of severe brain injury in presence of sites of

- brain crush injury: thesis of doctor of medical science / R. D. Kassumov. - L. - 1989 - p. 20-34.
14. A. V. Klimash, Specifics of clinical picture, diagnostics and surgery treatment of traumatic injuries of the brain stem: Thesis of candidate of medical science / A. V. Klimash - St. Petersburg, 2005 - 198 p.
  15. N. B. Klimenko. Prediction of early outcomes of severe brain injury, depending on the duration of neurological syndromes and occurrence of complications / N. B. Klimenko, R. D. Kassumov, S. G. Grigoriev. Bulletin of the Surgery named after I.I. Grekov. - 2001 - No.2. - p. 46-49.
  16. A. N. Kondratiyev. Basic principles of surgery treatment and intensive care of severe brain injury: Guidance for physicians / A. N. Kondratiyev, R. D. Kassumov - St. Petersburg, 2001 - 230 p.
  17. V. V. Krylov. Traumatic brain injury / V. V. Krylov, V. V. Lebedev//Vrach. - 2000. - No. 11. - p. 13-18.
  18. V. V. Lebedev, Emergency surgery of traumatic brain injury / V. V. Lebedev, N. V. Lebedev. - M.: Med. inform. agency LLC, 2008 - p. 528.
  19. L. B. Lichtermann. Neurology of traumatic brain injury: Clinical manual for physicians / L. B. Lichtermann. - M., 2009 - p. 385.
  20. M. A. Matsko. Change of adaptive and compensatory processes in the acute period of ischemic stroke / M. A. Matsko, N. Ye. Ivanova // Ter. archive. - 2003 - Vol. 75, No. 8. - p. 78-80.
  21. M. M. Odinak. Clinical diagnostics in neurology: Guidance for physicians / M. M. Odinak, D. Ye. Dyskin // St. Petersburg: Speclit, 2007 - 528 p.
  22. G. G. Orekhova. Epidemiology of cranial injury / G. G. Smith, A. Bambino//Honey. in Kuzbass. - 2008 - No. 2. - p. 10-13.
  23. F. Plum. Diagnosis of stupor and coma / F. Plum, J. B. Posner; Transl. from English. - 3 ed. - M.: Medicine, 1986 -79 p.
  24. A. A. Potapov. Evidence-based neurotraumatic surgery: Clin. Manual for physicians. / A. A. Potapov, V. L. Zelman, A. D. Kravchuk et al. -M., 2003 - 517 p.
  25. A. A. Potapov. Recent recommendations for diagnostics and treatment of severe traumatic brain injury / A. A. Potapov, V. V. Krylov, L. B. Lichtermann et al. // J. Problems of neurosurgery named after N. N. Burdenko. - 2006 - No. 1 - p. 3-8.
  26. M. G. Pshennikova. Phenomenon of stress. Emotional stress and its role in pathology / M. G. Pshennikova // Patol. physiology and experimental therapy. 2000, No.2, 24-31.
  27. A. N. Razumov. Rehabilitation medicine: 15 years of modern history - stages and trends / A. N. Razumov, I. P. Bobrovniitskiy // Bulletin of rehabilitation medicine. - 2008 - No.3. - p. 7-13.
  28. O. V. Rebrova. Statistical analysis of medical data using "Statistics" software package / O. V. Rebrova. - M.: Media Sphera, 2002 - 380 p.
  29. D. V. Sadchikov. Disorder of components of cerebral homeostasis in the acute period of severe traumatic brain injury / D. V. Sadchikov, V. N. Kolesov // Anesthesiology and critical care medicine. - 2003 - No. 2. - p. 49-51.
  30. N. V. Sudakov. New accents of the classical concept of stress / N. V. Sudakov// Bulletin of experimental biology - 2003 - No. 5. - p. 80-83.
  31. D. B. Sumnaya. Adaptive role of low intensity laser therapy in acute craniocerebral and craniofacial injury / D. B. Sumnaya, A. I. Kosel, P. K. Popov et al. // Proceedings of Chelyabinsk scientific centre - 2004 -Special edition 25. - p. 96-99.
  32. M. A. Sycheva. Variants of progression of adaptation syndrome in acute cerebrovascular accident. / M. A. Sycheva, N. Ye. Ivanova, A. N. Kondratiyev et al. // Readings from Polenov: Proceedings of M. A. Sycheva. Non-specific syndromes in patients with severe cerebral injury at neuroresuscitation stage / S. V. Astrakov, M. A. Sycheva, N. Ye. Ivanova et al. // Multifield hospital: problems and solutions: Proceedings of the II All-Russia scient. pract. conf. - Leninsk-Kuznetskiy, 2006 - p. 69-70.
  33. S. V. Tsarenko. Neurocritical care medicine. Intensive therapy of traumatic brain injuries / S. V. Tsarenko. - M.: Medicine, 2006 -352 p.
  34. Bullock, R. Guidelines for the Management of Severe Head Injury / R. Bullock [et al.] // J. neurotrauma. - 1996 - No.13. - p. 639-734.
  35. Chalmers, I. Perindopril protection against recurrent stroke study (PROGRESS): interpretation and implementation / I. Chalmers, S. MacMahon // Hypertens. - 2003. - Vol. 21, No.5. - P. 9-14.
  36. Eames, P. Outcome of intensive rehabilitation after severe brain injury: a long-term follow-up study / P. Eames, G. Cotterill, T.A. Kneale et al. // Brain injury. - 1996 - Vol. 10, No.9. - P. 631 - 650.
  37. Endres, M. Increased postischemic brain injury in mice deficient in uracil-DNA glycosylase / M. Endres, D. Biniszkiwicz, P. Mergenthaler et al. // J. clin. invest. - 2004 - Vol. 113. - P. 1711-1721.
  38. Walter, K. Rehabilitation bei posttraumatischer Hirnshädigung // Nervearzt. - 2003 -Vol. 35. - P. 4.



### ТҮЙІНДЕМЕ

Мақалада ауыр бассүйек-ми жарақатынан кейінгі кезеңдегі ағзаның бейімделу-компенсаторлық реакцияларының негізгі сұрақтары талқыланды. Ауыр бассүйек-ми жарақатын алған сырқаттарда вегетативтікжүйе тонусы мен бұзылған неврологиялық қызметтердің қалпына келуі динамикасы арасындағы байланыстың талдауы жасалды. Толқын жиілігі  $540 \pm 20$  нм аралығындағы қысқажолақтық жарықдиодпен сәулелендірудің ауыр бассүйек-ми жарақатын алған сырқаттардың жүйелі қалыптастыру

емінде қолдану тәжірибесі сипатталған. Сырқаттардың негізгі және бақылау тобы арасындағы емдеу нәтижелері салыстырылды. Негізгі топ сырқаттарында бақылау тобы сырқаттарымен салыстырғанда нейровегетативтік жағдайының қалпына келуі айқынырақ жүрді.

**Негізгі сөздер:** ауыр бассүйек-ми жарақаты, ерте оңалту, фотохромотерапия, өмір сапасы, бассүйек-ми жарақатының нәтижелері.

### РЕЗЮМЕ

Освещаются основные вопросы адаптационно-компенсаторных реакций организма при тяжелой черепно-мозговой травме. Проведен анализ зависимости между изменениями вегетативного тонуса и динамикой восстановления нарушенных неврологических функций у пациентов в остром периоде тяжелой ЧМТ. Представлен опыт применения фотохромотерапии с помощью узкополосного светодиодного излучения с длиной волны  $540 \pm 20$  нм в комплексном восстановительном лечении больных в остром пе-

риоде тяжелой черепно-мозговой травмы. Проведен анализ исходов черепно-мозговой травмы у больных основной и контрольной групп. У пациентов основной группы в сравнении с контрольной отмечается более выраженная динамика восстановления нейровегетативного статуса.

**Ключевые слова:** тяжелая черепно-мозговая травма, ранняя реабилитация, фотохромотерапия, качество жизни, исходы черепно-мозговой травмы

УДК 611.81:616-006.04 (574)

Е.Б. Адильбеков

## ДИНАМИКА ЗАБОЛЕВАЕМОСТИ ЗЛОКАЧЕСТВЕННЫМИ ОПУХОЛЯМИ ЦЕНТРАЛЬНОЙ НЕРВНОЙ СИСТЕМЫ В ЭКОЛОГИЧЕСКИХ ЗОНАХ КАЗАХСТАНА

АО «Республиканский научный центр нейрохирургии», г.Астана

Изучена заболеваемость злокачественными опухолями ЦНС в динамике за 2004-2011 гг. в экозонах Казахстана. Установлено, что заболеваемость снижалась в Арало-Сырдарьинской ( $T_{уб}=-1,1\%$ ) и Иртышской ( $T_{уб}=-3,4\%$ ) зонах, в остальных показатели росли, при этом наиболее выраженный рост был в Тобыл-Торгайской зоне ( $T_{пр}=+11,1\%$ ).

**Ключевые слова:** злокачественные опухоли ЦНС, заболеваемость, динамика, экологические зоны

### Введение

По данным Международного агентства по изучению рака в 2008 году в мире было зарегистрировано около 238 тысяч новых случаев злокачественных опухолей головного мозга и нервной системы, при этом заболеваемость составила 3,5 случая на 100 000 населения [1]. Известно, что злокачественные опухоли ЦНС имеют разную степень распространенности и динамику в различных регионах мира [2, 3]. Клинико-эпидемиологические исследования в нейроонкологии необходимы для понимания причин развития и распространения злокачественных опухолей ЦНС в различных экономико-географических зонах мира. Результаты таких исследований являются основой для планирования профилактических и лечебно-диагностических мероприятий с целью снижения заболеваемости и смертности населения от злокачественных опухолей ЦНС [4, 5, 6,7]. Научный и практический интерес вызывает изучение заболеваемости злокачественными опухолями ЦНС в динамике, поскольку изучение трендов помогает оценить эффективность проводимых профилактических мероприятий. В связи с этим целью настоящей работы изучить динамику заболеваемости ЗО ЦНС в экологических зонах Казахстана.

### Материалы и методы

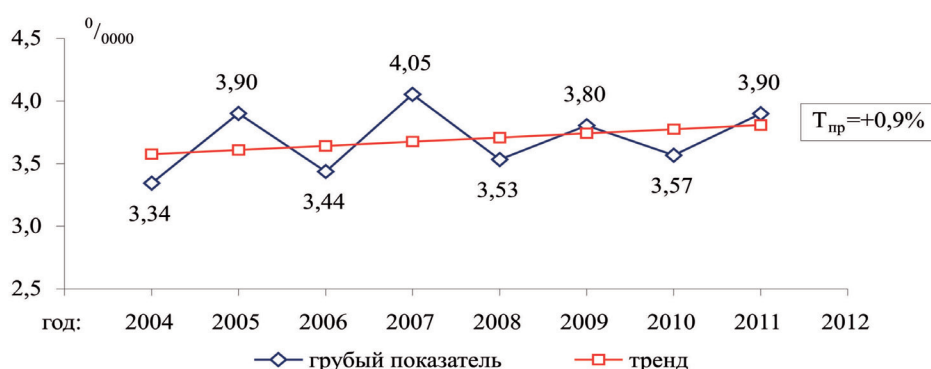
Материалом исследования были данные онкологических учреждений Республики Казахстан, каса-

ющиеся новых случаев ЗО ЦНС. Использованы данные о численности населения [8, 9]. Исследование ретроспективное за 2004-2011 годы. По общепринятым методам медико-биологической статистики вычислены экстенсивные, грубые и выравненные показатели заболеваемости. Динамика изучена за 8 лет, а тренды заболеваемости определены методом наименьших квадратов. Определены среднегодовые значения ( $P$ ), средняя ошибка ( $m$ ), 95% доверительный интервал (95% ДИ), среднегодовые темпы прироста/убыли ( $T_{пр/уб}$ , %) вычислены с помощью средней геометрической [10, 11].

Материалы были собраны и проанализированы по экологическим зонам, на которые делится республика: Арало-Сырдарьинская, Балхаш-Алакольская, Есильская, Жаик-Каспийская, Иртышская, Нура-Сарысуйская, Тобыл-Торгайская и Шу-Таласская. Деление на экозоны связано с одноименными воднохозяйственными бассейнами [12].

### Результаты и обсуждения

Среднегодовой грубый показатель заболеваемости всего населения Казахстана ЗО ЦНС составил  $3,69 \pm 0,100/0000$  (95% ДИ= $3,5-3,90/0000$ ). Грубый показатель заболеваемости ЗО ЦНС в динамике увеличивался с  $3,34 \pm 0,150/0000$  (2004 г.) до  $3,90 \pm 0,150/0000$  в 2011 году. При выравнении данного показателя также установлена тенденция к росту, среднегодовой темп прироста составил  $T_{пр}=+0,9\%$  (рисунок 1).



**Рисунок 1.**  
Динамика грубого показателя заболеваемости всего населения ЗО ЦНС в Казахстане за 2004-2011 гг.

Анализ заболеваемости 30 ЦНС по экологическим зонам Казахстана показал, что в Жаик-Каспийской и Тобыл-Торгайской экозонах показатели были самыми низкими и составили  $2,47 \pm 0,180/0000$  (95% ДИ= $2,11-2,820/0000$ ) и  $2,64 \pm 0,310/0000$  (95% ДИ= $2,03-3,250/0000$ ) соответственно (таблица 1).

Таблица 1  
Среднегодовые грубые показатели заболеваемости 30 ЦНС в экологических зонах Казахстана за 2004-2011 гг.

Экозоны	Заболеваемость, 0/0000	
	$P \pm m$	95% ДИ
Жаик-Каспийская	$2,47 \pm 0,18$	2,11-2,82
Тобыл-Торгайская	$2,64 \pm 0,31$	2,03-3,25
Шу-Таласская	$3,15 \pm 0,42$	2,32-3,98
Есильская	$3,24 \pm 0,20$	2,85-3,63

Балхаш-Алакольская	$3,26 \pm 0,24$	2,79-3,73
Нура-Сарысуйская	$3,45 \pm 0,11$	3,24-3,66
Арало-Сырдарьинская	$3,92 \pm 0,21$	3,50-4,34
Иртышская	$4,86 \pm 0,20$	4,47-5,24

Наиболее высокие показатели заболеваемости 30 ЦНС были установлены в Арало-Сырдарьинской и Иртышской экозонах Казахстана, где показатели составили соответственно  $3,92 \pm 0,210/0000$  (95% ДИ= $3,50-4,340/0000$ ) и  $4,86 \pm 0,200/0000$  (95% ДИ= $4,47-5,240/0000$ ). При этом 95% ДИ в зонах с низкими и высокими показателями в экозонах не накладывались друг на друга, т.е. различия были статистически значимыми ( $p < 0,05$ ) и на формирование данных показателей влияют объективно различные факторы.

Тренды грубых показателей заболеваемости 30 ЦНС в экологических зонах Казахстана имели различную тенденцию (рисунок 2).

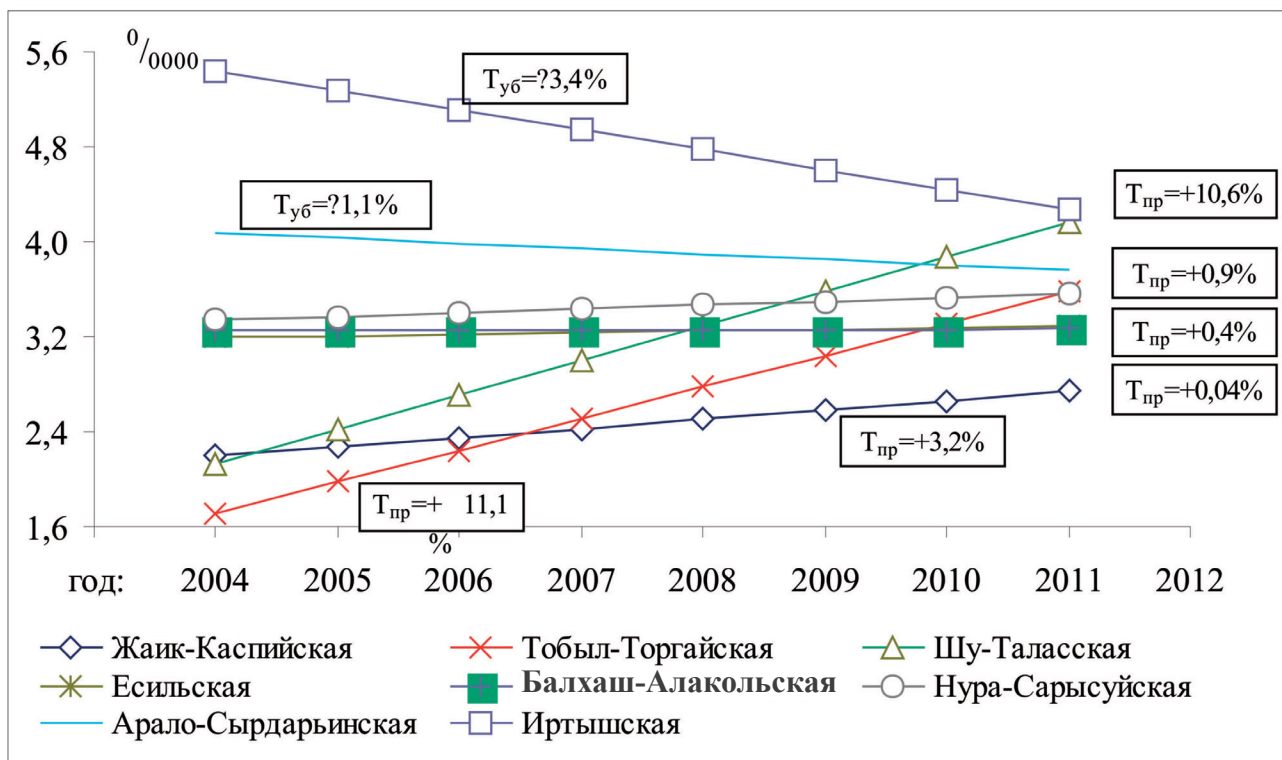


Рисунок 2.  
Динамика грубых показателей заболеваемости 30 ЦНС в экологических зонах Казахстана за 2004-2011 гг.

Так, в динамике показатели заболеваемости 30 ЦНС снижались в Арало-Сырдарьинской и Иртышской зонах, а среднегодовые темпы убыли выравненных показателей составили  $T_{уб} = -1,1\%$  и  $T_{уб} = -3,4\%$  соответственно. В остальных зонах наблюдался рост показателей заболеваемости 30 ЦНС, а среднегодовые темпы прироста составили: в Балхаш-Алакольской —  $T_{пр} = +0,04\%$ ; Есильской —  $T_{пр} = +0,4\%$ ; Нура-Сарысуйской —  $T_{пр} = +0,9\%$ ; Жаик-Каспийской —  $T_{пр} = +3,2\%$ ; Тобыл-Торгайской —  $T_{пр} = +11,1\%$ .

Таким образом, выравнивание динамических рядов играет важную роль в анализе рядов динамики, и правильный подбор типа кривой для определения тренда может иметь не только теоретический, но и практический интерес. Полученные результаты необходимо учитывать органам здравоохранения при организации и оценке профилактических и лечебно-диагностических мероприятий.

## СПИСОК ЛИТЕРАТУРЫ

1. IARC (2010). GLOBOCAN 2008: Cancer incidence and Mortality Worldwide in 2008: IARC Cancer Base No. 10. Available from: [http:// globocan.iarc.fr](http://globocan.iarc.fr) Accessed: 20.04.2013.
2. American Cancer Society (2009). Cancer facts and figures 2008, American Cancer Society, Atlanta. Available from: [http:// www.cancer.org/downloads/STT/2008CAFFfinalsecured.pdf](http://www.cancer.org/downloads/STT/2008CAFFfinalsecured.pdf).
3. MEPS against cancer (2011). Cancer facts and figures. Available from: <http://www.mepsagainstcancer.org>
4. Doll R., Peto R. The causes of cancer. – New York: Oxford Univ. Press, 1981. – P. 1197-1312.
5. Смулевич В.Б. Профессия и рак. – М.: Медицина, 2000. – 382 с.
6. Заридзе Д.Г. Канцерогены в окружающей среде и профилактика рака / Тезисы II съезда онкологов стран СНГ. – Киев, 2000.
7. Заридзе Д.Г. Профилактика рака. Руководство для врачей. – М.: ИМА-ПРЕСС, 2009. – 224 с.
8. Демографический ежегодник регионов Казахстана. Статистический сборник. – Астаны, 2007. – 392 с.
9. Демографический ежегодник Казахстана. Статистический сборник (на казахском и русском языках). – Астаны, 2012. – 608 с.
10. Мерков А.М., Поляков Л.Е. Санитарная статистика. – Л., 1974. – 384 с.
11. Стентон Гланц. Медико-биологическая статистика. – М.; 1999. – 460 с.
12. Водные ресурсы Казахстана в новом тысячелетии. – Алматы: ПРООН, 2004. – 23с.

## ТҮЙІНДЕМЕ

Зерттеудің мақсаты – Қазақстан экоаймағындағы ОЖЖ қатерлі ісіктерімен ауруға ұшырау деңгейін білу. 2004-2011ж.ж. аралығын қамтитын ретроспективті зерттеу. Заманауи онкоэпидемиологияның дескрип-

тивті және аналитикалық тәсілдері қолданылды.

**Негізгі сөздер:** ОЖЖ-нің қатерлі ісіктері, аурушандық, экоаймақтар.

## SUMMARY

The incidence of malignant tumors of the central nervous system in dynamics for 2004-2011 in Kazakhstan ecozones has been studied. It was found that the incidence was reduced in Aral-Syrdarya (T=-1.1%) and Irtysh (T=-3.4%) zones, in other areas indicators were

growing, with the most pronounced increase in Tobol-Torgai area (T=+11.1%).

**Keywords:** malignant tumors of central nervous system, the incidence, dynamics and ecological zones.

УДК 616.831-005

Б.С. Мустафаев

## ИЗМЕНЕНИЯ АУТОРЕГУЛЯЦИИ МОЗГОВОГО КРОВОТОКА В ОСТРОМ ПЕРИОДЕ ЧЕРЕПНО-МОЗГОВОЙ ТРАВМЫ

АО «Республиканский научный центр нейрохирургии», г.Астана

У 36 больных в остром периоде черепно-мозговой травмы проведен мониторинг линейной скорости кровотока в магистральных артериях основания мозга (транскраниальная доплерография) и системного артериального давления (неинвазивная чрезкожная фотоплетизмография). Оценку ауторегуляции мозгового кровотока проводили двумя способами: с помощью манжетного теста (тест нефармакологической гипотензии) и расчета фазового сдвига между колебаниями линейной скорости кровотока и системного артериального давления в диапазоне волн Майера (кросс-спектральный анализ). У всех пациентов в остром периоде черепно-мозговой травмы вне зависимости от тяжести травмы, могут наблюдаться как нарушенная, так и нормально функционирующая ауторегуляция мозгового кровотока.

**Ключевые слова:** черепно-мозговая травма, транскраниальная доплерография, ауторегуляция мозгового кровотока

### Введение

Одним из ведущих звеньев в патогенезе церебральных расстройств в остром периоде черепно-мозговой травмы (ЧМТ) является нарушение ауторегуляции мозгового кровотока (АРМК) [12, 28]. Это сложный физиологический механизм, который имеет принципиальное значение для адекватного кровоснабжения головного мозга и характеризуется способностью мозговых сосудов сохранять относительно неизменной объемную скорость мозгового кровотока при колебаниях перфузионного давления в широких ее пределах [13, 27]. В результате снижение артериального давления в посттравматическом периоде при нарушении АРМК может привести к развитию ишемии мозга, а повышение – к возникновению вазогенного отека [3, 10].

Понимание механизмов вторичных гемодинамических повреждений головного мозга и своевременное их выявление дает возможность дифференцированного подхода при выборе тактики консервативного и хирургического лечения [15].

Рядом исследователей показаны выраженные нарушения АРМК вплоть до её полного срыва у больных в остром периоде тяжелой ЧМТ [17, 21, 23, 25]. В то же время сведения о состоянии АРМК и церебральной гемодинамики при легкой и средней степени тяжести ЧМТ весьма противоречивы. В значительной степени это положение обусловлено тем, что до недавнего времени считалось, что при легкой ЧМТ нарушения АРМК не возникают, в связи с чем недостаточно разработаны вопросы прогнозирования исходов лечения у данной категории больных [4, 5, 7, 20]. Возможно, это связано как с различными подходами в оценке характера и тяжести повреждения головного мозга, так и с выбором методики оценки церебральной гемодинамики [4, 5, 7]. Тем не менее, так или иначе, но большинство методик и тестов подразумевают хоть и безразличное, но воздействие на организм испытуемого извне, искажающее те физиологические реакции, которые в естественном состоянии, возможно, протекают по-иному [6].

С внедрением в клиническую практику методик,

основанных на анализе медленных колебаний линейной скорости кровотока (ЛСК) в магистральных мозговых артериях и системного артериального давления (САД) стало возможным изучение АРМК в условиях, наиболее приближенных к естественным [6, 9, 14, 16, 18, 26]. Показано снижение фазового сдвига между спонтанными колебаниями ЛСК и САД в диапазоне волн Майера (М-волн) у пациентов с различной нейрохирургической патологией, в том числе и при тяжелой ЧМТ [6, 11, 22, 24].

### Цель исследования

Изучение состояния АРМК у больных в остром периоде ЧМТ средней и тяжелой степени тяжести для определения лечебной тактики и прогнозирования ближайших исходов.

### Материалы и методы

Обследовано 36 пациентов в остром периоде ЧМТ. Возраст пациентов варьировал от 17 до 72 лет, средний возраст составил  $34 \pm 15$  лет. Мужчин было 24 (67%), женщин 12 (33%). Характер и степень тяжести ЧМТ оценивали в соответствии с единой клинической классификацией [1]. Количественную оценку нарушения сознания при поступлении проводили по шкале ком Глазго (ШКГ) [30]. Субстрат травматического повреждения головного мозга верифицирован с помощью компьютерной томографии (КТ) и магнитно-резонансной томографии (МРТ). Исходы ЧМТ оценивали по шкале исходов Глазго (ШИГ) [19].

Билатеральный мониторинг ЛСК в магистральных артериях головного мозга проводили у больных на 1–3-и сутки после получения травмы с помощью системы «Multi Dop X» (DWL, Германия). Во время исследования больные находились в горизонтальном положении, с приподнятым на  $30^\circ$  головным концом, в состоянии покоя при сохранении спонтанного дыхания, которое соответствовало режиму нормовентиляции. САД регистрировали неинвазивно, с помощью чрезкожной фотоплетизмографии пальца руки прибором «Finapres-2300» («Ohmeda», США). После

преобразования сигналы САД подавали на дополнительный аналоговый вход системы «Multi Dop X». Оценку АРМК проводили с помощью манжетного теста [8] с определением скорости АРМК (RoR – rate of regulation) и фазового сдвига (ФС) между спонтанными колебаниями ЛСК и САД в диапазоне М-волн [16].

Статистический анализ проводили с помощью программы «Statistica 6.0 for Windows». Использовали параметрические (Стьюдента t) и непараметрические (Колмогорова-Смирнова) критерии. Отличие считали достоверным при  $p < 0,05$ .

Нормальные значения ЛСК, САД, фазового сдвига (ФС) и индекса ауторегуляции (RoR) были выявлены у 10 здоровых добровольцев. Возраст добровольцев варьировал от 18 до 42 лет. Все добровольцы имели нормальное артериальное давление и частоту сердечных сокращений, были практически здоровыми и не имели в анамнезе хронической или острой сердечной или церебральной патологии.

Протокол проведения исследования был одобрен этическим комитетом. Исследование выполняли после получения письменного согласия пациента или родственников.

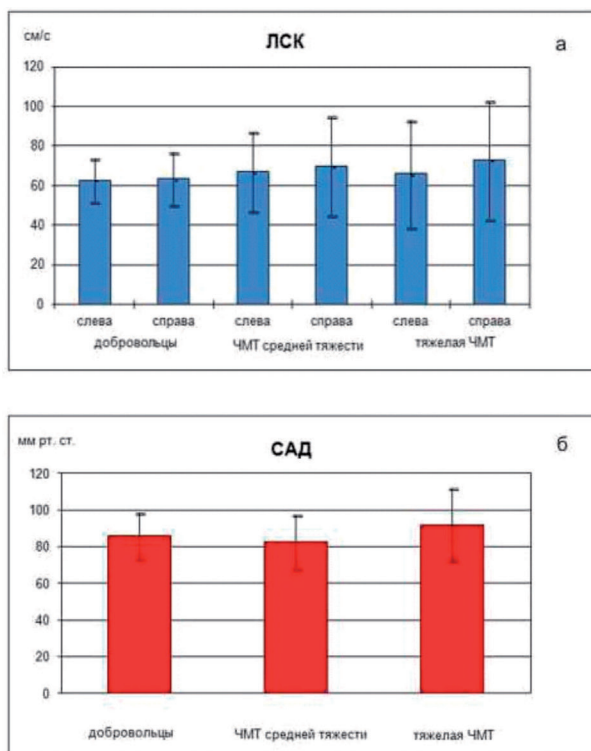
## Результаты и их обсуждение

Все пациенты соответственно тяжести ЧМТ были разделены на 2 группы. В первую группу с ЧМТ

средней степени тяжести был включен 21 (58%) пациент. При поступлении уровень сознания соответствовал 9–12 баллам по ШКГ. Травматическое САК отмечалось в 65% случаях ( $n=13$ ). Переломы костей черепа были верифицированы у 13 пациентов. При КТ исследовании у 8 пациентов были выявлены изолированные и множественные контузионные очаги, у 15 – внутричерепные гематомы. В связи с малым объемом выявленных гематом и отсутствием дислокации головного мозга показаний к оперативному лечению не было.

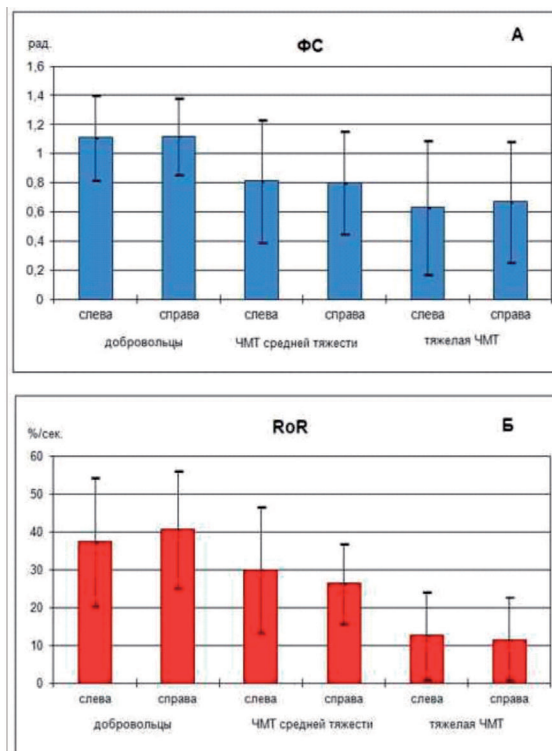
Во вторую группу с тяжелой ЧМТ вошли 15 (42%) пациентов, у которых оценка уровня сознания была 8 и менее баллов по ШКГ. Изолированный характер травмы был у 13 пациентов, у 2 травма была сочетанной. Переломы костей черепа были верифицированы в 10 наблюдениях, причем у 2 больных был перелом костей основания черепа, что клинически проявлялось отогемоликвореей. У 8 пациентов субстратом поражения были контузионные очаги головного мозга. У всех пациентов данной группы были диагностированы внутричерепные гематомы различных объемов и локализации.

На рисунке 1 представлены средние данные ЛСК в обеих средних мозговых артериях (СМА) и САД. Достоверных межгрупповых отличий ЛСК и САД не было.



**Рисунок 1.**

Средние значения линейной скорости кровотока (а) и системного АД (б) у здоровых добровольцев и больных с ЧМТ.



**Рисунок 2.**

Средние значения фазового сдвига между колебаниями линейной скорости кровотока и системного АД в диапазоне М-волн (а) и скорости ауторегуляции по данным манжетного теста (б) у здоровых добровольцев и больных с ЧМТ.

На рисунке 2 представлены средние значения фазового сдвига (ФС) и индекса ауторегуляции (RoR) в зависимости от тяжести травмы. Выявленные средние значения ФС и RoR в группе больных со средней тяжестью ЧМТ при сравнении идентичных данных, определенных у здоровых добровольцев имели тенденцию к снижению. У пациентов с тяжелой ЧМТ – соответствовали выраженному нарушению АРМК. Коэффициенты корреляции между ФС и RoR составили: слева –  $r = 0,56$ , справа –  $r = 0,62$  ( $p < 0,05$ ).

Таким образом, результаты оценки состояния АРМК по данным манжетного теста и кросс-спектрального анализа колебаний ЛСК в СМА и САД в диапазоне М-волн указывали на зависимость АРМК от тяжести ЧМТ. В то же время, при одной и той же тяжести ЧМТ наблюдали различную степень нарушения АРМК.

ЧМТ средней тяжести. Несмотря на общую тенденцию к снижению RoR (слева –  $30 \pm 17\%/c$ , справа –  $26 \pm 11\%/c$ ) и ФС (слева –  $0,80 \pm 0,42$  рад, справа –  $0,80 \pm 0,34$  рад), внутри группы также наблюдали случаи с различной выраженностью симптомов и течения ЧМТ. У 6 из 21 пациента средние значения ФС (слева –  $1,28 \pm 0,17$  рад., справа –  $1,20 \pm 0,13$  рад) и RoR (с обеих сторон  $34 \pm 6\%/c$ ) были в пределах нормы. У остальных 15 больных средние значения ФС (слева –  $0,60 \pm 0,33$  рад, справа –  $0,64 \pm 0,27$  рад) и RoR (слева –  $28 \pm 20\%/c$ , справа –  $23 \pm 11\%/c$ ) были достоверно ниже ( $p < 0,005$ ), что свидетельствовало об умеренном нарушении АРМК.

На рисунках 3-1 и 3-2 представлены результаты обследования двух больных с ЧМТ средней тяжести с приблизительно одинаковым клиническим состоянием при поступлении, но различными показателями АРМК.

На рисунках 3-1 и 3-2 представлены результаты обследования двух больных с ЧМТ средней тяжести с приблизительно одинаковым клиническим состоянием при поступлении, но различными показателями АРМК.

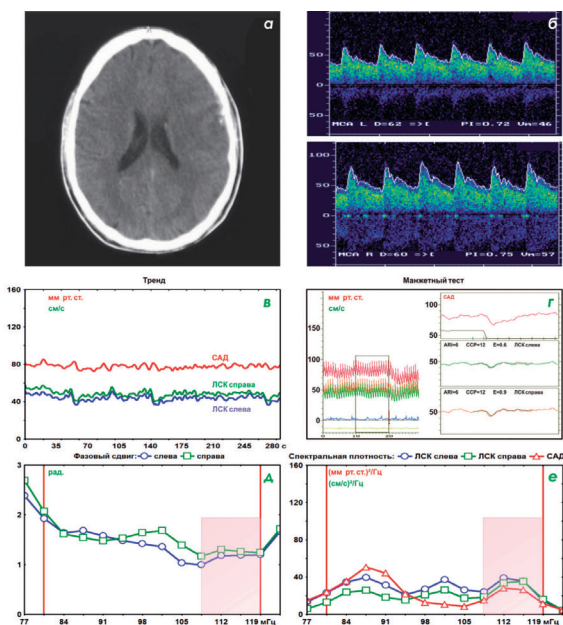


Рисунок 3-1.

КТ головного мозга (а), спектры ЛСК (б), тренды (в), манжетный тест (г), фазовый сдвиг (д) и спектральная плотность (е) у больного с благоприятным течением острого периода ЧМТ средней тяжести.

При обследовании первого пациента 22 лет с открытой ЧМТ, ушибом головного мозга средней степени тяжести была выявлена острая пластинчатая субдуральная гематома в проекции левой доли, отолкворея справа (рис. 3-1 а). RoR составила  $30\%/c$  с обеих сторон, что соответствует нормальным значениям (рис. 3-1 г). ФС варьировал от 1,23 до 1,37 рад (рис. 3-1 д). На фоне проведенного консервативного лечения прогноз и течение были благоприятными.

При обследовании второго пациента 23 лет на КТ головного мозга в проекции базальных отделов обеих лобных долей определялись контузионные очаги, не вызывающие смещения срединных структур. Кровь по намету мозжечка. Субарахноидальные пространства сужены в лобных долях. В «костном режиме» выявлен линейный перелом чешуи правой височной кости с переходом на пирамиду, большое крыло клиновидной кости и правую стенку клиновидной пазухи (рис. 3-2 а). RoR составила  $15\%/c$  с обеих сторон (рис. 3-2 г). Отмечалось снижение ФС ( $0,11 - 0,91$  рад) (рис. 3-2 д). На фоне проводимого консервативного лечения сохранялась общемозговая и гипертоническая симптоматика, что потребовало дополнительной коррекции терапии и продления срока стационарного лечения.

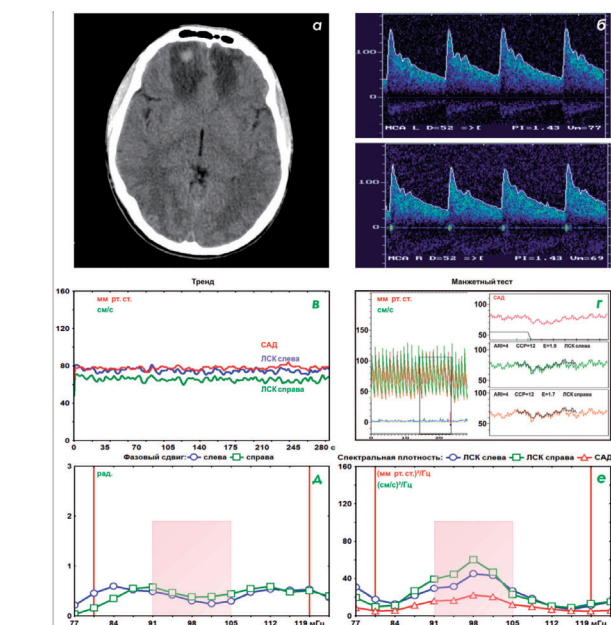


Рисунок 3-2.

КТ головного мозга (а), спектры ЛСК (б), тренды (в), манжетный тест (г), фазовый сдвиг (д) и спектральная плотность (е) у больного с осложненным течением острого периода ЧМТ средней тяжести.

Тяжелая ЧМТ. У 15 больных было выявлено достоверное ( $p < 0,05$ ) снижение ФС (слева –  $0,63 \pm 0,46$  рад, справа –  $0,67 \pm 0,41$  рад) и RoR (слева –  $13 \pm 12\%/c$ , справа –  $11 \pm 12\%/c$ ), что свидетельствовало о выраженных нарушениях АРМК. В то же время, внутри группы наблюдали случаи с различной выраженностью симптомов и течением острого периода ЧМТ.

Тяжелая ЧМТ. У 15 больных было выявлено достоверное ( $p < 0,05$ ) снижение ФС (слева –  $0,63 \pm 0,46$  рад, справа –  $0,67 \pm 0,41$  рад) и RoR (слева –  $13 \pm 12\%/c$ , справа –  $11 \pm 12\%/c$ ), что свидетельствовало о выраженных нарушениях АРМК. В то же время, внутри группы наблюдали случаи с различной выраженностью симптомов и течением острого периода ЧМТ.

ода ЧМТ с различной степенью нарушения АРМК. У 4 пациентов средние значения ФС (слева  $1,21 \pm 0,33$  рад, справа  $1,21 \pm 0,21$  рад) и RoR (слева  $-22 \pm 16\%/c$ , справа  $-24 \pm 15\%/c$ ) были достоверно ( $p < 0,01$ ) выше, и несмотря на тяжесть ЧМТ, течение острого периода было благоприятным с хорошим регрессом неврологической симптоматики. У остальных 11 пациентов средние значения ФС (слева  $-0,42 \pm 0,28$  рад, справа  $-0,48 \pm 0,25$  рад) и RoR (слева  $-8 \pm 5\%/c$ , справа  $-5 \pm 4\%/c$ ) свидетельствовали о выраженных нарушениях АРМК, что проявлялось осложненным течением острого периода, выраженной неврологической симптоматикой, более длительным лечением и восстановлением.

На рисунках 4-1 и 4-2 представлены результаты обследования двух больных с тяжелой ЧМТ, с относительно благоприятным и осложненным течением острого периода.

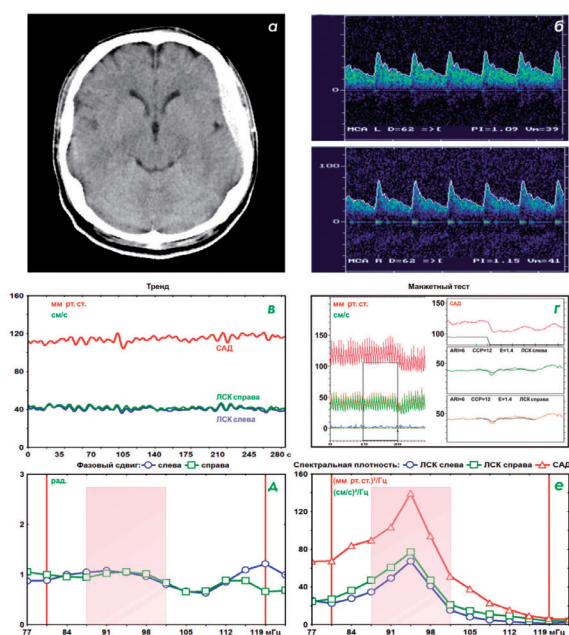


Рисунок 4-1.

КТ головного мозга (а), спектры ЛСК (б), тренды (в), манжетный тест (г), фазовый сдвиг (д) и спектральная плотность (е) у больного с благоприятным течением острого периода тяжелой ЧМТ.

У первого пациента 40 лет при обследовании на серии КТ головного мозга диагностирована эпидуральная гематома в левой лобно-теменной области и три геморагических очага в левой теменной доле. Левый боковой желудочек компремирован. В костном режиме определяется расхождение лобно-теменного шва слева (рис. 4-1 а). RoR с обеих сторон  $30\%/c$  (рис. 4-1 г). ФС варьировал от 1,03 до 1,05 рад (рис. 4-1 д). В условиях динамического наблюдения на фоне интенсивной терапии внутричерепная гипертензия нарастала, усугубилась неврологическая симптоматика. Пациент был оперирован: декомпрессивная трепанация черепа, удаление эпидуральной гематомы. В послеоперационном периоде у пациента было хорошее восстановление с полным регрессом неврологической симптоматики.

У второго пациента 26 лет при обследовании на СКТ головного мозга определены эпидуральная гематома размерами 5,9-1,0 см в лобно-височной области слева и «пластинчатая» эпидуральная гематома в лобно-височной области справа. В «костном режиме» выявлен перелом височной кости с обеих сторон с переходом на основание, расхождение лобно-височного шва. САК. Гемосинус, пневмоцефалия (рис. 4-2 а). RoR =  $10\%/c$  с обеих сторон (рис. 4-2 г). Отмечается снижение ФС ( $0,49 - 0,6$  рад) (рис. 4-2 д). При динамическом наблюдении на повторной КТ

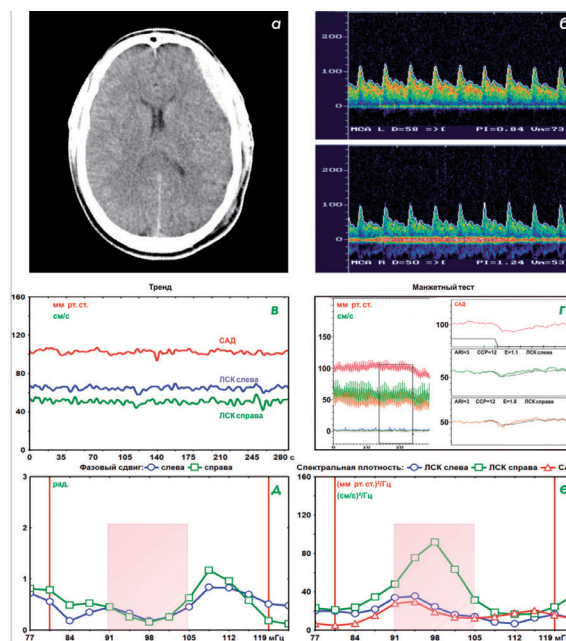


Рисунок 4-2.

КТ головного мозга (а), спектры ЛСК (б), тренды (в), манжетный тест (г), фазовый сдвиг (д) и спектральная плотность (е) у больного с осложненным течением острого периода тяжелой ЧМТ.

увеличение объема эпидуральной гематомы справа с нарастанием неврологической симптоматики. Пациенту проведено оперативное вмешательство – декомпрессивная трепанация черепа, удаление эпидуральной гематомы с ревизией субдурального пространства. В послеоперационном периоде отмечалось длительное восстановление с выраженной неврологической симптоматикой.

Ранее указывалось, что при тяжелой ЧМТ происходит нарушение АРМК вплоть до ее срыва [21]. При легкой ЧМТ нарушения АРМК не происходит [29]. Рядом исследователей отмечены изменения ЛСК в остром периоде ЧМТ при любой степени тяжести, как в сторону повышения, так и в сторону снижения [4, 5]. В то же время, в наших наблюдениях достоверных межгрупповых отличий ЛСК и САД выявлено не было (см. рис. 1).

Средние значения ФС и RoR в группе больных с ЧМТ средней тяжести при сравнении с выявленными средними значениями у добровольцев имели тенденцию к снижению. У пациентов с тяжелой ЧМТ были выявлены критические значения ФС и RoR, что соответствовало выраженному нарушению АРМК. Снижение ФС менее 1,0 рад характеризовало нарушение АРМК, что ранее было отмечено у пациентов с различной нейрохирургической патологией [6, 22]. Так у пациентов с ФС  $< 1,0$  рад., что показывало



нормально функционирующую АРМК, на фоне проводимого консервативного лечения или хирургического вмешательства, течение острого периода и ближайший прогноз были более благоприятными, что проявлялось быстрым регрессом неврологической симптоматики и хорошим восстановлением. У пациентов с  $ФС < 1,0$  рад., что являлось показателем нарушенной АРМК, на фоне проводимого лечения отмечалось персистирование или нарастание неврологической симптоматики, и осложненное течение острого периода, что требовало дополнительной коррекции консервативного лечения, либо хирургического вмешательства.

Не умаляя роль применяемых в клинической практике рутинных методов обследования и определения тяжести состояния пациентов с ЧМТ (определение степени компенсации витальных функций и неврологического статуса, оценка уровня сознания по ШКГ, нейровизуализация, транскраниальная доплерография) следует отметить, что эти методы, к сожалению, не позволяют количественно оценить состояние АРМК. В этой связи пациенты с различ-

ной тяжестью ЧМТ в остром периоде, требующие индивидуального тактического подхода в зависимости от состояния АРМК, остаются перед риском развития вторичных гемодинамических повреждений уже травмированного мозга, тем самым повышая вероятность инвалидизации и экономические затраты на реабилитацию этих пациентов.

#### Выводы:

1. Внутри группы пациентов с одинаковой тяжестью ЧМТ в остром периоде, как со средней так и с тяжелой, может наблюдаться различная степень изменений АРМК, что требует индивидуального подхода в выборе тактики лечения (консервативной или хирургической).

2. Проведение дальнейших исследований в данном направлении является актуальным для обоснования использования показателей АРМК в качестве дополнительного критерия прогнозирования течения острого периода ЧМТ и определения консервативной и хирургической тактики лечения.

#### СПИСОК ЛИТЕРАТУРЫ

1. Коновалов, А.Н. Градация тяжести состояния пострадавших с черепно-мозговой травмой и унифицированные критерии для их определения / А.Н. Коновалов [и др.] // *Вопр. нейрохир.* – 1982. – № 5. – С. 11 – 17.
2. Лихтерман, Л.Б. Неврология черепно-мозговой травмы / Л.Б. Лихтерман // – М.: Москва. – 2009. – С. 17.
3. Одинак, М.М. Мониторинг перфузионных нарушений в острейшую стадию ишемического инсульта / М.М. Одинак [и др.] // *Вест. Рос. Воен. – мед. акад.* – 2005. – № 2 (14). – С. 25–30.
4. Рабинович, С.С. Нарушение мозгового кровообращения в остром периоде черепно-мозговой травмы: доплерографическое исследование / С.С. Рабинович, М.А. Садовой, Е.С. Рабинович // – Новосибирск: АНО «Клиника НИИТО». – 2008. – С. 152.
5. Сафин, А.М. Нарушение мозгового кровотока при черепно-мозговой травме различной степени тяжести по данным транскраниальной доплерографии / А.М. Сафин [и др.] // *Вопр. нейрохир.* – 2007. – №2. – С. 16–21.
6. Семенютин, В.Б. Оценка состояния мозгового кровообращения с помощью кросс-спектрального анализа спонтанных колебаний системной и церебральной гемодинамики / В.Б. Семенютин [и др.] // *Нейрохирургия.* – 2008. – № 1. – С. 48–57.
7. Скоромец, Т.А. Гемодинамические механизмы вторичного повреждения головного мозга в остром периоде тяжелой и среднетяжелой черепно-мозговой травмы / Т.А. Скоромец // *Нейрохирургия.* – 2001. – № 1. – С. 18–21.
8. Aaslid, R. Cerebral autoregulation dynamics in humans / R. Aaslid [et al.] // *Stroke.* – 1989. – Vol. 20, № 1. – P. 45–52.
9. Birch, A.A. Assessment of Autoregulation by Means of Periodic Changes in Blood Pressure / A.A. Birch [et al.] // *Stroke.* – 1995. – Vol. 26, № 5. – P. 834–837.
10. Bouma, G.J. Blood pressure and intracranial pressure-volume dynamics in severe head injury: relationship with cerebral blood flow / G.J. Bouma [et al.] // *J. Neurosurg.* – 1992. – Vol. 77, № 1. – P. 15–9.
11. Czosnyka, M. Continuous assessment of cerebral autoregulation – clinical verification of the method in head injured patients / M. Czosnyka [et al.] // *Acta Neurochir.* – 2000. – № 76. – P. 483–484.
12. Enevoldsen, E.M. Autoregulation and CO<sub>2</sub> responses of cerebral blood flow in patients with acute severe head injury / E.M. Enevoldsen, F.T. Jensen // *J. Neurosurg.* – 1978. – Vol. 48, № 5. – P. 689–703.
13. Fog, M. Cerebral circulation: The reaction of the pial arteries to a fall in blood pressure / M. Fog // *Arch. Neurol. Psychiatry.* – 1937. – № 37. – P. 351–364.
14. Giller, C.A. The frequency-dependent behavior of cerebral autoregulation / C. A. Giller // *J. Neurosurg.* – 1990. – Vol. 27, № 3. – P. 362–368.
15. Graham, D.I. Brain damage in fatal non-missile head injury without high intracranial pressure / D.I. Graham [et al.] // *J Clin. Pathol.* – 1988. – № 41. – P. 34–37.
16. Haubrich, C. Dynamic autoregulation testing in the posterior cerebral artery / C. Haubrich [et al.] // *Stroke.* – 2004. – Vol. 35, № 4. – P. 848–852.
17. Hlatky, R. Dynamic autoregulatory response after

- severe head injury / R. Hlatky [et al.] // *J. Neurosurg.* – 2002. – Vol. 97. – P. 1054–1061.
18. Jeager, M. Continuous assessment of cerebrovascular autoregulation after traumatic brain injury using brain tissue oxygen pressure reactivity / M. Jeager [et al.] // *Crit. Care. Med.* – 2006. – Vol. 34. – P. 1783–1788.
  19. Jennet, B. Assessment of outcome after severe head injury. A practical scale / B. Jennet, M. Bond // *Lancet.* – 1975. – № 1. – P. 480–484.
  20. Junger, E.C. Cerebral autoregulation following minor head injury / E.C. Junger [et al.] // *J. Neurosurg.* – 1997. – Vol. 86, № 3. – P. 425–432.
  21. Lam, J.M. Monitoring of autoregulation using laser Doppler flowmetry in patients with head injury / J.M. Lam [et al.] // *J. Neurosurg.* – 1997. – Vol. 86, № 3. – P. 438–445.
  22. Lang, E.W. Cerebral autoregulation testing after aneurysmal subarachnoid hemorrhage: the phase relationship between arterial blood pressure and cerebral blood flow velocity / E.W. Lang, R.R. Diehl, H.M. Mehdorn // *Crit. Care Med.* – 2001. – Vol. 29, № 1. – P. 158–163.
  23. Lang, E.W. Tissue oxygen reactivity and cerebral autoregulation after severe traumatic brain injury / E.W. Lang, M. Czosnyka, M. Mehdorn // *Crit. Care Med.* – 2003. – Vol. 31, № 1. – P. 267–271.
  24. Müller, M. Changes in linear dynamics of cerebrovascular system after severe traumatic brain injury / M. Müller [et al.] // *Stroke.* – 2003. – Vol. 34, № 5. – P. 1197–1202.
  25. Newell, D.W. Effect of transient moderate hyperventilation on dynamic cerebral autoregulation after severe head injury / D.W. Newell [et al.] // *J. Neurosurg.* – 1996. – Vol. 39, № 1. – P. 35–43.
  26. Panerai, R.B. Linear and non-linear analysis of human dynamic autoregulation / R.B. Panerai, S.L. Dawson, J.F. Potter // *Am. J. Physiol.* – 1999. – № 277. – P. 1089–1099.
  27. Purves, M.J. The physiology of the cerebral circulation / M.J. Purves // Cambridge, Cambridge University Press. – 1972. – P. 226.
  28. Werner, C. Pathophysiology of traumatic brain injury / C. Werner, K. Engelhard // *British Journal of Anaesthesia.* – 2007. – Vol. 99, № 1. – P. 4–9.
  29. Strebel, S. Impaired cerebral autoregulation after mild brain injury / S. Strebel [et al.] // *Surg. Neurol.* – 1997. – Vol. 47, № 2. – P. 128–231.
  30. Teasdale, G. Assessment of coma and impaired consciousness. A practical scale / G. Teasdale, B. Jennet // *Lancet.* – 1974. – № 2. – P. 81–84.

### ТҮЙІНДЕМЕ

Бұл мақалада бассүйек-ми жарақатының жедел кезеңіндегі 36 сырқатқа мидың магистральдық артерияларында қанайналым жылдамдығы (транскраниальдық доплерография) мен жүйелі қан қысымының (инвазиясыз фотоплетизмография) мониторингі жүргізілді. Ми қанайналымы ауторегуляциясын бағалау екі әдіспен жүргізілді, ол манжеттік (фармакологиясыз гипотензия) тесті және қанайналым жылдамдығы мен жүйелі қан

қысымының Майер толқындары диапазонында фаза аралық айырмасын анықтау (кросс-спектральды анализ). Түрлі ауырлықтағы бассүйек-ми жарақатының жедел кезеңінде сырқаттардың барлығында дерлік ми қанайналымы ауторегуляциясының түрлі дәрежедегі өзгерістері байқалады.

**Негізгі сөздер:** бассүйек-ми жарақаты, транскраниальдық доплерография, ми қанайналымының ауторегуляциясы.

### SUMMARY

Cerebral blood flow velocity in basal cerebral arteries (transcranial Doppler) and systemic blood pressure (noninvasive percutaneous photoplethysmography) were analysed in 36 patients in an acute period of head injury. Assessment of cerebral autoregulation was carried out in two ways: with cuff-test (non-pharmacological hypotension) and the phase shift calculation between slow oscillations of cerebral blood flow velocity and

systemic blood pressure within the range of Mayer waves (cross-spectral analysis). Different degree of cerebral autoregulation disorders have been found in all observed patients in an acute period of head injury, irrespective of trauma severity.

**Key words:** head injury, transcranial Doppler, cerebral autoregulation.

УДК 616.831-006.4

Е.К. Дюсембеков

## КЛИНИКО-ЭПИДЕМИОЛОГИЧЕСКИЕ ХАРАКТЕРИСТИКИ ОПЕРАЦИЙ И РАННЕГО ПОСЛЕОПЕРАЦИОННОГО ПЕРИОДА ПРИ ЗЛОКАЧЕСТВЕННЫХ НОВООБРАЗОВАНИЯХ ГОЛОВНОГО МОЗГА

Алматинский государственный институт усовершенствования врачей,  
Кафедра нейрохирургии, ГКБ №7 г. Алматы

В статье анализируется радикальность удаления интратенториальных злокачественных глиом у 225 больных. Выявлена корреляция между гистологической принадлежностью опухоли и степенью её резекции. Наиболее часто встречались злокачественные и очень злокачественные варианты глиом (Grade III, IV). В основном произведены субтотальные резекции. Благоприятное течение послеоперационного периода отмечено у 77,2% больных, клиническое улучшение при выписке в 82% случаях.

**Ключевые слова:** интратенториальные, злокачественные, опухоли, глиомы, радикальность

Известно, что онкологические заболевания занимают третье место в числе причин смертности [1, 2]. Злокачественные новообразования головного мозга (ЗНГМ) имеют ограниченную распространенность среди всех онкологических заболеваний, однако локализация и особенности течения заболевания обуславливают высокую смертность, инвалидизацию больных, психические нарушения и формирование стрессовых реакций, что определяет их медико-социальную значимость. Эпидемиологическими исследованиями доказана относительная распространенность и выраженная в мире тенденция роста заболеваемости опухолями головного мозга [3, 4, 5]. В настоящее время установлены достаточно высокая распространенность ЗНГМ и рост заболеваемости среди населения Казахстана [6].

Общепринятым наиболее эффективным методом лечения опухолей головного мозга является её хирургическое удаление. В работах по эпидемиологии опухолей головного мозга нашли отражение некоторые вопросы характеристики нейрохирургической помощи [7], в том числе: особенности клиники при разных размерах опухоли; объемы нейрохирургическо-го вмешательства; послеоперационные осложнения.

На фоне всего сказанного выше, обращает внимание практическое отсутствие клинико-эпидемиологических исследований по опухолям головного мозга в Казахстане. Кроме того, в научном и практическом аспектах представляют существенный интерес количественные данные о степени ра-

дикальности выполняемых операций при различных гистологических вариантах опухолей, о течении послеоперационного периода и т.д.

Цель работы – определить основные клинико-эпидемиологические особенности и количественные характеристики нейрохирургических операций и раннего послеоперационного периода у больных с интратенториальными ЗНГМ.

В качестве объекта исследований приняты данные по 225 больным со злокачественными интратенториальными опухолями (Grade II-IV по классификации ВОЗ 2000 года), оперированными в Республиканском центре нейрохирургии на базе городской клинической больницы № 7 г. Алматы за период с 1996 по 2006гг.

Одной из наиболее значимых характеристик нейрохирургических операций является их радикальность. Установлено (таблица 1), что наиболее часто ( $p < 0,01$ ) проводятся субтотальные резекции (56,9±3,30% случаев), а частичные и тотальные операции – практически с одинаковой вероятностью (соответственно, 22,2±2,77% и 20,9±2,71%).

Однако ориентироваться только на эти данные было бы ошибочно, поскольку вопрос о радикальности операций зачастую решается с учетом гистологического диагноза опухоли. Действительно, соответствующее исследование позволило нам установить статистически значимые различия в радикальности проводимых операций при опухолях с разным гистологическим диагнозом.

Таблица 1.

### Количественная характеристика радикальности операций, проводимых при ЗНГМ

№ п/п	Радикальность операции	Количество больных	
		абсолютное число	% относительно общего числа больных, $X \pm \sigma$
1	Частичная	50	22,2±2,77
2	Субтотальная	128	56,9±3,30
3	Тотальная	47	20,9±2,71
Всего больных		225	100,0

Достоверно больше было больных с глиобластомой ( $40,5 \pm 3,20\%$  случаев), чем других гистологических вариантов (во всех случаях «р» от  $< 0,05$  до  $< 0,001$ ). К числу часто встречающихся видов опухолей следует также отнести анапластическую астроцитому ( $19,8 \pm 2,44\%$ ). Диффузная, фибриллярная, гемистоцитарная и протоплазматическую астроцитомы объединены в одну группу (Grade II) и общая их частота встречаемости составила  $18,4 \pm 2,59\%$ .

При глиобластоме наиболее часто проводились субтотальные резекции ( $64,6 \pm 5,38\%$  от числа прооперированных с глиобластомой), тогда как частота частичных и тотальных операций существенно не различается.

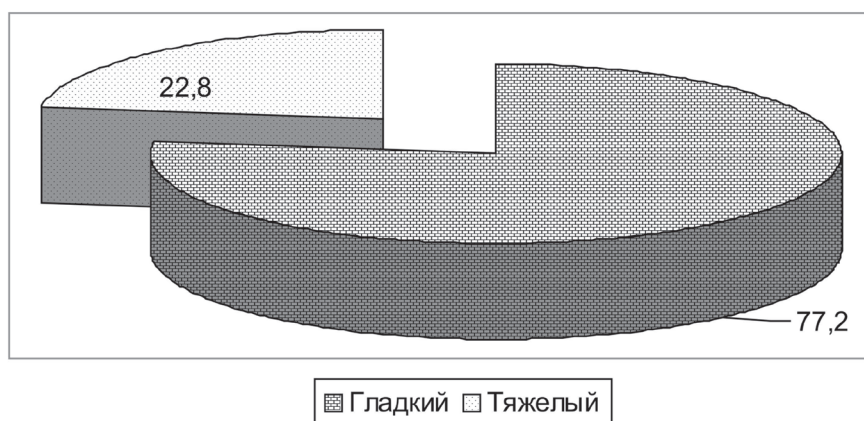
При злокачественной эпендимоме применены, как правило, субтотальная и тотальная резекции.

Тотальные операции чаще производят при анапластической олигоастроцитоме ( $57,1\%$  случаев), фибриллярной астроцитоме ( $55,6\%$  из числа опе-

раций при этом виде опухоли) и олигоастроцитоме ( $40,0\%$ ).

Стратегия оперативного лечения при внутримозговых опухолях ориентирована, как правило, на более высокую радикальность операции, но ряд объективных причин вынуждает ограничиться субтотальной или частичной операцией. К этим причинам относятся: локализация опухоли вблизи функционально значимых зон мозга, гигантские размеры, глубинное расположение с распространением её через среднюю линию. Немаловажным фактором, ограничивающим радикальность операции, является возраст больного и клиническая фаза заболевания.

В оперативном лечении ЗНГМ важным является течение раннего послеоперационного периода. По нашим наблюдениям за 220 прооперированными больными, этот период характеризовался как гладкий после  $77,2 \pm 2,86\%$  операций и как тяжелый – в  $22,8 \pm 2,86\%$  случаев (рисунок 1).

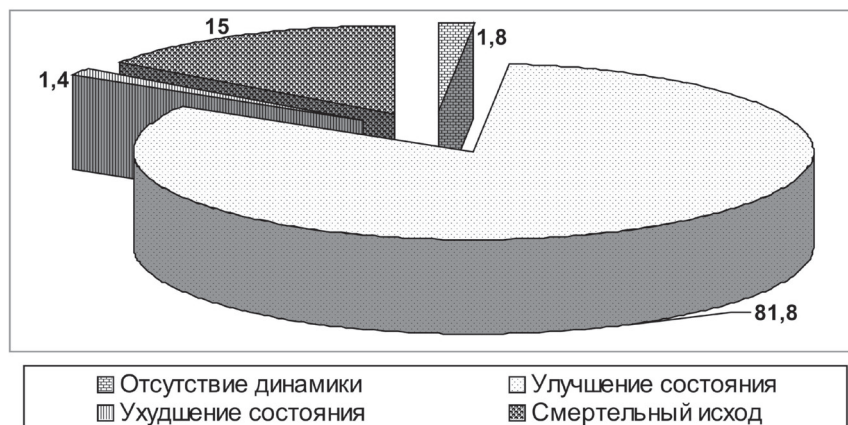


**Рисунок 1.**

Общая характеристика течения раннего послеоперационного периода (% относительно числа прооперированных больных).

В раннем послеоперационном периоде важным является возможность прогнозирования исхода операции. Из выделенных возможных 4-х исходов (отсутствие динамики, улучшение и ухудшение состояния, смертельный исход) достоверным, относительно

других, является улучшение состояния. Установлено, что в  $81,8 \pm 2,60\%$  наблюдали улучшение состояния, смертельный исход имел место в  $15,0 \pm 2,41\%$  случаев, в  $1,4 \pm 0,78\%$  - ухудшение и в  $1,8 \pm 0,90\%$  - отсутствие динамики (рисунок 2).



**Рисунок 2.**

Общая характеристика исхода операции в раннем послеоперационном периоде (% относительно числа прооперированных больных). При этом, ориентируясь на 95-процентный доверительный интервал, можно говорить об улучшении состояния больных в раннем послеоперационном периоде в  $76,6 \div 87,0$  процента случаев, а о смертельном исходе – в  $10,2 \div 19,8$  процента случаев.

В результате наблюдения за 174 больными выявлен ряд особенностей в клинических проявлениях улучшения состояния прооперированных в раннем послеоперационном периоде (таблица 2).

Таблица 2.

**Количественная характеристика клинических проявлений улучшения состояния больных в раннем послеоперационном периоде.**

№ п/п	Клинические проявления	Количество больных	
		абсолютное число	% относительно общего числа больных, $X \pm s_x$
1	Отсутствие и/или выраженное уменьшение интенсивности головных болей	169	97,1±1,27
2	Улучшение двигательной функции	66	37,9±3,68
3	Улучшение тактильной чувствительности	4	2,3±1,14
4	Улучшение зрения	8	4,6±1,59
Всего больных	174	100,0	

Типичны, в частности, отсутствие и/или выраженное уменьшение интенсивности головных болей, отмечаемое практически у всех больных (97,1% случаев), улучшение двигательной функции – у 37,9% больных. Существенно реже – улучшение тактильной чувствительности (2,3%) и улучшение зрения (4,6%). Характерно также, что те или иные признаки улучшения сочетаются у одного и того же больного.

Случаи ухудшения состояния больных в раннем послеоперационном периоде (см. рис. 2) единичны и характеризовались усилением головных болей, развитием пареза или пlegии, жалобами на общую слабость (во всех случаях 1 – 2 больных).

## Выводы

1. При ЗНГМ наиболее часто ( $p < 0,01$ ) проводятся субтотальные операции (56,9% случаев), а частичные и тотальные операции – практически с одинаковой вероятностью (соответственно, 22,2% и 20,9%).

2. Из числа наблюдаемых больных чаще прооперированы больные с глиобластомой, чем с опухолями, имеющими другой гистологический диагноз (во всех случаях «р» от  $< 0,05$  до  $< 0,001$ ). К числу часто встречающихся видов опухолей следует также отнести анапластическую астроцитому. Более доброкачественные варианты глиом (Grade II) встречаются значительно реже.

3. Степень радикальности операции при различных гистологических видах опухолей существенно отличается. При глиобластоме наиболее чаще проводятся субтотальные резекции (64,6%).

4. Тотальные операции чаще производят при анапластических олигоастроцитомах, фибриллярных астроцитомах и олигоастроцитомах.

5. Послеоперационный период после операций по поводу внутримозговых ЗНГМ характеризовался как гладкий в 77,2% наблюдений и как тяжелый – в 22,8% случаев.

6. В раннем послеоперационном периоде достоверным, относительно возможных исходов (отсутствие динамики, улучшение и ухудшение состояния, смертельный исход), является улучшение состояния у 81,8% больных.

7. Клиническими проявлениями улучшения состояния прооперированных больных в раннем послеоперационном периоде являются отсутствие и/или выраженное уменьшение интенсивности головных болей, отмечаемое практически у всех больных, и улучшение двигательных функций. Характерно сочетание признаков улучшения у одного и того же больного.

8. Случаи ухудшения состояния больных в раннем послеоперационном периоде единичны.

## СПИСОК ЛИТЕРАТУРЫ

1. Вихерт А.И., Жданов В.С., Чаклин А.К. Эпидемиология неинфекционных заболеваний. – М.: 1990. – 245 с.
2. Павленга Й. Прогнозирование заболеваемости злокачественными заболеваниями в крупных городах // Рак в крупных городах стран – членов СЭВ: Под ред. А.В. Чаплина. – Минск: «Освега», 1986. – 211 с.
3. Лосев Ю.А. Эпидемиология первичных опухолей головного мозга в сельской местности (на модели Ленинградской области): Автореф. дис. канд. мед. наук.- СПб., 2003.
4. Davis F.G., Malinsky N., Haenszel W. et al. Primary brain tumor incidens rates in four United States regions, 1985—1989: a pilot study// Neuroepidemiology. — 1996. —Vol. 15. — P. 103—112.
5. R.Ramplng Cancer scenarios: An aid to planning cancer services in Scotland in the next decade.

- Brain and CNS tumours. - Beatson Oncology Centre, Glasgow. – 2006.
6. Дюсембеков Е.К. Заболеваемость населения злокачественными новообразованиями головного мозга в Казахстане // Центрально-Азиатский научно-практический журнал по общественному здравоохранению. – 2007. – Т. 6. - № 2 – 3. – С. 65 – 70.
7. Улитин А.Ю. Эпидемиология первичных опухолей головного мозга среди населения крупного города и пути совершенствования организации медицинской помощи больным с данной патологией (на модели Санкт-Петербурга): Автореф. дис. канд. мед. наук. - СПб., 1997.

### ТҮЙІНДЕМЕ

Ғылыми зерттеуде 225 науқаста ми ішілік глиома қатерлі ісігінің радикалды алып тасталынуы талқыланады. Ісіктің резекциялану дәрежесі мен гистологиялық тегі арасындағы сәйкестік анықталған. Глиомалардың қатерлі және өте қатерлі түрлері жиі кездесті (Grade III, IV). Көбіне субтоталдық резекция

жасалынған. 77,2 % науқаста операциядан кейінгі кезеңнің қолайлы ағымы, 82 % науқаста шығардағы клиникалық жақсару белгіленген.

**Негізгі сөздер:** ми ішілік, қатерлі, ісіктер, глиомалар, радикалдылық.

### SUMMARY

The article analyzes radicality of intracerebral malignant gliomas removal of 225 patients. There is a correlation between tumour's gystological picture and removal degree. Malignant and the most malignant cases (Grade III,IV) are the most often found. Mainly

subtotal removal were carried out. 77,2 % of patients had a favorable period after operation, clinical health improvement was mentioned in 82% cases.

**Key words:** brain, malignant tumors, gliomas, radicality.

УДК 616.711-007,5

Т.Т. Керимбаев, В.Г. Алейников, Е.А. Урунбаев, Е.В. Кисаев, Б.С. Ерижелбеков

## ОПЫТ ПРИМЕНЕНИЯ БАЛОННОЙ КИФОПЛАСТИКИ ПРИ ТРАВМАТИЧЕСКОМ ПЕРЕЛОМЕ ПОЗВОНОЧНИКА

АО «Республиканский научный центр нейрохирургии», г.Астана

В статье представлены результаты кифопластики, проведенной у пациентки с компрессионным переломом тела второго поясничного позвонка. Операция проводилась стандартным способом посредством транспедикулярного введения комплекта игл разного размера с двух сторон и поднятия высоты тела позвонка при помощи двух баллонов с последующим заполнением костным цементом. Данная методика позволила восстановить высоту тела позвонка с сохранением анатомо-физиологических соотношений позвоночного столба и возможностью активизации пациентки после операции.

**Ключевые слова:** баллонная кифопластика, травма позвоночника, компрессионный перелом позвоночника

### Введение

Повреждения позвоночника и спинного мозга относятся к тяжёлым видам травм опорно-двигательного аппарата, требующим длительного госпитального и реабилитационного лечения. Среди всех повреждений скелета, по данным литературы, они составляют до 17,7 %. Переломы позвонков в нижнем грудном и поясничном отделах, ввиду анатомических и биомеханических особенностей, представляют наибольшую группу - до 54,9 % от всех повреждений позвоночного столба [1].

Общепризнанно, что хирургическое лечение при неосложненных переломах позвоночника должно быть направлено в первую очередь на стабилизацию позвоночного сегмента и, по возможности, восстановление физиологической оси позвоночника. Безусловно, на современном этапе одним из эффективных методов является транспедикулярная фиксация позвоночника, которая позволяет решить все поставленные задачи. Все более широкое применение находят в ведущих клиниках, в том числе и в АО «Республиканский научный центр нейрохирургии» («РНЦНХ»), современные чрезкожные транспедикулярные системы, которые позволяют уменьшить интраоперационную травматизацию мягких тканей. Однако, несмотря на малоинвазивность методики, данный вид операции является травматичным, инвалидизирующим, не физиологичным, так как происходит фиксация дополнительно, как минимум двух соседних здоровых позвонков с блокированием движений в них и нарастанием вертикальной нагрузки в соседних.

В то же время, консервативное лечение, заключающееся в длительном постельном режиме с реклиацией в месте перелома имеет негативные последствия: вследствие деформации оси позвоночника происходит увеличение нагрузки на передний опорный комплекс, что повышает риск развития переломов нижележащих позвонков и способствует появлению стойкого болевого синдрома, что несомненно, приводит к ухудшению качества жизни пациентов.

В этом плане, наиболее оптимальным и перспективным методом хирургического лечения при неосложненных компрессионных переломах позвоночника, в том числе травматических, становится кифопластика.

Впервые методика баллонной кифопластики была внедрена американскими нейрохирургами во главе с М. Reiley совместно с компанией «Kyphon» в 1998 году и сообщение в научной литературе было сделано W.Wong с соавторами в 2000 году [2].

Кифопластика является по своей сути, модифицированной вертебропластикой, основным отличием которого является предварительное введение в тело позвонка, через специальную костную иглу, проводника с баллоном на конце, который вводится в спущенном состоянии, затем путем его раздувания происходит расправление пораженного тела позвонка и восстановление его размеров.

Кроме того, важным преимуществом кифопластики является уменьшение риска развития экстравертебрального истечения костного цемента.

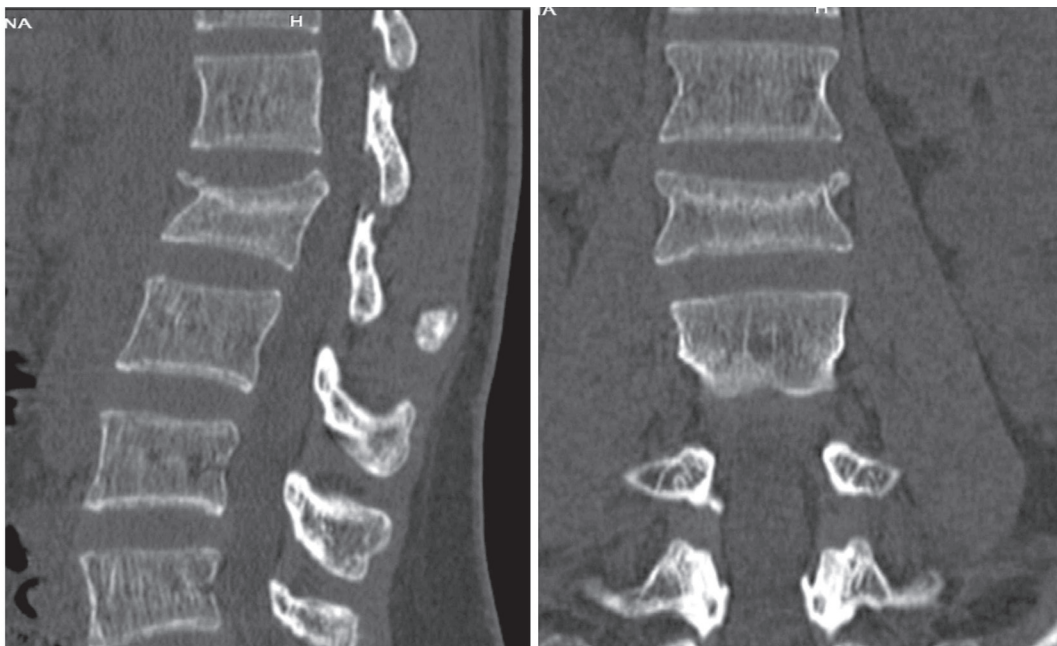
### Цель работы

Представить опыт проведения баллонной кифопластики на примере пациентки с компрессионным переломом поясничного отдела позвоночника.

### Материал и методы

В клинике спинальной нейрохирургии АО «РНЦНХ» была проведена баллонная кифопластика пациентке А., 21 года с компрессионным переломом второго поясничного позвонка 2 степени, по шкале «AO Spine» тип А 3.1. В анамнезе – травма в результате дорожно-транспортного происшествия, за 8 дней до проведения операции. Пациентка была первоначально госпитализирована в травматологическую клинику, в последующем переведена в АО «РНЦНХ».

В клинику-неврологическом статусе преобладал местный интенсивный болевой синдром – 8 баллов по шкале ВАШ, без двигательных и чувствительных нарушений. Была проведена рентгенография, КТ, МРТ – исследование, где вышеуказанный диагноз был подтвержден. Как видно, на КТ, – томограммах (рисунок 1) определяется компрессионный перелом тела перелом LII позвонка А1.3 типа с наличием небольшого по размерам костного фрагмента в эпидуральном пространстве и кифотической деформацией оси позвоночника.



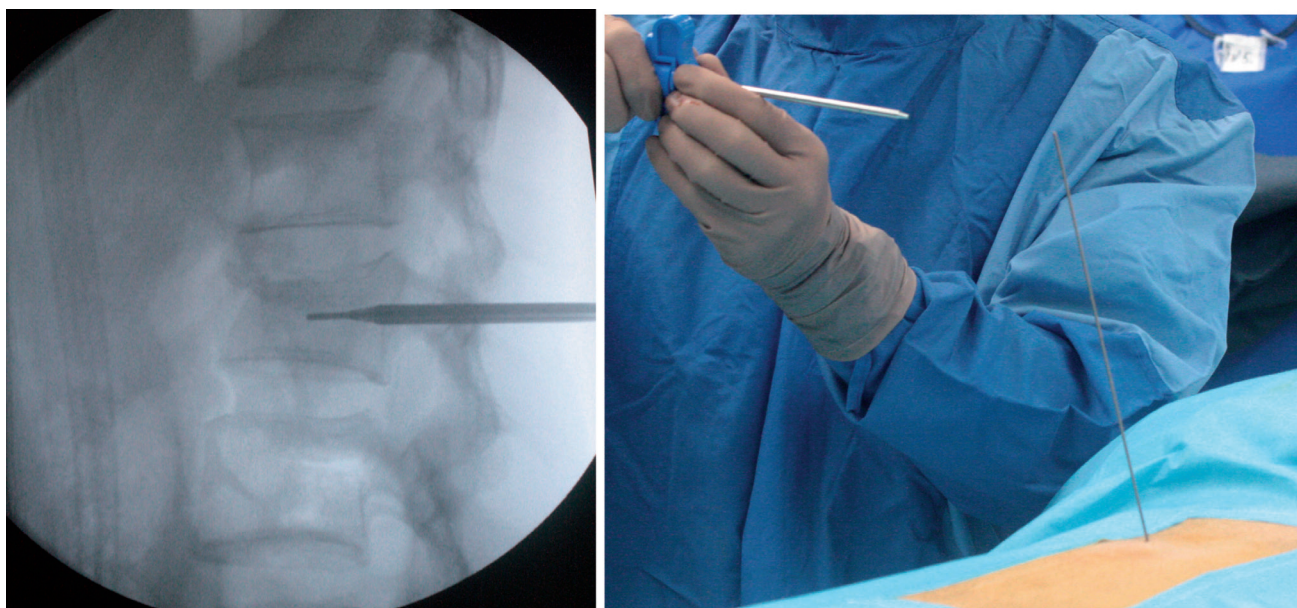
**Рисунок 1.**

КТ томограммы пациентки А., 21 года с компрессионным переломом тела LIII позвонка типа А3.1.

При этом, вертикальный размер передней остеолигаментарной колонны был снижен до 64% (определение величины компрессии тела позвонка по J. Mumford), размер угловой деформации составил по шкале Cobb - 20 градусов, стеноз позвоночного канала на уровне деформированного позвонка – 75%.

Хирургическое лечение проводили под общей анестезией. Возможно также проведение операции под местной анестезией. Использовали систему для баллонной кифопластики «Askertapp» производства Швейцария.

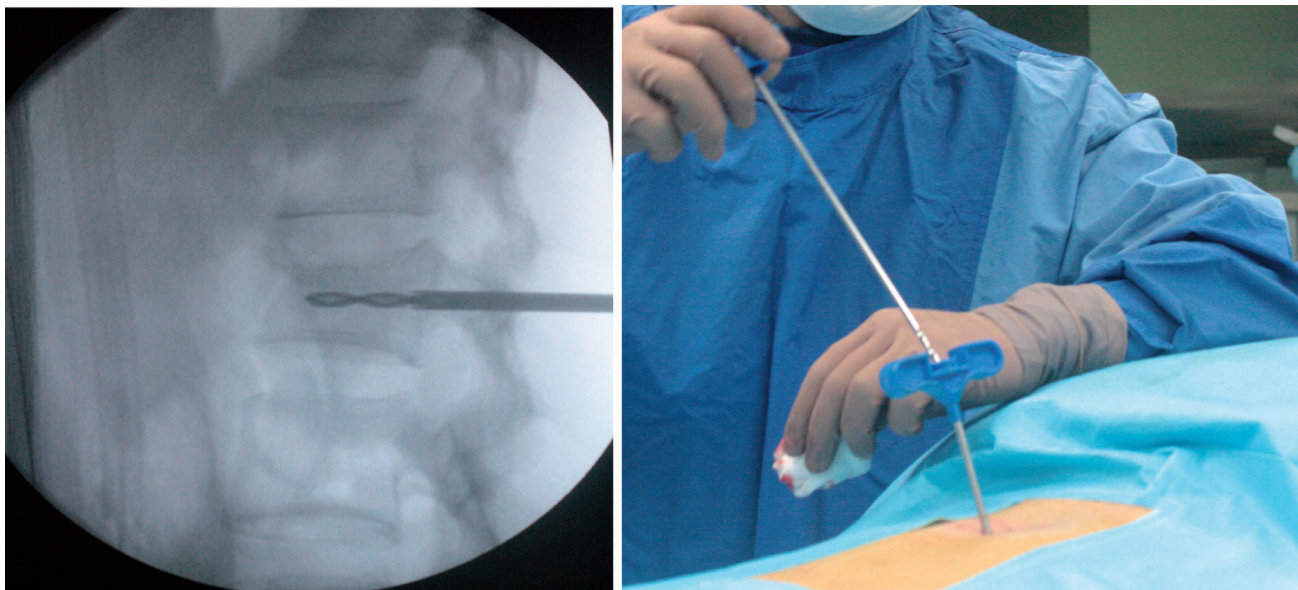
Под рентген-контролем на С-дуге в прямой проекции визуализировали ножку дуги пораженного позвонка. Вводили иглу в позвонок с латерального края ножки дуги в ее центральной части до середины тела позвонка. Далее, мандрен иглы удалялся и проводилась спица, по которой вводилась игла большего размера с канюлированным мандреном (рисунок 2). Далее, мандрен удалялся и при помощи ручной дрели формировалось ложе для установки баллона в теле позвонка (рисунок 3). С другой стороны манипуляция повторялась.



**Рисунок 2.**

Проведение по спице костной иглы с канюлированным мандреном.

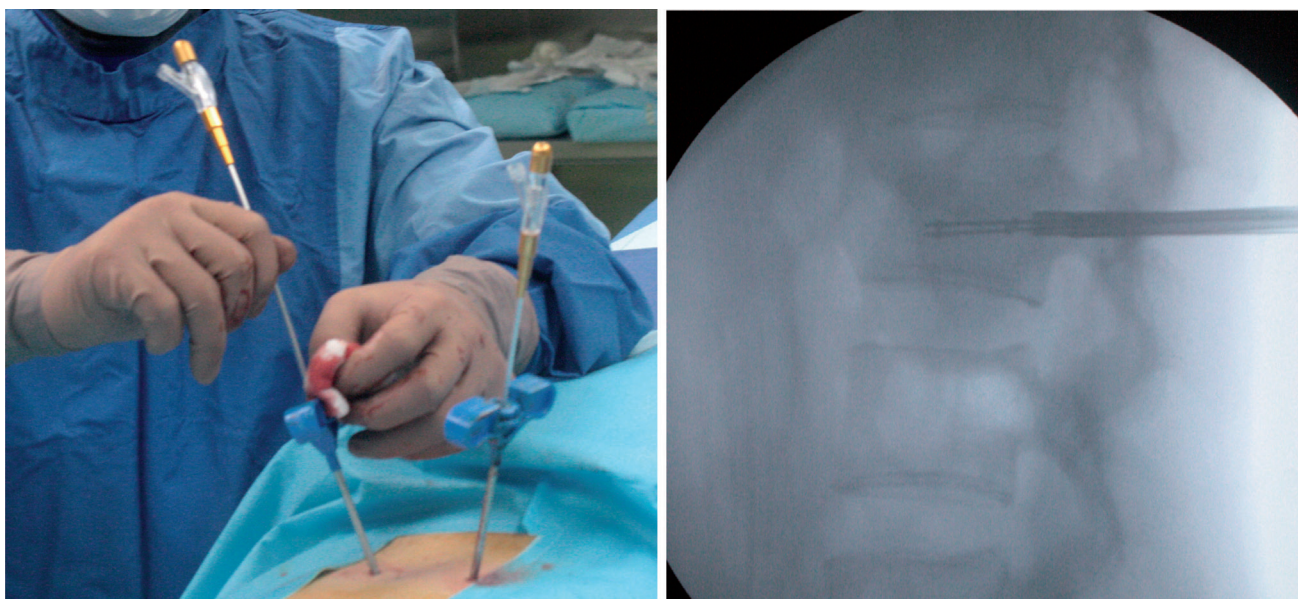




**Рисунок 3.**

Введение сверла и формирование ложа для баллона.

Баллоны вводились через установленные иглы соответствующего размера в средней части тела позвонка (рисунок 4).

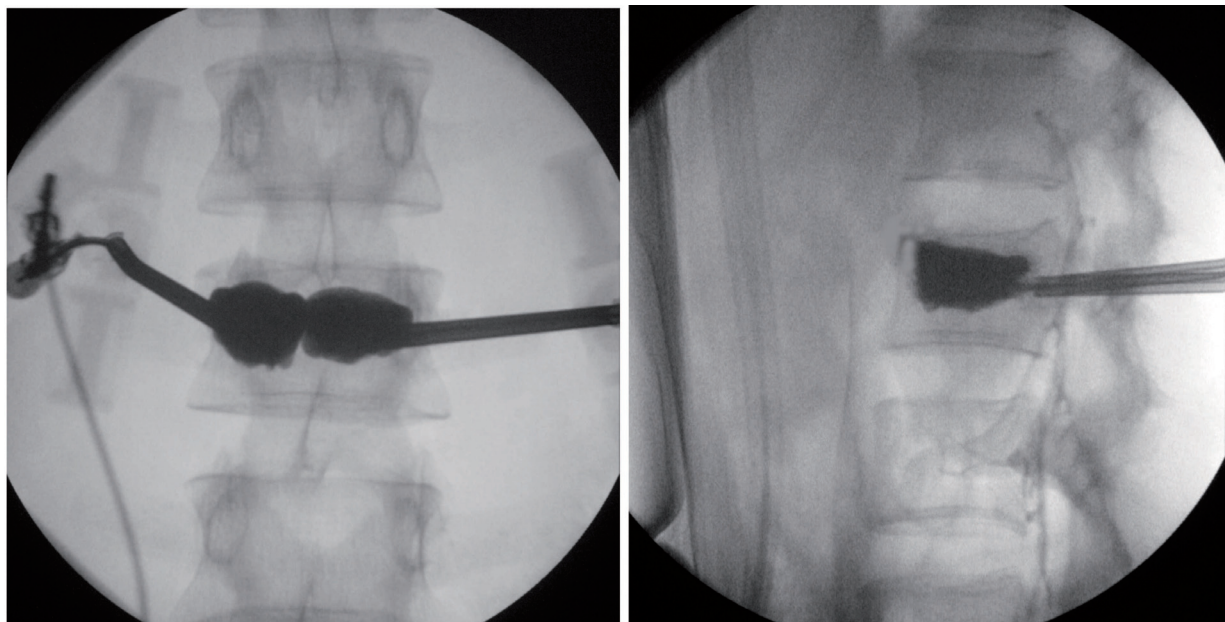


**Рисунок 4.**

Введение и установка проводников с баллонами в теле позвонка.

Проводники с баллонами соединялись с системой создания высокого давления с манометром. Поэтапным одномоментным двухсторонним введением контрастного вещества в баллон (до 6 мл), создавалось высокое давление в них (до 30 см куб).

При этом, на мониторе отчетливо визуализировалось увеличение высоты тела пораженного позвонка и уменьшение кифотической деформации позвоночного столба (рисунок 5).

**Рисунок 5.**

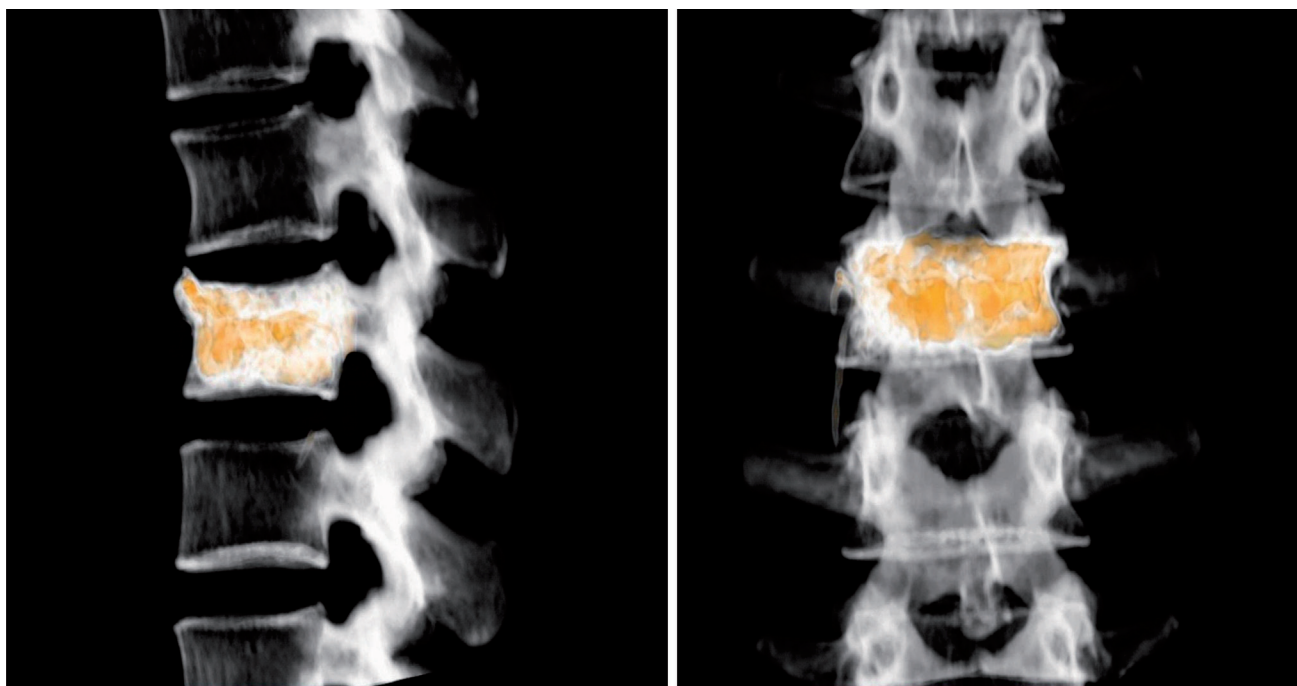
Этап поэтапного одномоментного двухстороннего «раздувания» баллонов с восстановлением высоты поврежденного тела позвонка.

Далее мандрен удалялся и в образовавшуюся полость нагнетался костный цемент фиксируя высоту тела позвонка в достигнутом положении.

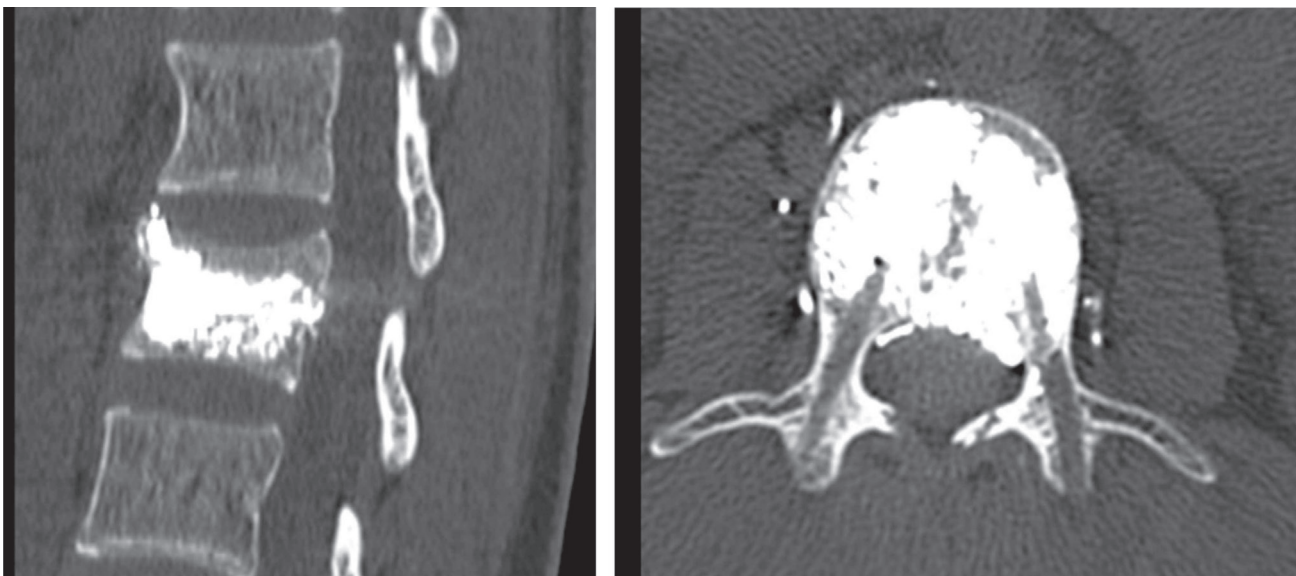
### Результаты и обсуждения

После проведения баллонной кифопластики пациентка активизирована, через несколько часов вертикализирована. Болевой синдром значительно

уменьшился – до 1-2 баллов по шкале ВАШ, ограничений в двигательной сфере и нарушений чувствительности не отмечает. На контрольных КТ – томограммах (рисунок 6, 7) отмечается восстановление высоты тела позвонка, восстановление угла кифотической деформации, устранение сдавления эпидурального пространства костным фрагментом за счет distractionного механизма.

**Рисунок 6.**

Послеоперационные КТ томограммы в 3D – реконструкции Рисунок 7.



**Рисунок 7.**

Послеоперационные КТ томограммы в сагитальной проекции с устранением эпидурального фрагмента вследствие дистракции тела позвонка.

Анализ литературных данных показывает широкое применение методики баллонной кифопластики при остеопорозных переломах. В частности, В.М. Boszczyk и соавторы в 2004 году [3] сообщает о проведении более 2000 операций, с анализом отдаленных результатов более 2 лет.

В то же время, в последнее время методика баллонной кифопластики все чаще используется и при травматических переломах. Так, Voonen S., Van Meirhaeghe J. с соавторами в 2011 году [4] приводят сравнительные данные наблюдения, в течение 24 месяцев, пациентов с острыми травматическими переломами тел позвонков, которым была проведена кифопластика и пациентов, которым проводилось консервативное лечение. Оценивалось трудоспособность, качество жизни и уровень боли. В группе оперированных пациентов результаты лечения были гораздо лучше, по данным опросника SF 36, PSC, VAS score. Максимально выраженная разница в эффективности лечения отмечалась через 3 и 24 месяца. Было доказано, что кифопластика быстро редуцирует боль и восстанавливает функциональность и трудоспособность.

Svedbom A., Alvares L. с соавторами в 2013 году [5], опубликовали данные исследования позиции цена - качество в сравнении кифопластики, вертебропластики и нехирургического лечения острых переломов позвоночника, на основании которых авторами сделано заключение о наибольшей эффективности методики кифопластики.

По данным Педаченко Е.Г., Куцаев С.В. [6], если

компрессионный перелом не превышает 30-40% исходной высоты тела позвонка, есть возможность полного его восстановления. Результат во многом также зависит от сроков развития компрессионного перелома – чем раньше проведена операция, тем больше вероятность восстановления высоты тела позвонка. При травматических переломах позвоночника показанием к операции являются следующие типы переломов: A1.1 – компрессионные переломы с компрессией верхней или нижней замыкательной пластинки; A1.2 – краевой перелом; A1.3 – неполный взрывной перелом с наличием небольшого по размерам костного фрагмента в эпидуральном пространстве без грубой неврологической симптоматики, при этом расправляемый в теле позвонка баллон приводит к дистракции и устранению эпидурального сдавления.

### Выводы

1. Баллонная кифопластика - является эффективной малоинвазивной методикой хирургического лечения при компрессионных переломах позвоночника, в том числе травматического генеза.

2. Показаниями к хирургическому лечению при травматических компрессионных переломах позвоночника являются переломы типа A1.1, A1.2, A1.3 по классификации «AO Spine».

3. Результаты лечения во многом зависят от сроков проведения операции, оптимальным считается проведение кифопластики в первые несколько дней после травмы, максимально до 3 недель.

### СПИСОК ЛИТЕРАТУРЫ

1. Журавлев С.М. Статистика переломов позвоночника.// Проблемы хирургии позвоночника и спинного мозга: Тезисы докладов Всероссийской научно-практической конференции. - Новосибирск, 1996. - С. 129-130.
2. Wong X., Reiley M.A., Garfin S. Vertebroplasty/ Kyphoplasty // J. Women's Imaging. – 2000. – Vol. 2. – P.117-124.
3. Boszczyk B.M., Bierschneider M., Schmid K., Grillhosi A., Robert B., Jaksche H. Microsurgi-

- cal interlaminary vertebra- and kyphoplasty for severe osteoporotic fractures // J.Neurosurg. – 2004. – Vol. 100. – P.32 - 37.
4. Boonen S., Van Meirhaeghe J., Bastian L., Cummings S.R., Ranstam J., Tillman J.B., Eastell R., Talmadge K., Wardlaw D. Balloon kyphoplasty for the treatment of acute vertebral compression fractures: 2-year results from a randomized trial. - J. Bone Miner. Res. - Jul 2011. – Vol. 26 (7). – P. 1627-37.
  5. Svedbom A., Alvares L., Cooper C., Marsh D., Ström O. Balloon kyphoplasty compared to vertebroplasty and nonsurgical management in patients hospitalised with acute osteoporotic vertebral compression fracture: a UK cost-effectiveness analysis. // Osteoporos Int. - Jan 2013. – Vol. 24 (1). – P. 355-67.
  6. Педаченко Е.Г., Куцаев С.В. Баллоная кифопластика в кн.; Пункционная вертебропластика. – А.Л.Д. - Киев, - стр. 475-483.

### ТҮЙІНДЕМЕ

Бұл мақалада, екінші бел омыртқасы денесінің компрессиялық сынығы бар науқасқа жасалған кифопластиканың нәтижесі ұсынылған. Операция стандартты әдіспен жүргізілді, яғни, инелер жиынтығы омыртқаға екі жағынан транспедикулярлы жолмен енгізілді және екі баллонның көмегімен омыртқа денесінің биіктігі көтеріліп, сол баллон түзген қуысқа сүйек цементі толтырылды. Аталған

әдіс, омыртқа бағанының анатомия-физиологиялық арақатынастарын және науқастың операциядан кейінгі белсенділігін сақтай отырып, омыртқа денесінің биіктігін қалпына келтіруге мүмкіндік берді.

**Негізгі сөздер:** баллонды кифопластика, омыртқа жарақаты, омыртқаның компрессиялық сынығы.

### SUMMARY

The results of surgical treatment of patient with L2 vertebra compression fracture by kyphoplasty is given in this paper. The operation performed in a standard manner, after introducing a set of pedicle needles on both sides, the height of the vertebral body was restored with two balloons, and the vertebral body was fulfilled

with the bone cement. This methodology allowed to restore the height of the vertebral body with preservation of anatomical and physiological relations of the spine and give the ability to activate the patient after surgery.

**Keywords:** balloon kyphoplasty, a spinal injury, a compression fracture of the spine.

УДК 616.831-001:614.88

А.М.Садыков, Р.С.Корабаев

## НЕОТЛОЖНАЯ ПОМОЩЬ НА ДОГОСПИТАЛЬНОМ ЭТАПЕ ПОСТРАДАВШИМ С ТЯЖЕЛОЙ ЧЕРЕПНО-МОЗГОВОЙ ТРАВМОЙ

АО «Республиканский научный центр нейрохирургии», г. Астана

В статье приведены данные исхода лечения 65 пациентов с тяжелой черепно-мозговой травмой в 2011 году. Продемонстрирована взаимосвязь между правильным и своевременным оказанием неотложной помощи на догоспитальном этапе по системе ABCDE с вероятностью успешного исхода лечения для пациентов.

**Ключевые слова:** черепно-мозговая травма (ЧМТ), тяжелая черепно-мозговая травма (ТЧМТ), алгоритм ABCDE, датчик внутричерепного давления (ВЧД), шкала комы Глазго (ШКГ), догоспитальный этап, неотложная помощь

### Введение

Черепно-мозговая травма (далее – ЧМТ) является одной из наиболее актуальных проблем современной медицины. Травматические повреждения черепа и головного мозга составляют 30-40% всех травм и занимают первое место по показателям летальности и инвалидизации среди людей трудоспособного возраста [1; 2].

В настоящее время летальность от тяжелой ЧМТ (далее – ТЧМТ) удалось снизить благодаря совершенствованию организации лечебной помощи, развитию новых диагностических и лечебных технологий [1; 3].

Важнейшим является неотложная помощь на догоспитальном этапе с квалифицированной респираторной и сердечно-сосудистой поддержкой по алгоритму ABCDE, сокращением сроков поступления больных в специализированный стационар [3].

Адекватное и быстрое оказание помощи пострадавшим с нейротравмой на догоспитальном этапе предупреждает ухудшение состояния организма, способно предупредить или минимизировать развитие тяжелых поражений нервной системы и, таким образом, повлиять на весь процесс дальнейшего лечения. В конечном счете, это влияет на сокращение сроков временной утраты трудоспособности пострадавших, снижает летальность и инвалидность, существенно уменьшает расходы на лечение и реабилитацию [1]. Хирургическая помощь стала более радикальной. Установка датчиков внутричерепного давления (далее – датчики ВЧД) с целью мониторинга и контроля внутричерепного давления, церебрально-перфузионного давления, тканевой микродиализ с целью исследования метаболизма головного мозга, использование прогрессивных методик энергетического обеспечения больного, дало возможность успешно бороться за жизнь больных, прогноз в отношении которых до недавнего времени был пессимистичным.

В данной статье рассматривается взаимосвязь исхода лечения больных с ТЧМТ при правильной, своевременной и адекватной неотложной помощи на догоспитальном этапе по принципу ABCDE [4].

По данным ВОЗ, ежегодно в мире от ЧМТ погибает 1,5 млн. человек, а 2,4 млн. становятся инвалидами [1]. В Казахстане частота ЧМТ ежегодно составляет в разных регионах от 2,3 до 6 случаев (в

среднем 4-4,2) на 1000 населения [1]. ЧМТ является одной из самых распространенных причин инвалидизации людей молодого возраста.

За год в Казахстане от ЧМТ умирают от 10 до 11 тыс. человек, т.е. смертность от ЧМТ составляет 2,4 случая на 10 тыс. населения в год [1]. В структуре погибших от ЧМТ в Казахстане 59% умерли на догоспитальном этапе и 41% в стационаре. Снижение смертности от ЧМТ и результаты лечения напрямую связано от своевременности и полноты оказания неотложной помощи на догоспитальном этапе, госпитализации больных в стационары, имеющих условия оказания помощи больным с ЧМТ.

Основная задача догоспитального этапа – как можно быстрее доставить пострадавшего с тяжелой ЧМТ живым в стационар. На догоспитальном этапе в разных регионах Казахстана погибает 7,3-7,8 человек на 1000 пострадавших с ЧМТ (среднеевропейские показатели 3-4) [2]. Основной причиной смерти больных были несовместимые с жизнью повреждения головного мозга и внутренних органов, а также травматический шок.

Первичный осмотр включает оценку жизненных функций организма – дыхание, кровообращение по алгоритму ABC (airway, breathing, circulation – т.е. проходимость дыхательных путей, дыхание, кровообращение). Если больной не нуждается в проведении реанимационных мероприятий (искусственного дыхания, непрямого массажа сердца), проводят «вторичный осмотр» с головы до пят [3; 4].

При первичной оценке жизненно важных функций если пациент при похлопывании и громком обращении не отвечает, то переходят к алгоритму диагностики ABCDE.

### **A (airway) – дыхательные пути, шейный отдел позвоночника:**

- исследование верхнего отдела дыхательных путей, оценка их проходимости;
- освобождение верхних дыхательных путей.
- удаление инородных тел, отсасывание отделяемого;
- введение воздуховода.
- интубация трахеи или трахеостомия (по показаниям).
- исследование на предмет повреждения шейного отдела позвоночника. Наложение жесткого шейного воротника пациентам в коматозном состоянии.

**B (breathing) – органы дыхания и их функция:**

- оценка вентиляции и оксигенации;
- наиболее частыми причинами неэффективной вентиляции после восстановления проходимости воздухоносных путей являются неправильное положение эндотрахеальной трубки, пневмоторакс, гемоторакс;

*Показаниями для интубации являются:*

- оценка по шкале комы Глазго (далее – ШКГ) равно или меньше 8 баллов.
- необходимость контроля проходимости воздухоносных путей;
- профилактика аспирации у пациентов в бессознательном состоянии;
- гипервентиляция для снижения внутричерепного давления;
- исключение обструкции в результате травмы лица и отека.
- Тахипноэ > 30/мин.
- Гипоксемия ( $PaO_2 < 70$  мм.рт.ст. или  $SpO_2 < 94\%$ ).
- Гиперкапния ( $PaCO_2 > 45$  мм.рт.ст.)

**C (circulation) – восстановление нормальной циркуляции крови, т.е. нормализация сердечно-сосудистой системы (непрямой массаж сердца, остановка кровотечения, адекватная инфузионная терапия).**

- Термин «гемодинамическая стабильность» означает сохранение в пределах нормы основных показателей состояния организма только за счет объема вливаемой жидкости / вводимых растворов.

- У пациентов с травмой шок должен считаться травматическим, пока не доказана иная этиология (кардиогенный, нейрогенный, септический, геморрагический).

- Необходима катетеризация не менее 2 магистральных вен в области передней кубитальной ямки или паховой области для исключения дополнительной травматизации конечности. Альтернативный вариант: венесекция v. saphena у взрослых или внутрикостное введение у детей моложе 6 лет (большеберцовая кость).

- Обязательный мониторинг кровяного давления и диуреза, контроль гематокрита в динамике.

- Оценка периферического давления.

- Оценка наличия пульса на периферических участках (при выявлении пульсации в нижеуказанных сосудистых стволах можно утверждать, что систолическое давление не ниже указанных цифр).

*Первичные лечебные мероприятия у пациентов в состоянии шока:*

- Прямой контроль явных источников массивного кровотечения: непосредственное прижатие предпочтительнее наложения жгута или прошивания кровоточащего сосуда «вслепую».

- Доступ к магистральным венам, инфузионная терапия, мониторинг диуреза, контроль ЦВД, контроль pH крови.

- Гемотрансфузия, в зависимости от данных мониторинга гематокрита.

- Шинирование нестабильных переломов для снижения кровопотери.

**D (disability) – оценка неврологического статуса.**

Первичная оценка неврологического статуса

должна в обязательном порядке включать:

- оценку состояния сознания пациента;
- зрачковый ответ;
- оценку чувствительности и моторный ответ на всех конечностях;
- оценку ректального тонуса.

Обследование пострадавшего по шкале Глазго позволяет оценить состояние сознания, тяжесть ЧМТ, прогнозировать нормализацию состояния пациента основываясь на трех поведенческих ответах: открытие глаз, наилучший вербальный ответ, наилучший мышечный ответ.

**E (exposure) – обеспечение доступа ко всем частям тела. Выявление сочетанной травмы.****Материалы и методы**

В основу настоящего исследования положены наблюдения над 65 больными, доставленными в приемное отделение АО «Республиканский научный центр нейрохирургии» (далее – АО РНЦНХ) в 2011 году в тяжелом и крайне тяжелом декомпенсированном состоянии.

40 пациентам была оказана полная, своевременная, адекватная помощь на догоспитальном этапе по принципу ABCDE. При дыхательных нарушениях пациенты были интубированы и подключены к портативному переносному аппарату ИВЛ, при гемодинамических нарушениях пациентам производилась адекватная инфузия через 2 магистральные вены, необходимой для поддержания среднего артериального давления выше 90 мм.рт.ст. Также всем пациентам в коматозном состоянии был наложен воротник Шанца и производились мероприятия по снижению ВЧД.

25 пациентов были доставлены в тяжелом и крайне тяжелом состоянии без проведения мероприятий по принципу ABCDE с дыхательными расстройствами без интубации трахеи и даже без введения воздуховода. 10 пациентов были доставлены с дыхательными нарушениями и низкой сатурацией, аспирационным синдромом, при этом даже не производилась адекватная санация ротовой полости от рвотных масс. Фиксировались нестабильная гемодинамика и низкое артериальное давление, при этом не производился доступ к магистральным венам и адекватная инфузия коллоидов и кристаллоидов с возможным применением вазопрессоров. Из них 6 пациентов были доставлены в крайне тяжелом состоянии и 2 в терминальном состоянии с политравмой в нейрохирургический стационар, минуя специально дежурящие в этот день больницы, в которых есть отделения политравмы и все необходимые специалисты хирургического профиля. При этом 2 пациентов с места ДТП доставлены с трассы за 30 км. от г.Астаны с политравмой, травматическим шоком 4 степени в терминальном состоянии, минуя центральную районную больницу и без необходимой дыхательной, гемодинамической поддержки, шинированием мест переломов, фиксацией шейного отдела жестким шейным воротником, практически в состоянии клинической смерти.

Безусловно, ошибки в неотложной помощи на догоспитальном этапе по принципу ABCDE неизбежны

но ведут к летальным исходам в больнице, несмотря на предпринятые меры хирургии и интенсивной терапии. Все это требует постоянной работы с врачами и фельдшерами скорой медицинской помощи (далее – СМП), их обучению неотложной адекватной помощи на догоспитальном этапе по принципу ABCDE.

### Результаты и их обсуждение

Из 65 пациентов, доставленных в приемный покой АО «РНЦНХ» в 2011г. 40 пациентам была оказана полная, своевременная, адекватная помощь на догоспитальном этапе по принципу ABCDE (см. табл.1).

Из них 27 пациентов выписаны в удовлетворительном состоянии, при этом отмечается разрешение неврологической симптоматики с сохраняющимися астено-вегетативными симптомами; 6 пациентов выписаны с минимальной неврологической симптоматикой в виде умеренного гемипареза, элементами дизартрии, психоземotionalной лабильностью; 4 пациента выписаны с грубой неврологией в виде глубокого гемипареза, элементами моторно-сенсорной афазии; 1 пациент выписан в вегетативном состоянии со стабильными витальными функ-

циями; 2 летальных исхода из-за сопутствующих декомпенсированных соматических заболеваний.

25 пациентов были доставлены в тяжелом и крайне тяжелом состоянии без проведения мероприятий по принципу ABCDE (см.табл.2). Из них умерли 17 пациентов, основной причиной смерти были отек, набухание головного мозга, острая сердечно-сосудистая, дыхательная недостаточность. Среди умерших у 10 пациентов была полиорганная недостаточность, у которых ранее были декомпенсированные заболевания сердца (различные пороки развития, ревматоидные поражения, нарушения ритма, ишемическая болезнь сердца, ранее перенесенные инфаркты), легких (в т.ч. туберкулез), печени (гепатиты различной этиологии, алкогольный цирроз печени), почек (хроническая почечная недостаточность, воспалительные заболевания, переходящие в дальнейшем в декомпенсированную форму); 5 пациентов выписаны с грубой неврологией в виде глубокого гемипареза, элементами моторно-сенсорной афазии; 3 пациента выписаны в вегетативном состоянии, при этом витальные функции стабилизировались.

При завершении хирургического этапа данным пациентам было рекомендовано дальнейшее лечение в реабилитационных центрах.

### Исход лечения пациентов с ТЧМТ с проведением мероприятий по системе ABCDE

N= 40

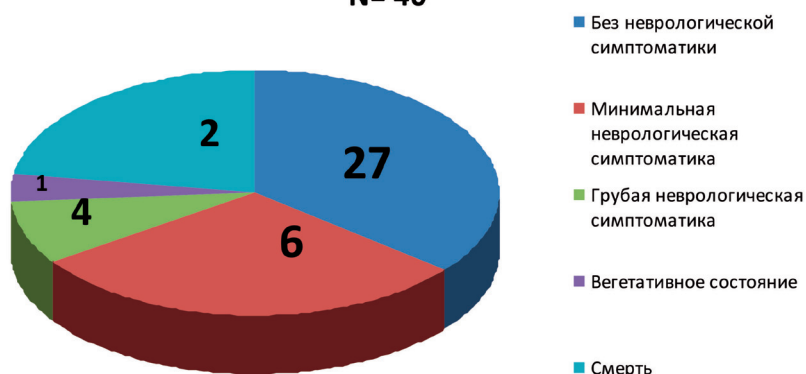


Рисунок 1.

Исходы лечения пациентов с тяжелой ЧМТ с проведением мероприятий по системе ABCDE.

### Исход лечения пациентов с ТЧМТ без проведения мероприятий по системе ABCDE

N= 25

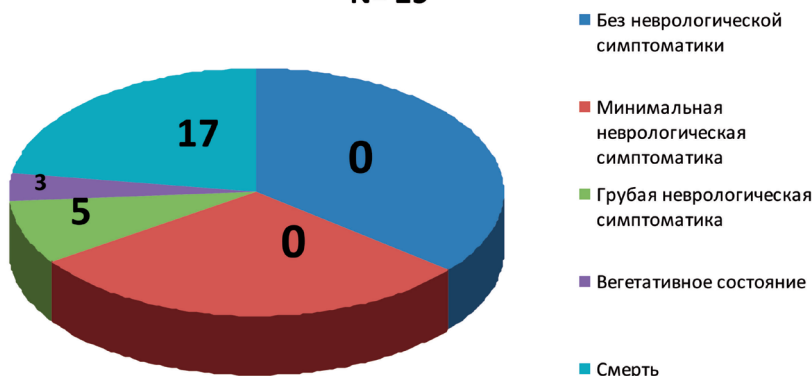


Рисунок 2.

Исходы лечения пациентов с тяжелой ЧМТ без проведения мероприятий по системе ABCDE.

Сравнивая данные таблиц 1 и 2, улучшение состояния пострадавших с тяжелой ЧМТ напрямую зависит от своевременности доставки в профильную больницу и адекватной неотложной помощи в полном объеме на догоспитальном этапе по системе ABCDE.

#### **Выводы:**

1. На догоспитальном этапе всем пациентам с ТЧМТ или политравмой проводить неотложную помощь по принципу ABCDE.

2. Успешный исход лечения пациентов с ТЧМТ зависит от правильного и своевременного оказания неотложной помощи на догоспитальном этапе по системе ABCDE.

3. Необходимо постоянное обучение врачей и фельдшеров СМП неотложной помощи по алгоритму ABCDE с организацией системы практической подготовки и соответствующих тренингов с обязательным получением сертификата.

4. Требуется максимально быстрое реагирование городской станции скорой медицинской помо-

щи с сокращением времени в пути к пострадавшему на оборудованном реанимобиле с опытным врачом, умеющим оказать неотложную помощь по системе ABCDE в полном объеме.

5. Всем пациентам с тяжелой ЧМТ необходима фиксация шейного отдела позвоночника жестким голодержателем (типа Филадельфия).

6. Пациенты должны фиксироваться и транспортироваться на универсальной спинальной доске (spine board).

7. Необходимо обучение населения основам сердечно-легочной реанимации BLS (basic life support) путем проведения занятий на рабочих местах и размещением информации в газетах и научно-популярных журналах.

8. Для снижения производственной травмы необходим контроль за техникой безопасности с обязательной сдачей экзамена с получением сертификата.

9. Необходимо снижать автодорожную травму путем ужесточения наказаний за нарушение правил дорожного движения.

#### **СПИСОК ЛИТЕРАТУРЫ**

1. Халмуратов А.М. «Научное обоснование системы оказания медицинской помощи на догоспитальном этапе пострадавшим с нейротравмой» 2010г. Кандидатская диссертация
2. Акшулаков С.К. «Клинико-эпидемиологическое исследование черепно-мозговой травмы в Республике Казахстан». Докторская диссертация. 1995г.
3. Макуэй-Джонс К., Молинеукс Э.,Филлипс Б. Современная неотложная помощь при критических состояниях: Практическое руководство, 2001. — 460 с.
4. Troels Thim, Niels Henrik Vinther Krarup, Erik Lerkevang Grove, Claus Valter Rohde and Bo Lofgren. Initial assessment and treatment with the Airway, Breathing, Circulation, Disability, Exposure (ABCDE) approach. Int J Gen Med. 2012; 5: 117–121.

#### **ТҮЙІНДЕМЕ**

Бұл мақалада ауыр бас-ми жарақаты бар 65 науқастың 2011 жыл бойынша емдеу нәтижелері берілген. Аурухана алдындағы кезеңде ABCDE жүйесі бойынша дұрыс және уақытылы жедел жәрдем көрсету мен науқас үшін сәтті нәтиже мүмкіндігі арасындағы байланыс көрсетілді.

**Түйінді сөздер:** бас-ми жарақаты, ауыр бас-ми жарақаты, ABCDE алгоритмі, бассүйек ішілік қысым құрылғысы, Глазго кома шкаласы, ауруханаға дейінгі кезең, шұғыл жәрдем.

#### **SUMMARY**

This article reviews treatment outcomes for 65 patients with severe traumatic brain injury in 2011year. A relationship between correct and timely prehospital emergency care using ABCDE system and probability of successful treatment outcomes for patients has been demonstrated.

**Keywords:** traumatic brain injury, severe traumatic brain injury, severe head injury, the ABCDE approach, intracranial pressure monitoring device, Glasgow coma scale, pre-hospital stage, emergency care.



## ЛИТЕРАТУРНЫЙ ОБЗОР

УДК 616.831-01:616-089.888.5

Н.А. Рыскельдиев, А.Е. Молдабеков

### КРАНИОТОМИЯ НЕГІЗДЕРІ

«Республикалық нейрохирургия ғылыми орталығы» АҚ, Астана қаласы

*Нейрохирургиялық араласуда мидың функционалды маңызды аймақтары мен ісіктің орналасуын дәл анықтау операцияға дейінгі кезеңде оңтайлы хирургиялық түсу мен ең аз функционалды және ең аз косметикалық ақау негізінде хирургиялық араласудың барынша радикалділігіне қол жеткізілуде.*

**Негізгі сөздер:** краниотомия, нейронавигация, оңтайлы хирургиялық түсу

Бассүйек трепанациясы – Краниотомия. Бұл өте ерте заманнан бері қолданылып келеді және Гиппократтың еңбектерінде суреттелген. Неолит заманынан бері қаңқаны хирургиялық ашу тәсілдерін – краниотомияны меңгерген адамдардың болғанының айқын дәлелдері бар. Оған көптеген жерлерден жиналған жасанды тесіктер салынған қаңқалар дәлел бола алады. Кейбір деректер бойынша алғашқы дәуірдің адамдары трепанацияны қазіргі заманғы адамдардан көбірек жасағаны мәлім. [1, 17]

#### Трепанация түрлері

Бассүйек трепанациясы (лат. t. cranii; син. краниотомия) – бассүйек қуысын ашуға бағытталған бассүйек күмбезін ашу.

Декомпрессивті бассүйек трепанациясы (лат. t. cranii decompressiva; латынша de - бір нәрсені алып тастау, + compressio қысым; Кушинг синонимы — декомпрессивті трепанация) — кең трепанация (5-6 × 6-7 см кем емес) – самай аймағында самай сүйекті бассүйегі негізіне дейін алып қатты ми қабығын ашу. Мидың ығысуы нәтижесінде науқастың жағдайы күрт нашарлағанда жасалады.

Сүйек-пластикалық бас сүйегі трепанациясы (лат. t. cranii osteoplastica) — жұмсақ тін мен сүйекті ойып алып, операциядан кейін орнына қою.

Резекционды бассүйек трепанациясы (лат. t. cranii resectionalis) — бассүйектің бір бөлігін алып тастау операциясы, бассүйек-ми жараларының біріншілік хирургиялық өңдеуінде, артқы ми шұқырының операцияларында қолданылады.

Бассүйек трепанациясы түрлі жағдайларда қолданылады. Краниотомияға кең тараған көрсетпелер:

мидың қатерлі және қатерсіз ісіктерін емдеу (биопсия, жартылай немесе толық алып тастау);

ми қан тамырларының ақауларын емдеу (аневризмалық кеңеюлерде, артериовенозды мальформацияда және т.б.);

бастың жарақаттарында (сынуларда, миішілік гематомаларды дренаждауда);

миішілік инфекцияларды емдеуде (абсцесстер);

кейбір неврологиялық жағдайлардың емінде (жедел эпилепсия, үштік жүйкенің невралгиясында, есту жүйкесінің зақымдалуында). [1, 6, 35]

Заманауи нейрохирургия дәрежесі - ең жоғары нәтижелі және нейрохирургиялық араласуды қауіпсіз ететін озық әдістерді қолдануымен өлшенеді. Мұндай

әдістерге бірінші ұлғайту техникасымен арнайы құрал-сайманға негізделген микрохирургияны жатқызамыз. Соңғы жарты ғасырда нейрохирургияда микроскопты қолдану үлкен жетістіктерге қол жеткізді. Қазіргі кезде нейрохирургтар микрохирургиялық әдістерді әлі де жетілдіре түсуде. [4, 6, 7, 8, 10, 11].

80-ші жылдардан бастап микроскоп және арнайы микрохирургиялық аспаптар күрделі операцияларды, әсіресе ми қан тамырлық зақымдалуы кезінде (артериялық және артериовеноздық аневризмалар), ми ісіктерінде кеңінен қолданыла бастады. [6, 7] Айта кетейік, микрохирургия – бұл тек күнделікті арнаулы аспаптар мен әдістерді қолдану ғана емес, бұл маңызды ғылыми бағыт болып саналады.

Заманауи микрохирургиялық техника бұл – арнайы науқастың басын бекітетін рама, науқас басының жатуын өзгертуге болатын хирургиялық стол, арнайы хирург креслосы мен микрохирургиялық құрал жабдықтар. [10, 17, 19]

Микроскоптан кейін нейрохирургия саласында эндоскопиялық техника да кеңінен қолданылуда. Эндоскопиялық техника ликвор жолы патологиясында және бассүйек негізі патологияларында (гипофиз ісігі, краниофарингиома, хордома, т.б.) кеңінен қолдау тапты.

XX ғасырдың 70-80 жылдары жоғарғы информациялық диагностикалық әдістер – компьютерлік томография (КТ), магнитті-резонансты томография (МРТ), ісіктердің топографиялық және морфологиялық ерекшеліктерін мұқият бағалауға мүмкіндік берді. Осы әдістер қазіргі кезде ісіктерді емдеудегі және оңтайлы хирургиялық түсулерді қалыптастыруына негіз болды. Микронейрохирургияның дамуы мидың терең аймағы құрылымдарына минималді ми тінін кесу арқылы немесе мидың анатомиялық құрылымын сақтауға бағытталған операциялық әдістерді тәжірибиеге әкелді. Мұның өзі операциядан кейінгі асқынулар мен леталді жағдайларды айтарлықтай азайты. [14, 16, 17, 18, 20]

Заманауи нейрохирургиядағы келесі бағыт нейронавигацияны қолдану. Бұл - патологиялық ошақтың дәл локализациясы мен зақымдалуы ауыр неврологиялық асқынуға әкелетін ми қыртысының топикасын анықтауға алдын ала операцияға дейін жасалынған рентгенологиялық зерттеулер (КТ, МРТ, АГ) негізіне бағытталған әдіс. [16, 17, 18, 20]

Қазіргі қолда бар классикалық мәліметтерде көрсетілгендей ми қыртысында қозғалыс және сезім,

сонымен бірге сөйлеу орталықтары тұрақты емес және бұл орталықтар ми қыртысында кеңірек аймақты алып жатады. [12, 14, 15] Сондықтан ісіктерге дәл түсу мен функционалды маңызды аймақтардың ісіктері кезінде сау тін мен патологиялық тіннен айқын емес шектесуде операцияның радикалдылігіне қол жеткізу қиын. Сондықтан әр науқасты операция алдында ми қыртысының функционалды аймақтарын нейрометаболитикалық, нейрофизиологиялық және нейронавигациялық технологияны қолдану арқылы дәл идентификациялау керек.

Нейрохирургиялық операцияны жоспарлау бұл операцияның барлық кезеңдерін жоспарлаумен бірге хирургқа оңтайлы хирургиялық түсу мен минимальді функционалды және косметикалық дефект нәтижесінде хирургиялық араласудың максималды радикалдылігіне қол жеткізу. [1, 12, 15]

Операция алдында контрасты күшейтумен мидың 60-140 кесулерімен МРТ жасалынады. Алынған мәліметтер нейронавигациялық жүйеге енгізіледі де автоматты түрде науқас басының үшжазықтықты вертуальді нұсқасы құрастырылады. Мәліметтерді енгізіп болғаннан соң операция алдылық жоспарлаудың I-кезеңі жасалынады. Функционалды маңызды аймақтарды негізге ала отырып, патологиялық ошаққа операциялық түсудің оңтайлы траекториясы вертуальді құрастырылады. Нейрохирургиялық операцияларда стандарт болып саналатын, науқастың басын Мейфилд скобасымен қатты бекіткеннен соң науқас басының интродерациялық тіркеуінің II-кезеңі орындалады. Мейфилд скобасына инфрақызыл активті бақылаушы датчик орналастырылады. Содан соң науқастың анатомиялық ерекшеліктері кері байланысты активті инфрақызыл құрылымы (пойнтер) науқас басы анатомиялық бағыттар арқылы (мұрын ұшы, глабелла, қас доғасы, орбитаның медиальді және латеральді жиектері, т.б.) активті инфрақызыл бақылаушы датчикке қатысты жылжу арқылы науқас басының дисплейдегі вертуальді моделіне сәйкестендіріледі. Қалыпты жағдайда орташа қателесу 0,2+1,2 мм-ге тең. (максималды қателік 5 мм-ден аспағаны жөн). Навигациялық жүйе дисплейінің бақылауымен операциялық түсудегі теріні кесу үнемділігі, краниотомия мен энцефалотомияның оптималдылігі, ісікке дейінгі траектория және шекарасы анықталып жоспарланады. Сәйкестендірілген үшжазықтықты нұсқа арқылы операциялық түсудің оптималды жоспары жасалынады. [1, 12, 15, 16, 23, 28]

Жоспарлы операция кезіндегі антибиотикопрофилактика.

Элективті операцияларда ең жиі қоздырғыш staphylococcus және аз дәрежеде грам теріс флора болып табылады. Қазіргі кезде нейрохирургия орталығында операциядан кейінгі инфекциялық асқинуларды алдын алу мақсатында антибиотик тағайындайды (Цефалоспириндер тобының 2-3 генерациясы көк тамырға, наркоз енгізген кезде). Операция 4 сағат немесе одан ұзақ уақытқа созылса антибиотиктерді қайталап енгізу керек.

NB! Қоздырғыштардың спектрі әрдайым өзгеріп отырады. Осыған байланысты антибиотиктерді дұрыстауды және ұсынуды қажет етеді. Сондықтан, өзіңіздің клиникаңыздың микробиологиялық лабораториясымен қарым-қатынаста болып, олардың соңғы ұсыныстарын біліп отырыңыз.

### **Нейрохирургиядағы гемостаз.**

Нейрохирургиядағы гемостаз. Гемостаз - қан кетуді тоқтату. Бұл термин нейрохирургиялық операциялардың кез-келген хаттамасында кездеседі, бұл емшара – толық операциялық кезең. Гемостаздың маңыздылығын нейрохирургия мамандығында аса бағалау мүмкін емес. Қазіргі заманғы нейрохирургтар гемостаздың кең спектрлі әдістерін қолданады.

#### **1. Термокоагуляция:**

- а) Электрокоагуляция (монополярлы, биполярлы)
- б) Лазер (әсіресе Nd: YAG)

#### **2. Механикалық гемостаз:**

- а) Балауыз (воск)
- б) Лигатуралар (хирургияның басқа бөлімдеріне қарағанда, нейрохирургияда сирек қолданады).
- в) Клипсы

#### **3. Химиялық гемостаз:**

- а) Желатинді губка (Gelfoam)
- б) Оксиленді целлюлоза (Oxycel, Surgicel)
- в) Микрофибриллярлы коллаген (Avitene)
- г) Тромбин (Thrombostat)

### **Краниотомия түрлері:**

Декомпрессивті краниотомия (лат. t. cranii decompressiva; латынша de - бір нәрсені алып тастау, + compressio қысым) — кең трепанация (5-6 × 6-7 см кем емес) – самай аймағында самай сүйекті, маңдай сүйегімен бірге бассүйек негізіне дейін алып қатты ми қабығын ашу, ми қабығының кең пластикасы. Мидың ығысуы нәтижесінде науқастың жағдайы күрт нашарлағанда жасалады.

Декомпрессивті гемикраниэктомия - ми ісіктерінде, бассүйектің ісікпен зақымдалуында, ми ішілік қан құйылуда, т.б. сонымен қатар бассүйек ішілік үлкен қысымында декомпрессиялық эффект жасау үшін қолданылады. Трепанациялық терезе кемінде самай аймағының 10-12 см, жоғары жағынан жоғарғы сагитальді синусқа дейін, самай асты декомпрессиясымен бассүйек негізіне дейін максималды декомпрессиялық эффект үшін кең ашылады.

### **Птериональды түсуге көрсеткіштер:**

1. Виллизиев шеңберінің алдыңғы бөлігінің аневризмалары, негізгі артерияның жол торабының аневризмасы;
2. Кавернозды синусқа тура баратын;
3. Супраселлярлы ісіктер (гипофиз аденомалары, краниофарингиомалар).

### **Бифронтальді краниотомияға көрсеткіштер:**

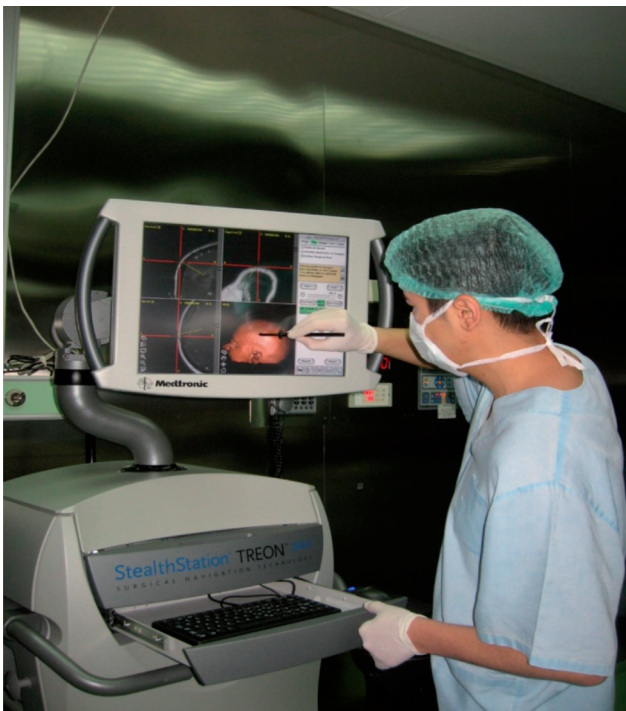Алдыңғы бассүйек шұңқырының (АБСШ) түзілген аймағында төмен орналасқан түзілістерге жол табу үшін кейде интракраниалды құрылымдардың екі жақтық ашылу кезінде керек. Мысалы, гипофиздің алып аденомалары, ольфакторлы шұңқырдың менингиомалары және АБСШ-ның басқа бөлімдері, виллизиев шеңберінің алдыңғы бөлігінің аневризмалары (сирек).

Субфронтальді краниотомияға көрсеткіштер:  
Негізінен науқасыңыздың хиазмалды-селлярлық аймағында патологиялық түзілістер болған кезде.  
Транскалезді краниотомияға көрсеткіштер:  
Таламус аймағының ісіктері;  
Шүйделік жартышараралық кіріс үшін краниотомия.

**Берілген кіріс түрін көбінесе келесі патологиялық түзілістерге жол табу үшін қолданылады:**

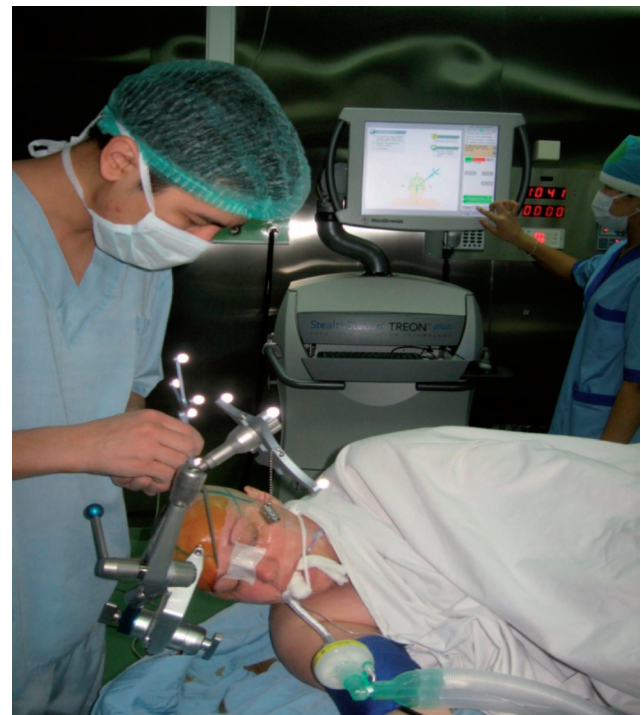3-і қарыншаның артқы бөлімдері;  
Көру төмпешігі мен гиппкамптың артқы

бөлімдері;  
шүйде бөліктерінің медиальды бөліктері мен сүйел денесінің тізе аймағы.  
Артқы ми шұқыры патологияларында;  
Медианалық субоксипитальді краниотомия;  
Жоғарғы медианалық кіріс;  
Төменгі медианалық кіріс;  
Латеральді субоксипитальді краниотомия;



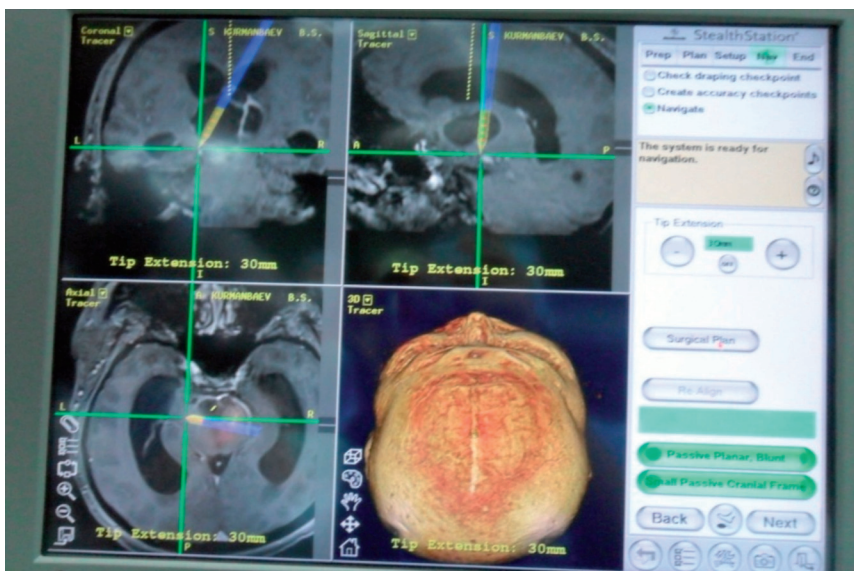
**1-сурет.**

Науқас басының үшжазықтықты виртуальді нұсқасын құрастыру. I этап.



**2-сурет.**

Анатомиялық құрылым арқылы (мұрын ұшы, глабелла, қас доғасы, орбитаның медиальді және латеральді жиектері) науқас басын дисплейдегі виртуальді моделіне сәйкестендіру. II-кезең



**3-сурет.**

Операциялық түсудің оптимальді жоспары.

### ҚОЛДАНҒАН ӘДЕБИЕТ

1. Apuzzo MLJ (ed): Brain Surgery (complication avoidance and management) (vol.1). Churchill Livingstone Inc.: New York , 1993, 762 pp.
2. Apuzzo MLJ (ed):Surgery of the Third Ventricle. Williams&Wilkins: Baltimore, 1987, 872 pp.
3. Abernathy Ch, Harhen A: Surgical Secrets. Hanley &Belfus, Inc: Philadelphia, 1991, 234 pp.
4. Greenberg MS (ed): Handbook of Neurosurgery. 3 rd ed., Greenberg Graphics Inc: Lakeland, Florida, 1994, 855 pp.
5. Partipilo A: Surgical Techniques and Principles of Operative Surgery. Lea &Febiger: Philadelphia, 1957, 705 pp.
6. Samii M, Tatagiba M: Strategies in Neurologic Surgery.V.2, number2, 1994, 43 pp.
7. Schmidek HH, Sweet WH. Operative Neurosurgical Techniques. Indications, Methods and Results.V.1, Grune&Stratton, Inc.: Orlando,FL, 1988,836 pp.
8. Spetzler RF, Koos WT: Color Atlas of Microneurosurgery (vol.2). Thieme Medical Publishers, Inc.: New York, 1997,592 pp.
9. Stillman R:Surgery. Diagnosis and Treatment. Prentice-Hall Int: Englewood, NJ, 1989,306 pp.
10. Tew JM, van Loveren HR: Atlas of Operative Microneurosurgery (vol.1).W.B.Saunders Company: Philadelphia, 1994, 585 pp.
11. Yasargil MG: Microneurosurgery (vol.IVb). Thieme Medical Publishers, Inc .: New York, 1996,552 pp.
12. Аксис И.А. Результаты применения системы нейронавигации в интракраниальной нейрохирургии / И.А. Аксис, Р. Свержицкис, Э.Валейнис, С. Дзелзите, К. Купчс // Нейрохирургия. 2003. - № 3. -С. 16-19.
13. Григорян А.А. Использование навигационной системы BrainLab при операциях по поводу опухолей и аневризм головного мозга// Материалы VII международного симпозиума "Новые технологии в нейрохирургии" СПб, 2004.-С 150.
14. Журавлев А.В. Магнитно-резонансная томография в оценке результатов комплексного лечения глиальных опухолей головного мозга /А.В. Журавлев, А.С. Шенршевер, В.М. Белодед и др. // Материалы III съезда нейрохирургов России. СПб, 2002-С. 98-99.
15. Коновалов А.Н. Использование навигационной системы Stealth Station для удаления опухолей головного мозга / А. Н. Коновалов, А.Г. Меликян, Ю.В. Кушель, И.Н. Пронин // Вопр. нейрохирургии -2000-№2.-С. 2-5.
16. Кривошапкин А.Л. Нейронавигация в малоинвазивной хирургии опухолей головного мозга / А.Л. Кривошапкин, П.А. Сёмин, Е.Г. Кушель Ю.В. Общие принципы базальных хирургических доступов / Ю.В. Кушель, А.Г. Винокуров // Хирургия опухолей основания черепа. Под редакцией А.Н.Коновалова — М., 2004. С.175-182.
17. Меликян А.Г. Стереотаксическая резекция внутримозговых опухолей / А.Г. Меликян, А.В. Шток, А.В. Голанов // Вопросы Нейрохирургии 1995. - № 4. - С. 3 - 10.
18. Тиглиев Г.С. Основные принципы и техническое обеспечение микрохирургических операций / Г.С. Тиглиев // Клиника и хирургия немозговых опухолей. Л., 1981.
19. Тиглиев Г.С. Хирургия внутрочерепных экстрацеребральных опухолей/ Г.С. Тиглиев, В.Е. Олюшин- СПб., 1997. -С. 111-113.
20. Чеснокова Е.А. Интраоперационная ультрасонография в хирургическом лечении супратенториальных глиальных опухолей / Е.А. Чеснокова, В.П. Берснев, Г.С. Тиглиев, Г.М. Камалова // Материалы 3-го съезда нейрохирургов России. СПб, 2002. - С. 169-170.
21. Abbasi H. R. A comparative statistical analysis of neuronavigation systems in a clinical setting / H. R. Abbasi, S. Hariri, D. Martin, R. A. Shahidi // Stud. Health. Technol. Inform. 2001. - Vol. 81. - P. 7 - 11.
22. Alberti O. Neuronavigation—impact on operating time / O. Alberti, N.L. Dorward, N.D. Kitchen, D.G. Thomas // Stereotact. Funct.
23. Alexander E. 3rd A History of Neurosurgical navigation / E. Alexander, B.S. Nashold, R.J. Maciunas (Eds). //Advanced neurosurgical Navigation. New York - Stuttgart: Thieme, 1999. - P. 3 - 14.
24. Barnett G.H. Evolution of ViewPoint Surgical Navigation System / Alexander E., Maciunas R.J. (Eds). // Advanced neurosurgical Navigation. New York - Stuttgart: Thieme, 1999. - P. 357- 361.
25. Bucholz R. Image Guidance and Operating Microscope: Stealth and Neural Navigation. / R. Bucholz, S. Marzouk, A. Levy, E. Alexander, R.J. Maciunas (Eds). // Advanced neurosurgical Navigation. New York - Stuttgart: Thieme, 1999. - P. 345-356.
26. Cokluk C. The guidance of intraoperative ultrasonography in the surgical treatment of arteriovenous malformation / C Cokluk, O. Iyigun, A. Senel, F. Celik, C Rakunt // Minim Invasive Neurosurg. -2003.-№46(3).-P. 169-171.
27. Carrau R.L. Computer-assisted intraoperative navigation during skull base surgery / R.L. Carrau, C.P. Snyderman, H.D. Curtin // Am. J. Otolaryngology. 1996. - Vol. 17, N2. - P. 95 - 101.
28. Chandler K. Long-term survival in patients with glioblastoma multiforme / K. Chandler, M. Prados, M. Malec, C. Wilson // Neurosurgery. 1993. - Vol. 32. - P. 716-720.
29. Chandler W.F. Intraoperative use of ultrasound in neurosurgery / W.F. Chandler, J.E. Knake // Clin.

- Neurosurg. 1983. - №57. - P. 550-563.
31. Ciric I. Supratentorial gliomas: Surgical considerations and immediate postoperative results. Gross total resection versus partial resection / I. Ciric, J. Ammirati, N.A. Vick, M.A. Mikhael // Neurosurgery. -1987. №21. - P. 21-26.
32. Cokluk C. The guidance of intraoperative ultrasonography in the surgical treatment of arteriovenous malformation / C Cokluk, O. Iyigun, A. Senel, F. Celik, C Rakunt // Minim Invasive Neurosurg. -2003.-№46(3).-P. 169-171.
33. Comeau R.M. Intraoperative ultrasound for guidance and tissue shift correction in image-guided neurosurgery / R.M. Comeau, A.F. Sadikot, A. Fenster, T.M. Peters // Med Phys. 2000. - № 27(4). - P. 787-800.
34. Counsell C.E. Incidence studies of primary and secondary intracranial tumors: a systematic review of their methodology and
35. Neurosurgery.- 1997.-Vol. 68.-P. 8-44.

### РЕЗЮМЕ

Использование систем нейронавигации позволяет значительно облегчить планирование оперативного вмешательства, повысить его радикальность, оптимизировать хирургический доступ (размеры и локализацию трепанационного окна), миними-

зировать риск повреждения основных функционально значимых зон и сосудов головного мозга.

**Ключевые слова:** краниотомия, нейронавигация, оптимизация хирургического доступа.

### SUMMARY

The usage of neuronavigation systems can significantly facilitate the planning of surgery, to increase its radicality, optimize surgical approach (sizes and location trepanation window) to minimize the

risk of damage to the main functionally important regions of the brain and cerebral vessels.

**Keywords:** craniotomy, neuronavigation, optimization of surgical approach.

## НОВОСТИ НАУКИ

### Раны после операции склеят плазмой

Создано устройство, которое закрывает хирургические раны без нитей.

Израильская компания IonMed разработала устройство BioWeld, которое закрывает хирургические раны без нитей. Для стягивания ран использует 40-градусная плазма.

Устройство с помощью плазмы закрепляет поверхность раны пленку из специального сахаристого материала. Это позволяет стянуть раны без боли, уменьшить объем рубцовой ткани.

Испытания BioWeld проведены на пациентках, которым сделано кесарево сечение. Чтобы закрыть рану от кесарева, специалистам понадобилось до 4 минут. Антибактериальные свойства плазмы снижают риск инфекции и усиливают рост кровеносных сосудов, что ускоряет заживление.

Устройство предназначено для использования во время операций кесарева сечения, косметических операций, при лечении пациентов с ожогами.

*Источник: news.online.ua*

### Ученые открыли истинный механизм перемещения рака по телу

Эксперименты, проводившиеся Университетским колледжем Лондона, раскрыли секретный механизм, позволяющий раку перемещаться по телу, передает MedDaily со ссылкой на The Telegraph. Нередко человек умирает не из-за первичной опухоли, а по причине метастазов.

Ученые использовали эмбрионы лягушек и рыбки-данио, дабы разобраться с этим вопросом. Проведенная работа не позволила сказать, какая изначальная причина рака. Но зато эксперты исследовали уникальную схему, при которой раковые и здоровые клетки перемещаются по телу в связке.

Итак, раковые клетки присоединяются к здоровым. Данную ситуацию удалось смоделировать, используя клетки нервного гребня (имитировали раковые клетки) и клетки плакод (играли роль здоровых клеток). Получалась полноценная модель рака.

Так, плакоды не только присоединялись к клеткам гребня, но и становились жертвами их преследования, когда пытались скрыться бегством. По мнению ученых, если нарушить этот механизм клеточного взаимодействия, удастся справиться с метастазированием.

*Источник: news.online.ua*

### Длительное хранение крови приводит к катастрофическим изменениям

Кровь, которая хранится более трех недель, теряет свои свойства, причем, процесс этот необратим, выяснил Университет Джонса Хопкинса. Как передает The Star, клетки крови становятся ригидными (твердыми), что не дает им проходить сквозь небольшие капилляры, доказывают исследования 16 человек.

То есть меняется клеточная оболочка, а это ведет к нарушению нормального кровотока, говорит автор изыскания доктор Стивен Франк. К примеру, Канадская служба крови хранит материал в течение

шести недель. За это время из крови пропадают важные соединения, помогающие в доставке кислорода. Однако считается, что после переливания все восстанавливается.

Вице-президент Канадской службы крови доктор Дана Девайн заявляет: проведенные исследования нельзя считать достоверными. Требуется более масштабная работа. В данный момент в Канаде и США проходят два исследования, посвященные крови и влиянию на нее времени. Ученые хотят понять, как процесс старения крови отразится на лечении. В работе принимают участие более 2500 пациентов. Результаты будут готовы не ранее чем через год.

*Источник: medmedia.ru*

### Впервые обезьяне успешно пересадили печень свиньи

Тибетская макака вошла в книгу рекордов после того, как ей был пересажен орган клонированной свиньи.

Специалисты больницы Xijing в Сиане (Китай) объявили об успешном проведении операции по пересадке печени свиньи обезьяне.

Состояние животного в настоящий момент оценивается, как стабильное, в связи с чем эксперты считают это успехом в области трансплантации органов.

Врачи китайской больницы пытались и ранее проводить подобные операции, однако используемые в эксперименте тибетские макаки умирали спустя два дня после пересадки им печени трансгенных свиней.

Похожие эксперименты также проводились в США, Германии, Австралии и Японии.

В Южной Корее в июне прошлого года ученые трансплантировали сердце и почки клонированного поросенка двум обезьянам, но животные прожили всего 24 и 25 дней после операции.

Клинические испытания подобного рода в больнице Xijing начали проводить еще несколько лет назад из-за острой нехватки донорских органов.

Профессор Доу Кефенг (Dou Kefeng) после успешной трансплантации отметил в своем сообщении изданию AsiaOne: «Наконец, после трех лет испытаний, обезьяна свободно дышит и подает стабильные признаки жизни после операции».

Он добавил, что органы генетически модифицированных свиней предпочтительней человеческих, так как риск отторжения их организмом обезьяны намного ниже.

Операции по пересадке печени проводятся в больнице, которая считается по праву лучшей в Китае, с 1997 года. С тех пор специалистами учреждения было выполнено более 300 успешных трансплантаций различных органов.

Тибетская макака продолжает находиться под тщательным наблюдением врачей больницы Xijing, которые следят за тем, чтобы состояние животного не ухудшилось.

Медики планируют проводить такие опыты на животных до тех пор, пока не появится возможность осуществлять подобные операции по пересадке трансгенных органов людям.

*Источник: globalscience.ru - оригинал (на англ. языке) dailymail.co.uk Перевод: М. Гончар*

### Информация для авторов

#### При направлении статьи в редакцию необходимо соблюдать следующие правила:

- ❖ Статья должна быть напечатана шрифтом Times New Roman, размером 12, через 1,5 интервал. Рукопись сдается в 1-м экземпляре на белой бумаге (формат А4 — 212х297 мм), все поля 20 мм, текст на одной стороне листа, номер страниц в нижнем правом углу. Обязательно присылать электронную версию статьи. Формат файла – Word (расширение \*.doc), носители – CD-ROM, CD-R, CD-RW.
- ❖ Объем оригинальных статей и лекций, включая таблицы, рисунки, список литературы и резюме не должен превышать 10 стр., обзорных статей – 15 стр. Отдельные сообщения и заметки не должны превышать 5 стр.
- ❖ В начале 1 страницы последовательно указываются: 1) УДК, 2) инициалы и фамилии авторов; 3) название статьи; 4) учреждение, из которого вышла работа; 5) город; 6) информация об авторах, контакты, ученая степень.
- ❖ Оригинальная статья должна состоять из краткого введения, характеристики собственного материала и методик исследования, результатов и их обсуждения, выводов, указателя литературы. Библиографические ссылки в тексте статьи даются в квадратных скобках с номерами в соответствии со списком литературы.
- ❖ Библиографический указатель работ приводится в конце статьи. Цитируемая литература должна быть представлена в открытом виде и напечатана на отдельном листе в соответствии с требованиями библиографии. Источники приводятся в порядке упоминания в тексте статьи, с указанием фамилий и инициалов всех авторов, полного названия статьи, названия источника, где напечатана статья, том, номер, страницы (от и до) или полное название книги, место и год издания. Фамилии иностранных авторов, название и выходные данные их работ даются в оригинальной транскрипции. Каждый источник приводится с новой строки. Список литературы приводить в соответствии с ГОСТ 7.1-2003.
- ❖ Статья должна быть подписана всеми авторами с указанием фамилии, имени и отчества автора, с которым редколлегия может вести переписку, его телефона и адреса с почтовым индексом, электронного адреса.
- ❖ Статья должна быть тщательно выверена автором. Сокращение слов, имен, названий (кроме общепринятых сокращений мер, физических, химических и математических величин и терминов) не допускается. Сокращения слов, терминов расшифровываются при первом упоминании в тексте. Статью оформить в соответствии с ГОСТ 7.5-98.
- ❖ Имена авторов и название статьи должны предоставляться на русском, казахском и английском языках.
- ❖ Графики, рисунки и диаграммы должны быть четкими, фотографии – контрастными.
- ❖ Требования к рисункам.
- ❖ Формат файла рисунка – TIFF (расширение \*.tif). Программы, в которых выполнен рисунок – CorelDRAW 7,8 и 9, FreeHand 8 и 9. Режим – bitmap (битовая карта – черно-белое изображение без полутонов). Разрешение – 600 dpi (для черно-белых и штриховых рисунков), не менее 300 dpi (для цветных изображений, фотографий и рисунков с серыми элементами). Цветовая модель – CMYK (для цветного изображения) или GRAYSCALE (для черно-белого полутонового изображения). Размер шрифта подписей на рисунке – не менее 7pt (7 пунктов). Использование сжатия “LZW” недопустимо. Носители – CD-ROM, CD-R, CD-RW.
- ❖ К каждой статье прилагается аннотация (на языке статьи) и резюме на казахском, русском и английском языках. Каждое резюме должно содержать ключевые слова (от 3 до 6 слов). Текст Резюме должен быть максимально информативным и отражать, прежде всего, основные результаты вашей работы. Оптимальный объем Резюме – от 2/3 до 1 страницы. Приступая к написанию Резюме, помните, что для большого круга читателей все знакомство с вашей статьей ограничится прочтением ее названия и Резюме. Поэтому относитесь к Резюме как к чрезвычайно важной и ответственной работе. Обращайте особое внимание на квалифицированный перевод резюме на английский язык.
- ❖ Редакция оставляет за собой право не публиковать, не рецензировать и не возвращать авторам статьи, оформленные с нарушением вышеназванных правил. Всю ответственность за приведенные в статьях дозы лекарств, формулы, цифровые показатели несут авторы публикаций. Редакция также оставляет за собой право сокращать и редактировать статьи и иллюстративный материал. Все статьи рецензируются.
- ❖ Публикации платные.
- ❖ Направление в редакцию работ, опубликованных в других изданиях или посланных в другие редакции, не допускается.
- ❖ Просьба к авторам придерживаться международных правил построения публикаций и резюме к ним.

#### Статьи следует направлять по адресу:

010000, г. Астана, Левый берег реки Ишим, пр-т. Туран 34/1,  
Республиканский научный центр нейрохирургии, Редакция журнала  
«Нейрохирургия и неврология Казахстана»,  
Тел/факс: (7172) 51-15-94, моб. +7 701 359 49 72, +7 775 909 08 98  
e-mail: nsnkkz@gmail.com



**DANA ESTRELLA**

**ОБОРУДОВАНИЕ**

**И РАСХОДНЫЕ МАТЕРИАЛЫ**



**СПИНАЛЬНАЯ НЕЙРОХИРУРГИЯ**

**НЕЙРОРЕАНИМАЦИЯ**

**НЕЙРОРАДИОЛОГИЯ**

**СОСУДИСТЫЕ ЗАБОЛЕВАНИЯ ЦНС**

**ДЕТСКАЯ НЕЙРОХИРУРГИЯ**

050004, г. Алматы  
ул. Гоголя, 89 А, оф. 101  
тел: +7 (727) 244 63 30/ 31/ 32/33  
факс +7 (727) 244 63 50  
e-mail: deltd@mail.ru, info@danaestrella.kz

010000, г. Астана  
ул. Кабагбай батыра, 7/3  
тел: +7 (7172) 50 74 09  
факс +7 (7172) 50 73 98  
e-mail: deltd\_astana@mail.ru






**Medtronic**

More than a product...  
a commitment.

## CD HORIZON LONGITUDE®

Multi-level Percutaneous Fixation System

At Medtronic, we lead the way in the development of modern spinal surgical therapies. With more than 10 years of clinical use, our platform of MAST™ procedures allow you to achieve the same surgical objectives as open surgery, but with smaller incisions and smaller incisions and less tissue disruption for your patients.<sup>1,2,3</sup>



### MEDTRONIC

Spinal and Biologics Division  
Worldwide Headquarters

2600 Sofamor Danek Drive  
Memphis, TN 38132

[www.medtronic.com](http://www.medtronic.com)

Innovating for life.

Bone graft must be used with this product.

1. Schwender. Minimally invasive transforaminal lumbar interbody fusion. *Orthopedics Today*. Monograph to the August 2002 issue.

2. Khoo LT, Palmer S, Laich DT, Fessler RG. Minimally invasive percutaneous posterior lumbar interbody fusion. *Neurosurgery*. 2002 Nov; 51(5 Suppl):S166 – S181.

3. Park Y, Ha JW. Comparison of one-level posterior lumbar interbody fusion performed with a minimally invasive approach or a traditional open approach. *Spine*. 2007 Mar 1;32(5):537 – 543.

**ВЕДУЩАЯ КОМПАНИЯ  
РЕСПУБЛИКИ КАЗАХСТАН  
В ОБЛАСТИ ОСНАЩЕНИЯ  
МЕДИЦИНСКИХ УЧРЕЖДЕНИЙ**



Международный приз  
за инновации,  
технологии и менеджмент  
Женева 2002



Международная премия  
"Лидер национальной  
экономики TOP-100"  
Москва 2006



Международный  
стандарт качества



Золотой сертификат  
качества  
Москва 2008

Компания АО «Медтехника» представлена на рынке Здравоохранения свыше 45 лет и является ведущей компанией в области оснащения медицинских учреждений на территории Республики Казахстан. За время своей плодотворной работы компания зарекомендовала себя в качестве надежного партнера и внесла значительный вклад в развитие отечественного Здравоохранения.

В компании работают высококвалифицированные специалисты, которые успешно прошли обучение и сертификацию на базе заводов-производителей. Во многом благодаря этому, сегодня, более 200 производителей медицинской техники со всего мира доверили нашей компании представлять их продукцию на рынке Казахстана. В широчайшем спектре предлагаемых нами товаров, каждое медицинское учреждение может выбрать продукцию, максимально учитывающую специфику их деятельности и позволяющую значительно повысить качество медицинских услуг. АО «Медтехника» обеспечивает полную сервисную поддержку поставляемого медицинского оборудования на самом высоком уровне, отвечающем международным требованиям, что гарантирует безотказную работу на протяжении всего срока эксплуатации.

Направление "Диагностика, кардиология и хирургия"  
тел.: (727) 294 28 93, 385 01 78, факс: (727) 294 26 66

Направление  
"Рентгенология, реанимация и неонатология"  
тел.: (727) 294 17 75, факс: (727) 294 26 66

Направление "Стерилизация и терапия"  
тел.: (727) 294 28 93, 385 01 79, 251 62 49  
факс: (727) 294 26 66

Направление "Диабет, гематология и диализ"  
тел.: (727) 294 22 35, факс: (727) 385 01 76

Магазин "Медицинская техника"  
и аптека "ЕВРОАПТЕКА №1"  
(ул.Курмангазы, 144, уг.ул.Ауэзова)  
тел.: (727) 242 06 68, 242 09 58, факс: (727) 242 08 94

Направление "Медицинская мебель  
и технологическое оборудование"  
тел.: (727) 294 19 51, факс: (727) 294 26 66

Направление  
"Медицинские инструменты и расходные материалы"  
тел.: (727) 294 24 69, факс: (727) 294 12 06

Направление  
"Лабораторная диагностика и служба крови"  
тел.: (727) 294 22 05, факс: (727) 294 26 66

Центр слухопротезирования "Глитон"  
(ул.Курмангазы, 144, уг.ул.Ауэзова)  
тел.: (727) 242 07 52

Филиал в г.Астана, (ул.Московская, д.32, кв.2)  
тел.: (7172) 38 03 48



Тірлік кепілі - денсаулық!

# аусарМЕД

STORZ MEDICAL

RICHARD WOLF

COVIDIEN

MERIVAARA

Söring

Medtronic

sterylab

- общая хирургия
- эндовидеохирургия
- нейрохирургия
- сосудистая хирургия
- торакальная хирургия
- интервенционная хирургия
- травматология
- ортопедия
- урология
- литотрипсия
- гинекология
- акушерство
- лаборатория
- гистология
- рентгенология
- функциональная диагностика
- стерилизация

050004, г.Алматы,  
Республика Казахстан,  
ул.Желтоқсан 37,  
тел: + 7 (727) 279-58-03, 279-58-05, 279-52-81  
факс: + 7 (727) 279-58-03  
E-mail: info@kausarmed.kz



Тірлік кепілі - денсаулық!

# аусарМЕД

общая хирургия, эндовидеохирургия, нейрохирургия,  
сосудистая хирургия, торакальная хирургия,  
интервенционная хирургия, травматология, ортопедия,  
урология, литотрипсия, гинекология, акушерство,  
лаборатория, гистология, рентгенология,  
функциональная диагностика, общая хирургия,  
эндовидеохирургия, нейрохирургия, сосудистая  
хирургия, торакальная хирургия, интервенционная  
хирургия, травматология, ортопедия, урология,  
литотрипсия, гинекология, акушерство, лаборатория,  
гистология, рентгенология, функциональная  
диагностика, общая хирургия, эндовидеохирургия,  
нейрохирургия, сосудистая хирургия, торакальная  
хирургия, интервенционная хирургия, травматология

# ДИП Рилиф гель

Ментол + Ибупрофен




Ментол + Ибупрофен  
двойной прием  
против боли



Быстро и надолго  
снимет боль:

- В суставах
- В мышцах
- В спине



# L-лизина эсцинат

## Показания к применению

- посттравматические, интра- и послеоперационные отеки любой локализации: отек головного и спинного мозга, в том числе с субарахноидальными и внутричерепными гематомами и смещением срединных структур головного мозга и синдромом отека-набухания
- отеки мягких тканей с вовлечением опорно-двигательного аппарата, сопровождающиеся локальными расстройствами их кровоснабжения и болевым синдромом
- тяжелые нарушения венозного кровообращения нижних конечностей при остром тромбозе

## Способ применения и дозы

Суточная доза препарата для взрослых составляет 5-10 мл.

5- 10 мл препарата разводят в 15 - 50 мл 0,9% раствора натрия хлорида для инъекций и вводят только внутривенно (внутриартериальное введение не допускается). При состояниях, угрожающих жизни больного (острая черепно-мозговая травма, интра- и послеоперационная отечность головного и спинного мозга с явлениями отека-набухания, обширных отеках вследствие распространенных травм мягких тканей и опорно-двигательного аппарата), суточную дозу увеличивают до 10 мл дважды в сутки. Максимальная суточная доза для взрослых – 25 мл. Длительность применения препарата составляет 2 - 8 суток, в зависимости от эффективности терапии. У детей разовая доза вводится из расчета:

1-5 лет - 0,22 мг L-Лизина эсцината на кг массы тела  
5-10 лет - 0,18 мг L-Лизина эсцината на кг массы тела  
10 лет и старше - 0,15 мг L-Лизина эсцината на кг массы тела.

Препарат вводят 2 раза в сутки. Продолжительность курса от 2 до 8 дней, в зависимости от состояния больного и эффективности терапии.

## Побочные действия

- аллергические реакции в виде кожной сыпи, крапивницы, ангионевротического отека

## Противопоказания

- повышенная индивидуальная чувствительность к компонентам препарата
- выраженные нарушения функции почек
- детский возраст до 1 года

## Лекарственные взаимодействия

При лечении L-Лизина эсцинатом возможно назначение других лекарственных средств при соответствующих показаниях (противовоспалительных, анальгетиков, антимикробных). Препарат не следует применять одновременно с аминогликозидами из-за возможности повышения их нефротоксичности. При необходимости одновременного назначения L-Лизина эсцината и антикоагулянтов дозы последних необходимо снизить, (контроль протромбинового индекса). Связывание эсцина с белками плазмы ухудшается при одновременном применении антибиотиков цефалоспоринового ряда, что может повышать концентрацию сво-

бодного эсцина в крови с риском развития побочных эффектов последнего.

## Особые указания

Не вводить препарат без разведения, как указано в разделе «Способ применения и дозы».

### Беременность и период лактации

Данные об опыте применения препарата беременным и в период лактации отсутствуют.

*Особенности влияния лекарственного средства на способность управлять автотранспортом или потенциально опасными механизмами*

Заболевания, при которых применяется препарат, исключает возможность вождения автомобильного транспорта.

## Условия отпуска из аптек

По рецепту

## Лекарственная форма

Раствор для инъекций 0,1% в ампулах №10

## ПЕРЕД НАЗНАЧЕНИЕМ И ПРИМЕНЕНИЕМ ИЗУЧИТЕ ИНСТРУКЦИЮ

РК – ЛС – 5 №011430 от 23 апреля 2008 года

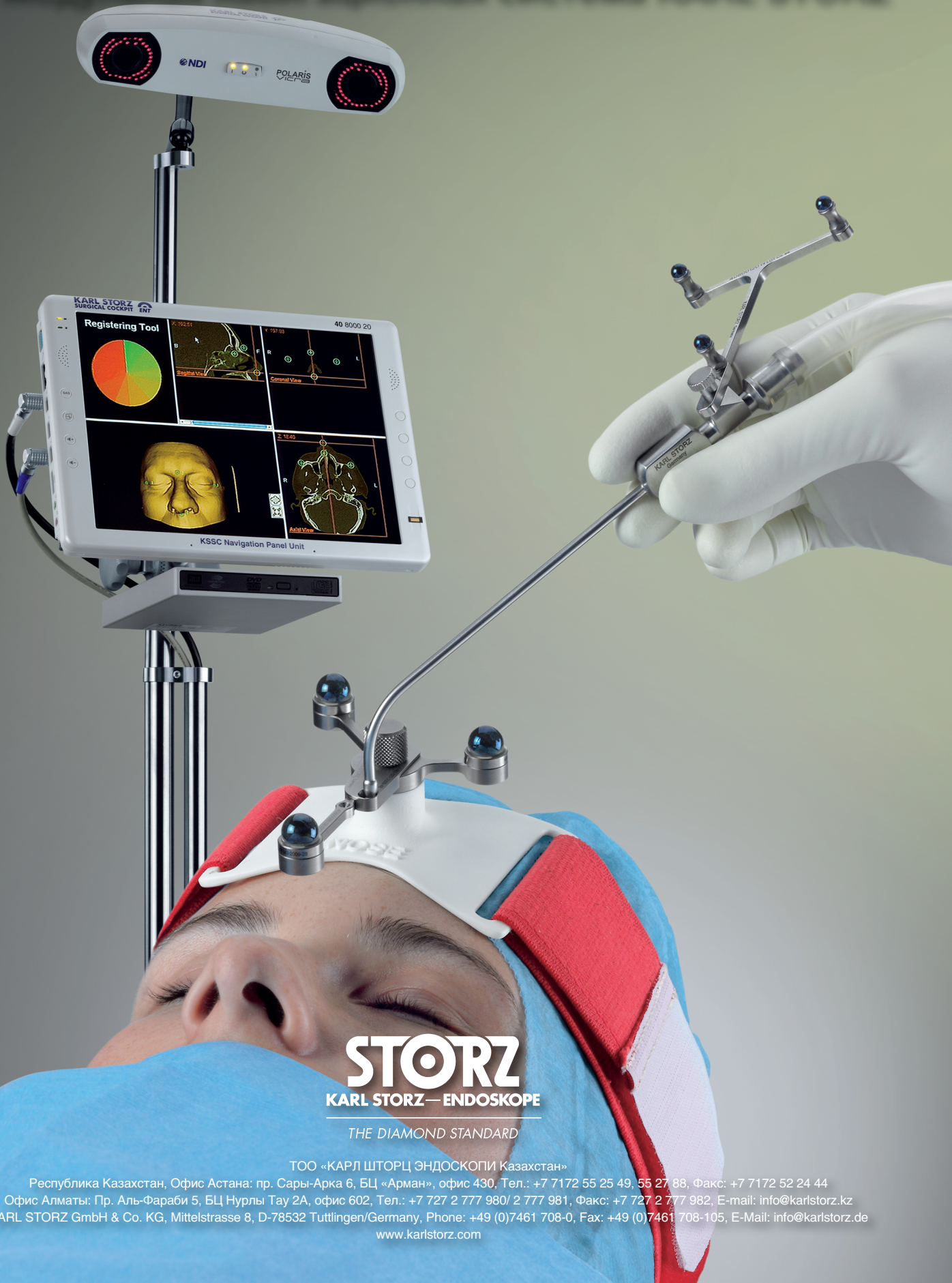Разрешение №3405

Ближе к людям

 ARTERIUM

# Хирургическая навигация стала легче

## Модульная навигационная система KARL STORZ



NAV 2/RU/08/10/A

**STORZ**  
KARL STORZ — ENDOSKOPE

THE DIAMOND STANDARD

ТОО «КАРЛ ШТОРЦ ЭНДОСКОПИ Казахстан»

Республика Казахстан, Офис Астана: пр. Сары-Арка 6, БЦ «Арман», офис 430, Тел.: +7 7172 55 25 49, 55 27 88, Факс: +7 7172 52 24 44  
Офис Алматы: Пр. Аль-Фараби 5, БЦ Нурлы Тау 2А, офис 602, Тел.: +7 727 2 777 980/ 2 777 981, Факс: +7 727 2 777 982, E-mail: info@karlstorz.kz  
KARL STORZ GmbH & Co. KG, Mittelstrasse 8, D-78532 Tuttlingen/Germany, Phone: +49 (0)7461 708-0, Fax: +49 (0)7461 708-105, E-Mail: info@karlstorz.de  
www.karlstorz.com

# ТАХОКОМБ®

## Надежный гемостаз и безопасность применения

абсорбирующее гемостатическое средство для склеивания тканей и гемостаза, эффективная комбинация коллагеновой пластины и компонентов фибринового клея

**ТахоКомб®**  
Абсорбирующее  
раневое покрытие

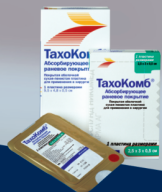Покрывает оболочкой  
сухую раневую поверхность  
для применения в хирургии

1 пластина размерами  
9,5 x 4,8 x 0,5 см



NYCOMED

Nycomed: a Takeda Company



### Показания к применению

- кровотечения, при хирургических вмешательствах на паренхиматозных органах (например, на печени, селезенке, поджелудочной железе, почках, легких, надпочечниках, щитовидной железе, лимфатических узлах) для достижения гемостаза и «склеивания» тканей
- хирургические вмешательства в отоларингологии, гинекологии, урологии, сосудистой хирургии, травматологии, онкологии, нейрохирургии и т.д.
- профилактика свищей и фистул (лимфатических, желчных, мочевых, ликворных)
- создание герметичности при хирургических вмешательствах на легких
- укрепление сосудистых и кишечных анастомозов, а также хирургических швов при операциях на полых органах

### Противопоказания

- повышенная чувствительность к компонентам пластины ТахоКомб®

### Лекарственные взаимодействия

Взаимодействия с другими лекарственными средствами не установлено

### Побочные действия

- Не отмечено

### Особые указания

ТАХОКОМБ® выпускается в стерильных упаковках. Используйте только ненарушенные упаковки. Повторная стерилизация невозможна. Беременность и период лактации При беременности и в период лактации препарат применяют с учетом коэффициента польза/риск. Особенности влияния лекарственного средства на способность управлять транспортным средством или потенциально опасными механизмами. Не влияет.

### Способ применения и дозы

ТахоКомб® применяется при оперативных вмешательствах как у пациентов детского возраста, начиная с периода новорожденности так и у взрослых.

ТахоКомб® следует наносить на хирургические раневые поверхности в стерильных условиях.

Перед наложением пластины ТахоКомба® раневая поверхность должна быть максимально вычищена (от крови, дезинфицирующих и других жидкостей).

Сторону, помеченную желтым цветом, наложить на раневую поверхность и прижимать в течение 3-5 минут. При нанесении пластины ТахоКомба® на достаточно влажные раневые поверхности дополнительного увлажнения пластины не требуется. В случае применения ТахоКомба® на сухие раневые поверхности, пластину следует увлажнить физиологическим раствором для достижения полного соединения с сухими участками раневой поверхности. Увлажненную пластину ТахоКомба® следует использовать немедленно!

Размер и количество пластин ТахоКомба® зависит от величины раневой поверхности. Край раны должны быть перекрыты пластиной на 1-2 см. Если для закрытия раневой поверхности требуется более одной пластины, то при наложении на рану их края должны перекрывать друг друга. Стерильными ножницами можно вырезать пластины требуемого размера как до, так и после наложения на раневую поверхность. Неиспользованные фрагменты пластины подлежат уничтожению.

### Условия отпуска из аптек

По рецепту врача.

### Производитель

Никомед Австрия ГмБХ, Австрия  
Представительство в РК «Никомед Остевропа  
Маркетинг Сервис ГмБХ»

Перед назначением и применением  
ознакомьтесь с инструкцией.

### НИКОМЕД КАЗАХСТАН:

050010, Республика Казахстан,  
г. Алматы, ул. Бегалина, 136<sup>б</sup>  
Т: +7 727/ 2444-004, Ф: +7 727/ 2444-005

PK-ЛС-5-№010581

PK-ЛС-5-№010582

PK-ЛС-5-№010583

от 14.12.2007 до 14.12.2012

Входит в список ЖВЛС

Разрешение № 282 от 28.08.2008 г.

# R-OPTICS

## «R-Optics Kazakhstan»

Продукция от мировых лидеров в офтальмологии,  
оториноларингологии, хирургии, гистологии, лаборатории и в  
производстве расходных материалов

010000, Казахстан, Астана, пр. Туран 18,  
БЦ «Туран-18», офис 604Б  
Тел: 8(7172) 79-50-79, факс: 79-90-30  
мобильный: +7 777 522 1004  
www.r-optics.kz

## Операционный микроскоп LEICA M720 OH5 Хирургическая микроскопическая система

Производитель: Leica Microsystems (Германия)

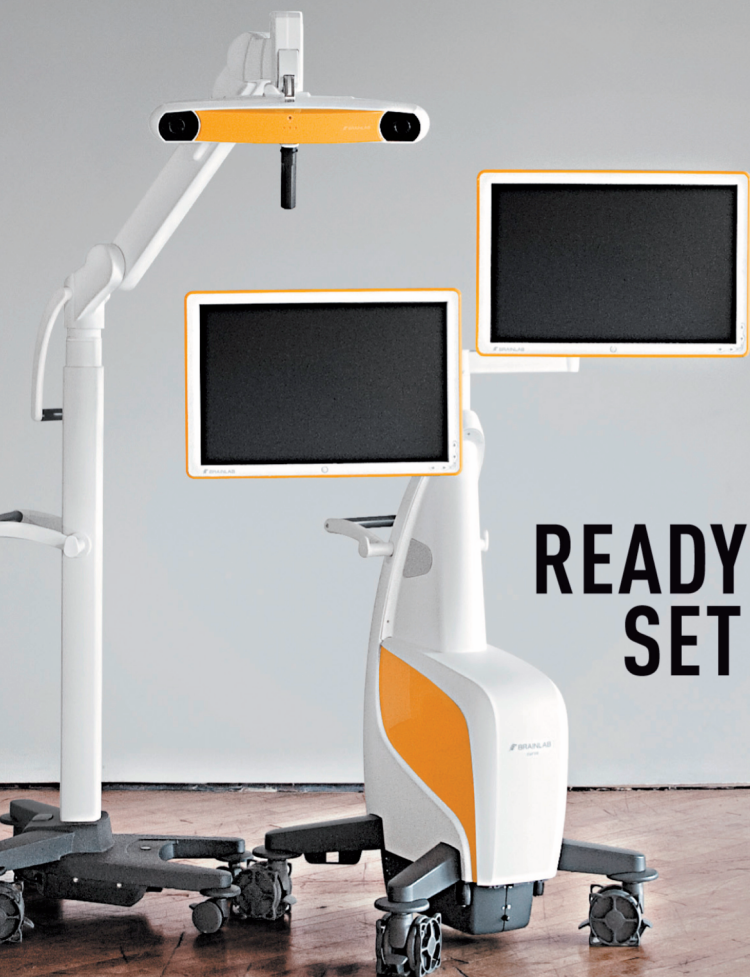### Новое измерение комфорта

- Апохроматическая оптика
- Уникальная система балансировки
- Высокая маневренность и управляемость
- Технология горизонтального размещения оптики
- Бинокуляры "Butterfly" Leica
- Максимальный охват операционного поля и клиренс



**Leica**  
MICROSYSTEMS

BRAINLAB.COM

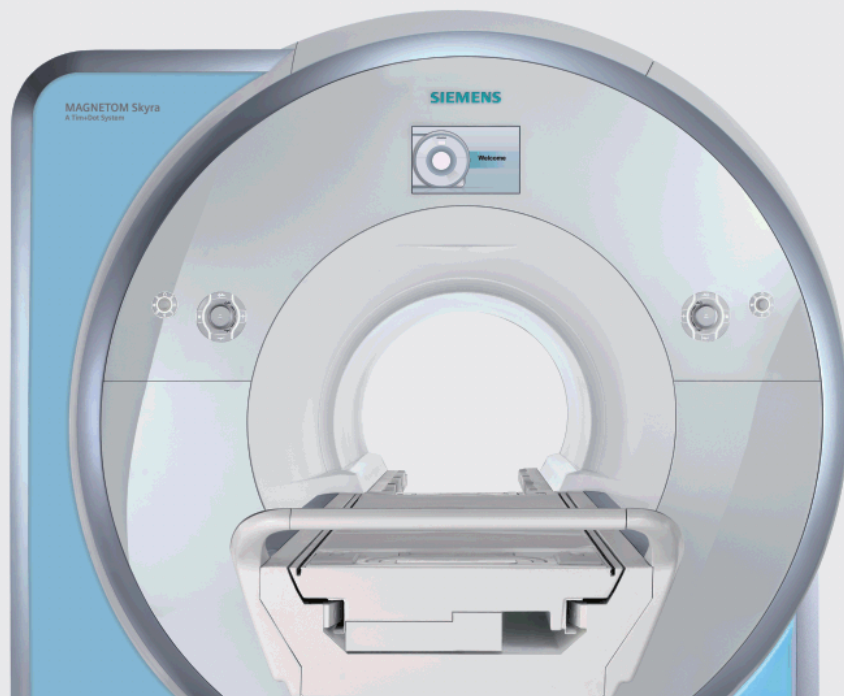

# READY SET CURVE

READY... SET... GO TO [BRAINLAB.COM/CURVE](http://BRAINLAB.COM/CURVE)

 BRAINLAB

SIEMENS



[www.siemens.kz](http://www.siemens.kz)

## MAGNETOM Skyra

Эталон продуктивности в классе 3 Тл

Answers for life\*.  
\*Ответы для жизни.



# МЕКСИДОЛ®

Возрождает  
**ЭНЕРГИЮ  
ЖИЗНИ**

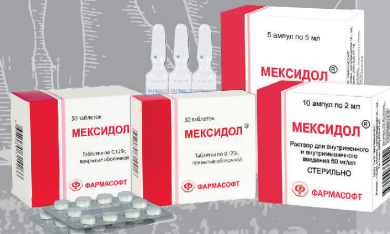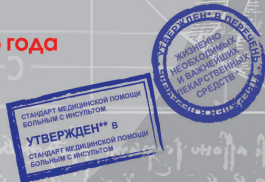**Эталон антиоксидантной  
нейропротекции**

Применение Мексидола®  
в неврологии:

- Острые нарушения мозгового кровообращения
- Энцефалопатии различного генеза
- Черепно-мозговая травма и ее последствия
- Легкие когнитивные расстройства атеросклеротического генеза
- Синдром вегетативной дистонии
- Тревожные расстройства при невротических и неврозоподобных состояниях

В клинической практике с 1996 года

www.mexidol.ru  
www.pharmasoft.ru



## INTRABEAM PRS 500

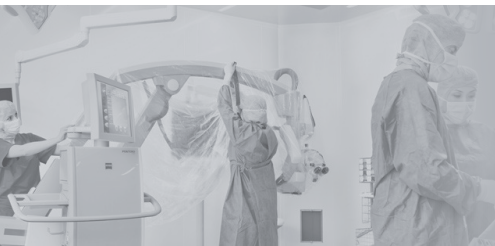
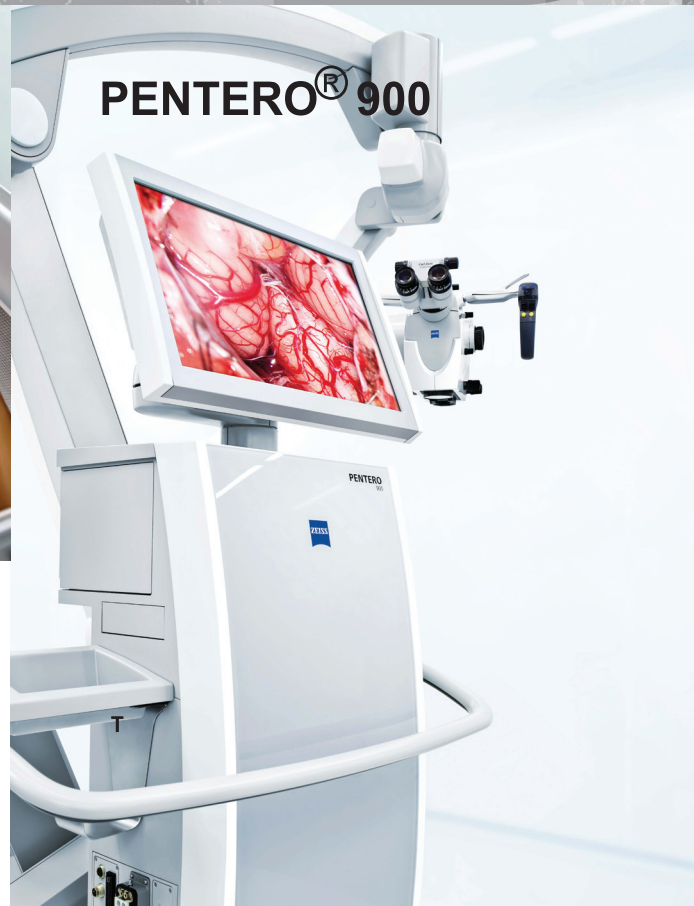
Интраоперационный рентгеновский облучатель **INTRABEAM PRS 500** производства Carl Zeiss Германия - прибор для проведения интраоперационной лучевой терапии (ИОЛТ) – это особая технология лучевого лечения, которая основывается на электронном облучении злокачественных опухолей во время оперативного вмешательства.

Интраоперационный рентгеновский облучатель Intrabeam PRS 500 позволяет подвести к опухоли или её ложе высокую дозу излучения непосредственно во время операции, совместив хирургический и лучевой этапы во времени.

*Применение: наружно и внутренне - опухоли головы, шеи, спинного мозга.*

## PENTERO® 900



**ОПТЭК**  
Объединяя решения

На правах рекламы

ТОО «ОПТЭК»

www.optecgroup.com

Республика Казахстан, г. Алматы

050012, ул. Масанчи, д. 78

тел: (727) 320-10-91, факс: (727) 320-10-92

office-kz@optecgroup.com

ТОО "Universal Business Systems" Establishment" (UBS Establishment) - является авторизованным дилером и партнером компаний Hewlett-Packard, APC, Microsoft, Autodesk, Liebert, Xerox, Oracle в Центральной Азии и Республике Казахстан.

Компания UBS Establishment, учрежденная холдинговой группой компаний Mideast Data Systems (MDS), ведущих свою деятельность в Средней Азии, Африке, Европе, Америке и Центральной Азии, является казахстанским юридическим лицом, на сегодняшний день со 100% казахстанским капиталом.

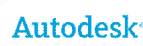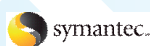
Открывшись в 1994 году в Алматы, наша компания со временем получила свою известность на территории всего Казахстана. На протяжении последних десяти лет компания UBS Establishment стала поистине крупнейшим поставщиком компьютерного оборудования для большинства нефтегазовых компаний, банков, международных организаций и мультинациональных компаний, ведущих свою деятельность на территории Республики Казахстан.

Наша финансовая стабильность, быстрое и своевременное выполнение заказов на поставку компьютерного оборудования и программного обеспечения, ориентация на удовлетворение запросов клиентов, а также хорошо подготовленный технический персонал - всё это в значительной степени придает весомость нашей компании и вносит вклад в рост и успех компании. Инженеры нашей компании прошли обучение и сертификацию в компаниях Hewlett-Packard, APC by Schneider Electric, Microsoft.

Выбрав компанию UBS Establishment, вы обретете надежного партнера и получите возможность вместе с нами строить эффективные проекты. Среди наших клиентов ведущие компании, работающие на рынке Республики Казахстан. В целом, наша база данных насчитывает более 700 клиентов.

Секреты нашего успеха:

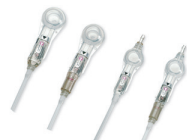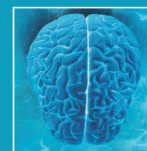- Полное и безусловное выполнение заключенных договоров
- Искрывающий спектр услуг по созданию вычислительных систем любой сложности
- Индивидуальный подход к каждому заказчику
- Наличие опытных квалифицированных специалистов
- Кратчайшие сроки поставки в любой регион Казахстана, страны ближнего зарубежья
- Гибкая ценовая политика



# Codman

a Johnson & Johnson company

## ПЕРЕДОВЫЕ ТЕХНОЛОГИИ В НЕЙРОХИРУРГИИ И НЕЙРОРЕАНИМАЦИИ




### Ликво-шунтирующие системы

Клапаны и катетеры позволяющие регулировать количество СМЖ (спинно-мозговой жидкости). Codman производит клапаны постоянного и программируемого давления, а также ряд принадлежностей. Основные преимущества клапанов: высокая точность и надежность.

### Bactiseal

Катетеры для ликво-шунтирующих систем и наружного дренажа с антимикробной пропиткой, разработанная в целях уменьшения риска инфицирования поверхностей катетеров грам-положительными микроорганизмами. Антибиотики выделяются на поверхность катетера в течение 28 дней после имплантации.

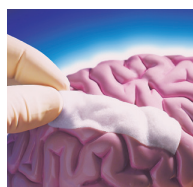
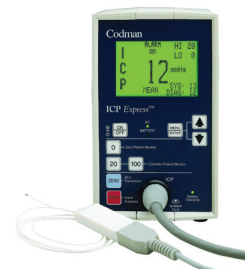

### Malis

Система биполярной коагуляции с блоком ирригации. Используется для резания и коагуляции.

### ICP Express

Система мониторинга внутричерепного давления. Позволяет отслеживать точное значение ВЧД в режиме реального времени. Отличительными особенностями системы являются миниатюрность датчика и мобильность монитора.



### Duraform

Имплантат для закрытия дефектов твердой мозговой оболочки. Изготовлен из биологически совместимого материала на коллагеновой основе. Не требует сшивания, достаточно просто наложить имплантат. С течением времени имплантат рассасывается и заменяется собственной тканью мозговой оболочки. Duraform может быть использован как для закрытия дефектов на голове и на позвоночнике, так и для предотвращения спаячных процессов.

# PARASAT PHARMA MEDICAL

## ИННОВАЦИИ В МЕДИЦИНЕ



- ▶ Комплексные решения для нейромониторинга корпорации Integra LifeSciences (США)
  - монитор для измерения внутричерепного давления и температуры мозга Camino ®
  - монитор для измерения парциального давления кислорода в паренхиме мозга и температуры мозга Licor ®
- ▶ Ультразвуковые деструкторы-аспираторы CUSA Excel + ® и CUSA NXT ® корпорации Integra LifeSciences (США)
- ▶ Роботизированная система Renaissance ® компании Mazor Robotics (Израиль) для проведения операций и внедрения имплантатов с высочайшей точностью в спинальной хирургии
- ▶ Системы управляемой гипо/гипертермии тела и головного мозга с технологией активного охлаждения Blanketrol II и Blanketrol III компании Cincinnati Sub-Zero (США)

Астана, Республика Казахстан  
Алматинский район, ул.Айнаколь, 60, ВП-8  
Тел/факс: +7 (7172) 618 990

e-mail: [office@parasatmedical.com](mailto:office@parasatmedical.com)

Алматы, Республика Казахстан  
пр.Абая/ул.Тургут Озала, 150/230,  
БЦ «Гаухаргас», офис 867  
Тел/факс: +7 (727) 390 91 94

web: <http://parasatmedical.com>



**RESEARCH** **RESEARCH**



# imagine

...neurosurgery with maximum accuracy and minimum effort



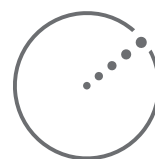
With Leksell Stereotactic System<sup>®</sup>, it's reality

Leksell Stereotactic System<sup>®</sup> is the world's most preferred system for functional neurosurgery. An integrated solution known for its high accuracy, versatility and ease of use. Sophisticated, yet simple.

1022844 - 01



Experience the Elekta Difference  
More at [elekta.com/imagine](http://elekta.com/imagine)



ELEKTA

