

УДК 616.831-006-089

Н.А. Рыскельдиев, Х.А. Мустафин, Д.К. Тельтаев, А.Ж. Доскалиев., А.К. Курманахунов, М.А. Налибаева, Н.Г. Кисамеденов, Ж.Н. Амирбек

АО «Национальный центр нейрохирургии», г. Нур-Султан, Казахстан

ОПЫТ ЛЕЧЕНИЯ ПАЦИЕНТА С КРАНИОФАРИНГИОМОЙ ХИАЗМАЛЬНО-СЕЛЛЯРНОЙ ОБЛАСТИ ОСЛОЖНЕННОЙ НЕСАХАРНЫМ ДИАБЕТОМ, ГИПОКОРТИЦИЗМОМ

Введение. Краниофарингиома – это опухоль sellarной и suprasellarной области, которая происходит из эмбриональных остатков кармана Ратке, соединяющего в эмбриональном периоде полости первичной ротовой трубки с гипофизом, встречается с частотой 0,13 на 100 тысяч пациентов. Эти опухоли классифицируются как доброкачественные опухоли, но у пациентов с краниофарингиомами отмечается высокая инвалидность и смертность, чаще всего связанная с гипопитуитаризмом.

Цель: оценить эффективность мультидисциплинарного подхода к лечению краниофарингиом ХСО, осложненных несхарным диабетом.

Материалы и методы. Результат хирургического и медикаментозного лечения краниофарингиомы ХСО, осложненной несхарным диабетом на основе инструментальных и лабораторных исследований.

Результаты. В дооперационном периоде у пациента имелись признаки несхарного диабета. После операции эндокринные нарушения усугубились, присоединились нарушения гемодинамики. Адекватная заместительная терапия с участием врача эндокринолога позволила восстановить гормональный, водно-электролитный и гемодинамический баланс.

Выводы. Только при правильно выбранной хирургической тактике, своевременной заместительной терапии можно достичь полного регресса нарушений гемодинамики, восстановить гормональный фон и водно-электролитный баланс.

Ключевые слова: краниофарингиомы, гипопитуитаризм, несхарный диабет, десмопрессин, гидрокортизон.

Введение.

Краниофарингиомы – это опухоли sellarной и suprasellarной области, которые происходят из эмбриональных остатков кармана Ратке, соединяющего в эмбриональном периоде полости первичной ротовой трубки с гипофизом, встречаются с частотой всего 0,13 на 100 тысяч пациентов. Эти опухоли классифицируются как гистологически доброкачественные опухоли [1]. Тем не менее, среди пациентов с краниофарингиомами отмечается высокая инвалидность и смертность, связанная с гипопитуитаризмом [2, 3].

Важной особенностью при наличии краниофарингиом хиазмально-селлярной области (ХСО) является высокий уровень в организме пациентов дефицита гормонов гипофиза, именно этим обстоятельством обусловлены жалобы пациентов

на нарушение аппетита и жажду, нарушение сна и нарушение регуляции температуры.

Классификация краниофарингиом, основанная на отношении опухоли к хиазме и к турецкому седлу [4]:

1) эндосупраселлярные краниофарингиомы, растущие в пределах седла и, как правило, смещающая диафрагму, распространяются супра- и параселлярно;

2) стебельные краниофарингиомы, развивающиеся на уровне стебля гипофиза, растут супраселлярно и дислоцируют дно III желудочка вверх;

3) интраэкстравентрикулярные (по отношению к III желудочку) опухоли, развивающиеся на уровне воронки гипофиза и распространяющиеся как в полость III желудочка, так и экстравентрикулярно с ростом в хиазмальную и межножковые цистерны.



Гипопитуитаризм – патологический синдром, который проявляется полным (пангипопитуитаризм) или частичным (парциальный гипопитуитаризм) нарушением секреции гормонов передней доли гипофиза (аденогипофиза). Иногда, после операции в ХСО развивается гормональная недостаточность гипоталамо-гипофизарной системы. Патогенетической основой заболевания при всех клинических вариантах гипоталамо-гипофизарной недостаточности является уменьшение или полное подавление продукции аденогипофизарных тропных гормонов. В результате наступает вторичная гипофункция надпочечников, щитовидной и половых желез. В редких случаях возможно снижение вазопрессина с развитием несахарного диабета. Основной целью лечения больных с гипопитуитаризмом является замещение недостатка гормонов периферических эндокринных желез и устранение симптомов дефицита этих гормонов, а также по возможности устранение причин данного заболевания. В современной терапии имеются практически все виды лекарственных средств, идентичных натуральным гормонам периферических эндокринных желез, и это существенно улучшает состояние больного и повышает качество его жизни [5, 6].

Несахарный диабет – один самых частых гипоталамо-нейрогипофизарных заболеваний, встречающихся при патологии ХСО. Патогенетическим медикаментозным препаратом для лечения несахарного диабета является антидиуретический гормон (АДГ). Используются синтетические аналоги десмопрессина (1-дезамино-8 Д-аргинин-вазопрессин)-препарата АДГ пролонгированного действия. Десмопрессин производится в виде таблеток для приема внутрь (минирин 0,1 и 0,2 мг, капель и спрея для интраназального введения (адиуретин, десмопрессин). Всасывание этого препарата происходит преимущественно в двенадцатиперстной кишке и тонком кишечнике, поэтому эффективность препарата повышается при приеме за 0,5 ч до еды или через 2 ч после еды. Прием 0,1-0,2 мг минирина обеспечивает большинству пациентов антидиуретический эффект продолжительностью 8-12 ч. Адекватная доза чаще всего составляет 0,1-0,2 мг от 2 до 3 раз в день, в редких случаях применяются более высокие дозы – от 0,8 до 1,6 мг в день. Критерием для увеличения

дозы является жажда и мочеотделение, превышающее 3 литра в сутки и удельный вес мочи менее 1010.

У пациентов с острым несахарным диабетом после нейрохирургических операций, необходимо контролировать баланс жидкости, уровень электролитов в сыворотке крови не менее 1-3 раз в сутки. У больных находящихся в бессознательном состоянии или при снижении питьевой мотивации после нейрохирургической операции, существует риск дегидратации организма, если не восполнять потерю жидкости пероральным введением, а при невозможности – введением 0,9% раствора натрия хлорида. В большинстве случаев острый несахарный диабет, который развился после аденомэктомии, регрессирует в течении недель или месяцев [6].

Клинический случай.

Пациент Б. мужчина 38 лет поступил в клинику с жалобами на общую слабость, головные боли, жажду, сухость во рту, частое мочеиспускание, быструю утомляемость, сонливость. В течении 4 лет пациента беспокоят частые головные боли. Только за месяц до госпитализации проведено МРТ головного мозга, где было обнаружено объемное образование хиазмально-селлярной области с солидным и кистозным компонентами, которое растет супраселлярно, сдавливает дно III желудочка. Неврологический статус: Сознание ясное, 15 баллов по Шкале комы Глазго. Отмечаются снижение адекватности и критики собственного состояния, снижение зрения по типу битемпоральной гемианопсии. Пациент гиперстенического телосложения. Кожные покровы обычной окраски, сухие, гиперкератоз локтей, гиперпигментация отсутствует. Пастозность лица. Вторичные половые признаки соответствуют полу и возрасту. Щитовидная железа не увеличена, безболезненна, узлы не пальпируются. Дыхание свободное, хрипов нет. Гемодинамика стабильное, АД 110/70 мм.рт.ст. Язык чистый, суховат. Живот мягкий. Симптом «покалывания» отрицательный с обеих сторон. Мочеиспускание частое. Заключение офтальмолога до операции: Нисходящая миопия слабой степени обоих глаз. ОИ-атрофия зрительного нерва. Битемпоральная гемианопсия.

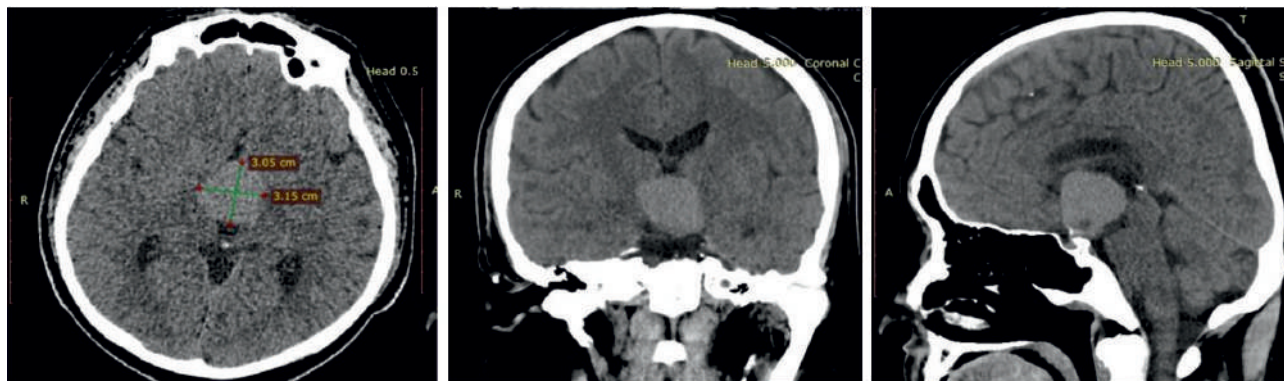


Рисунок 1 – КТ-головного мозга до операции. КТ-картина объемного образования в супраселлярной области размерами 3,05*3,15 мм.

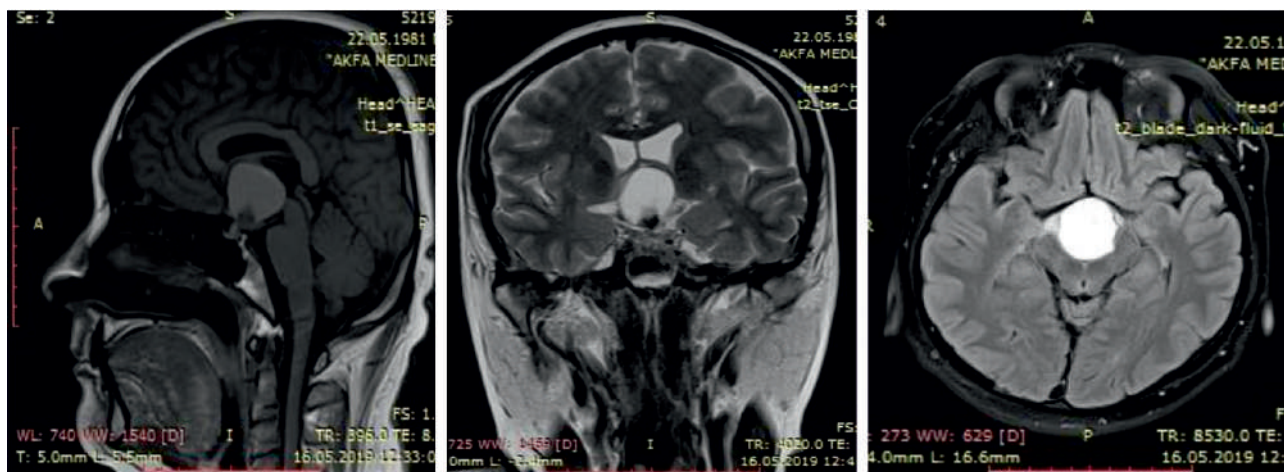


Рисунок 2 – МРТ-головного мозга до операции. T1ВИ, T2ВИ и T2blade_dark_fl MP-картина объемного образования в супраселлярной области-краниофарингиома со сдавлением 3-желудочка, кистозно-солидного характера.

До операции у пациента имеются признаки пангипопитуитаризма и несахарного диабета (табл. 1).

Таблица 1

СВЕДЕНИЯ О ДИАГНОСТИЧЕСКИХ ИССЛЕДОВАНИЯХ ДО ОПЕРАЦИИ

Показатели	Данные пациента	Норма
Кортизол	62,82	138-640 нМоль\л
АКТГ	22,06	7,2-63,3 пг/мл
T4св	10,33	62-141 нмоль/л
T3св	3,81	1,17-2,18 нмоль/л
Тестостерон	0,025	5,76-30,43 нмоль/л
Гликозилированный гемоглобин	5.03%	4 – 5,8 %.
Натрий	120	136-145 ммоль/л
Калий	4,5	3,5-5,1 ммоль/л
Осмолярность крови	235	275—296 мосмоль/кг H2O
Омолярность мочи	60-100	600—800 мосмоль/кг H2O



Удельный вес мочи	1003	1.010–1.022 г/л
Диурез	7,400мл	До 2000мл

Клинический диагноз: Краниофарингиома хиазмально-селлярной области с супраселлярным ростом в стадии умеренной клинической декомпенсации. Цефалгический синдром. Несахарный диабет центрального генеза в стадии декомпенсации. Гипопитуитаризм. Вторичный гипокортицизм. Вторичный гипотиреоз. Вторичный гипогонадизм. Симптоматическая гипертония. Стеатоз печени. Хронический гастродуоденит. Несахарный диабет. По данным лабораторных исследования и консультации эндокринолога у пациента до операции имеет место клиника несахарного диабета центрального генеза в стадии декомпенсации. Ги-

попитуитаризм. Гипокортицизм. Гипотиреоз. Гипогонадизм.

С первых дней поступления пациенту назначена заместительная гормональная терапия: Десмопрессин 120 мкг по 1 таблетке 3 раза в день, Преднизалон 5 мг 08:00-7,5 мг, 11:00-5 мг, 16:00-2,5 мг; Эутирокс 50 по 1 таблетке 1 раз в день натощак за 30 минут до еды; детрифлорс 1000 по 5 капс в день;

В динамике, уровень электролитов на фоне лечения не восстанавливается (табл. 2):

Таблица 2

ДИНАМИКА ИЗМЕНЕНИЙ АНАЛИЗОВ КРОВИ ПРИ ПОСТУПЛЕНИИ В СТАЦИОНАР И В ДЕНЬ ОПЕРАЦИИ

Дата	Na (ммоль/л)	K (ммоль/л)	Ионизированный кальций ммоль/л.	Осмолярность мочи (норма 350-400)
04.06.2019г	121	4,2	1,25	66
17.06.2019г	124	5,6	1,18	100

17.06.2019г проведена костно-пластическая трепанация черепа, односторонний субфронтальный доступ слева, микрохирургическое удаление

карниофарингиомы с применением нейронавигации.

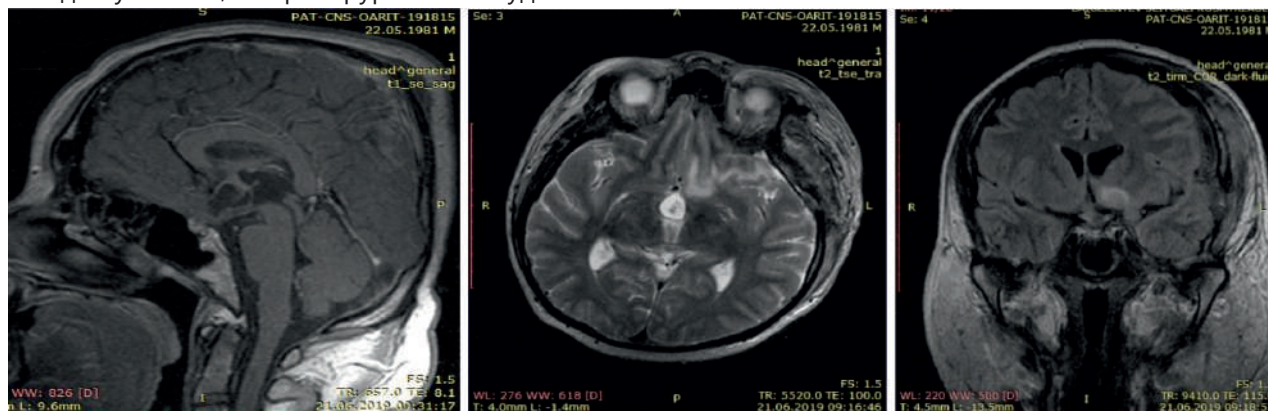


Рисунок 3 - T1ВИ, T2ВИ МР-картина состояния после операции: В хиазмально-селлярной области определяется ложе удаленного образования. Боковые желудочки, IV-желудочек не изменены, III-желудочек расправлен.

Экстрацеребральные ликворные пространства без особенностей

На 3-й день после операции отмечается стойкая артериальная гипертония, полиурия, полидипсия, поэтому был назначен минералокортикостероид (Кортинеф 0,1мг.). Но, на фоне лечения сохраняется полиурия и повышение артериально-

го давления: 175/90-142/82 мм. рт. ст. Но, с 8-го дня, когда эндокринолог назначил Кортэф, артериальное давление стабилизировалось, начался регресс несахарного диабета (табл. 3).

Таблица 3

ВЛИЯНИЕ МИНЕРАЛОКОРТИКОСТЕРОИДОВ НА ГЕМОДИНАМИЧЕСКИЕ ПОКАЗАТЕЛИ

Дни после операции	3-й	4-й	5-й	7-й	8-й	9-й	10-й	11-й
АД(мм.рт.ст.)	185/90	175/90	142/82	142/82	135/80.	128/72	135/80	125/80
ЧСС (уд. в мин)	82	78	79	72	75	75	73	69
Диурез (мл)	11040	9450	7050	4550мл	1990	3280	2950	2230
Осмол мочи (норма 350-400)	102	99	91	154	298	304	335	401
Десмопрес син (мкг)	480	120	120	120	480	360	360	360
Кортеф. Мг.	-	-	-	-	10+5	10+5	10+5	10+5
Кортинеф. мг	0,1	0,1	0,1	0,1	0,05	0,05	0,05	0,05

Обсуждение.

После тотального удаления опухоли ХСО на фоне заместительной терапии: минирина, преднизолона, синтетического кортикостероида кортинеф состояние пациента остается тяжелым: нестабильная гемодинамика со склонностью к гипертензии, несахарный диабет. Благодаря коррекции заместительной терапии, которую провёл эндокринолог и назначению биологически активного глюкокортикоидного гормона стероидной природы (Кортеф) в дозировке 15 мг, мы добились восстановления гемодинамики и регресса несахарного диабета.

В послеоперационном периоде отмечается улучшение остроты зрения, имеет место явная

тенденция к восстановлению полей зрения. Пациент выписан с признаками улучшения общего состояния и рекомендовано продолжить заместительную терапию эндокринологом по месту жительства.

Вывод. Лечение краниофарингиом хиазмально-селлярной области, осложненных таким заболеванием гипоталамо-гипофизарной системы, как несахарный диабет, является не только хирургической проблемой, но и эндокринной, которую нейрохирург может решать только в команде с эндокринологом. Правильно выбранная хирургическая тактика, постоянный контроль гормонального фона и водно-электролитного баланса, своевременная его коррекция играет основную роль в полном выздоровлении пациентов.

СПИСОК ЛИТЕРАТУРЫ

1. Louis D.N., Perry A., Reifenberger G., von Deimling A., Figarella-Branger D., et al. The 2016 World Health Organization Classification of Tumors of the Central Nervous System: a summary // Acta Neuropathol. – 2016. - 131(6). – P. 803-20.
2. Wijnen M., Olsson D.S., van den Heuvel-Eibrink M.M., et al. Excess morbidity and mortality in patients with craniopharyngioma: a hospital-based retrospective cohort study // Eur J Endocrinol. – 2018. - 178(1). – P. 95-104.
3. Tomlinson J.W., Holden N., Hills R.K., et al. Association between premature mortality and hypopituitarism. West Midlands prospective hypopituitary study group // Lancet. – 2001. - 357(9254). – P. 425-431.
4. Коновалов А.Н., Кутин М.А., Кадашев Б.А., Калинин П.Л., Фомичев Д.В., Астафьева Л.И., Голанов А.В., Трунин Ю.Ю. Современные принципы лечения краниофарингиом // Опухоли головы и шеи. – 2012. - 3.
5. Шугаипова К.И., Ахметжанова З.Б., Рыскельдиев Н.А., Оленбай Г.И., Тельтаев Д.К., и др. Диагностика и методы коррекции гипопитуитаризма в пред и раннем послеоперационном периоде у больных, оперированных по поводу опухолей хиазмально-селлярной области // Нейрохирургия и неврология Казахстана. – 2018. - 2 (51). – С. 20-26.
6. Кадашева Б.А., др. Аденомы гипофиза Клиника, диагностика, лечение. Под редакцией профессора Б.А. Кадашева // Москва: Изд «Триада», 2007. - 318 с.



Н.А. Рыскельдиев, Х.А. Мустафин, Д.К. Тельтаев, А.Ж. Доскалиев, А.К. Курманахунов, М.А. Налибаева, Н.Г. Кисамеденов, Ж.Н. Амірбек

«Ұлттық нейрохирургия орталығы» АҚ, Нұр-Сұлтан қ., Қазақстан

ГИПОКОРТИЦИЗММЕН, ҚАНТТЫ ЕМЕС ДИАБЕТПЕН АСҚЫНҒАН ХИАЗМАЛДЫ-СЕЛЛЯРЛЫҚ АЙМАҚТЫҢ КРАНИОФАРИНГИОМАСЫ БАР НАУҚАСТЫ ЕМДЕУ ТӘЖІРИБЕСІ

Кіріспе. Краниофарингиомалар - бұл селлярлы және супраселлярлы аймақтың ісіктері, ол бастапқы ауыз түтігінің эмбрионалды кезеңінде гипофизбен жалғастыратын Ратке қалтасының эмбрионалды қалдықтарынан өтеді, 100 мың пациенттің арасында 0,13 пайыз кездеседі. Бұл ісіктер гистологиялық тұрғыда қатерсіз ісіктерге жатады. Дегенмен, краниофарингиома пайда болған науқастар арасында гипопитуитаризмге байланысты жоғары мүгедектік пен өлім-жітім байқалады.

Мақсаты: қант диабетімен асқынған хиазма-селлярлы аймақтың краниофарингиомасын емдеу барысындағы мультидисциплинарлық тәсілінің тиімділігін көрсету.

Материалдар мен әдістер: құрал-саймандық және зертханалық зерттеулер негізінде қантты емес диабетпен асқынған хиазма-селлярлы аймақтың краниофарингиомасын хирургиялық тәсілдері және дәрі-дәрмекпен емдеу нәтижелері.

Нәтижелері. Операцияға дейінгі кезеңде науқаста қантты емес диабетінің белгілері бар. Операциядан кейін эндокриндік бұзылулар ушығып, гемодинамиканың бұзылуы қосылды. Эндокринолог дәрігердің қатысуымен жүргізілген тиісті алмастыру терапиясы гормоналды, сулы-электролитті және гемодинамикалық балансты қалпына келтіруге мүмкіндік берді.

Қорытынды: дұрыс хирургиялық тактиканы қолдану, сонымен қатар алмастыру терапиясын қажет кезеңде жүргізу гемодинамиканың бұзылуының толық регресіне қол жеткізуге, гормоналды фонды және сулы-электролиттік балансты қалпына келтіруге мүмкіндік береді.

Негізгі сөздер: Краниофарингиомалар, гипопитуитаризм, қантсыз диабет, десмопрессин, гидрокортизон.

N.A. Ryskeldiyev, H.A. Mustafin, D.K. Teltayev, A.Zh. Doskaliyev, A.K. Kurmanakhunov, M.A. Nalibaeva, N.G. Kisamedenov, J.N. Amirbek

JSC «National Centre for Neurosurgery», Nur-Sultan, Republic of Kazakhstan

CASE OF A PATIENT WITH CRANIOPHARYNGIOMA OF THE CHIASMAL-CELLAR REGION COMPLICATED BY DIABETES INSIPIDUS AND HYPOCORTICISM

Introduction. Craniopharyngioma is a tumor of the cellar and suprasellar region, which originates from the embryonic remains of a Ratke pocket that connects the cavity of the primary oral tube with the pituitary gland in the embryonic period, with a frequency of 0.13 per 100 thousand patients. These tumors are classified as histologically benign tumors, but patients with craniopharyngiomas have high disability and mortality, most often associated with hypopituitarism.

Objective. To analyse the effectiveness of a multidisciplinary approach to the treatment of craniopharyngiomas complicated by diabetes insipidus.

Materials and methods. The results of surgical and medical treatment of craniopharyngioma, complicated by diabetes insipidus based on instrumental and laboratory studies.

Results. In the preoperative period, the patient demonstrates signs of diabetes insipidus. After surgery, endocrine disorders worsened and hemodynamic disturbances were added. Adequate replacement therapy with the participation of endocrinologist allowed to restore hormonal, water-electrolyte and hemodynamic balance.

Conclusion. Only with the right surgical strategy and timely replacement therapy it can be possible to achieve complete regression of hemodynamic disorders and to restore hormonal levels and water-electrolyte balance.

Keywords: Craniopharyngioma, hypopituitarism, diabetes insipidus, desmopressin, hydrocortison.