



ОРИГИНАЛЬНЫЕ СТАТЬИ

УДК 616-009.861

DOI: 10.53498/24094498_2021_4_3

И.К. Мусабеков, М.А. Кульмирзаев, Е.Т. Махамбетов

АО «Национальный центр нейрохирургии», г. Нур-Султан, Казахстан

МИКРОВАСКУЛЯРНАЯ ДЕКОМПРЕССИЯ ПРИ ГЕМИФАЦИАЛЬНОМ СПАЗМЕ: РЕТРОСПЕКТИВНЫЙ АНАЛИЗ СЕРИИ 150 СЛУЧАЕВ

Введение. Гемифациальный спазм (ГФС) - заболевание, проявляющееся безболезненными произвольными односторонними тоническими или клоническими сокращениями лицевой мускулатуры, иннервируемой ипсилатеральным лицевым нервом.

Цель. Оценка клинических исходов операций микроваскулярной декомпрессией (МВД) лицевого нерва у пациентов с гемифациальным спазмом на базе АО «Национальный центр нейрохирургии» г. Нур-Султан.

Материалы и методы. Для оценки клинических исходов лечения был проведен ретроспективный анализ 150 пациентов с диагнозом ГФС, которым были проведены микроваскулярные декомпрессии в период с 2008 по 2020 гг. Период наблюдения в послеоперационном периоде составил от 6 месяцев до 1.5 лет.

Результаты. Согласно стандартной классификации клинической шкалы для оценки степени тяжести гемифациального спазма, было зарегистрировано 22 случая 1-й степени (14,5%), 97 случаев 2-й степени (65%), 25 случаев 3-й степени (16,5%) и 6 случаев 4-й степени (3,8%). 35 мужчин (23,33%) и 115 женщин (76,67%). Средний возраст пациентов составил 54,2 года. В послеоперационном периоде симптомы гемифациального спазма полностью исчезли в 122 случаях (81,7%), частично регрессировали в 20 случаях (13,39%). Эффективность операции МВД в серии наших наблюдений составила 87,7%.

Заключение. Анализ клинических исходов операций МВД при ГФС в серии наших наблюдений показал корреляцию с литературными данными. Отсутствие регресса ГФС в раннем послеоперационном периоде не должно являться показанием к ранней реоперации.

Ключевые слова: нейрохирургия, гемифациальный спазм, микроваскулярная декомпрессия.

Введение

Гемифациальный спазм (ГФС) – заболевание, проявляющееся безболезненными произвольными односторонними тоническими или клоническими сокращениями лицевой мускулатуры, иннервируемой ипсилатеральным лицевым нервом.

Первичный ГФС обычно рассматривается как результат повышенной возбудимости лицевого нерва и его ядра, когда корешок лицевого нерва в зоне выхода из ствола головного мозга сдавливается артериальным сосудом, в результате чего происходит его демиелинизация [1, 2]. Большинство случаев гемифациального спазма, как правило, является односторонним. Двустороннее поражение отмечается редко, исключительно в тяжелых случаях - от 0,6% до 5% [3].

Хотя это заболевание не представляет большую угрозу для жизни, но оно может в значительной мере способствовать снижению качества жизни. В нейрохирургии хорошо известна операция микроваскулярная декомпрессия (МВД) при гемифациальном спазме, популяризатором которой был нейрохирург Р. Jannetta [4]. В большинстве случаев данная операция является методом выбора в лечении ГФС и её эффективность может достигать >90% [5-8]. Полный регресс симптомов ГФС после операции МВД составляет более 92% в течение 6 месяцев [9]. Также после операции могут наблюдаться осложнения, которые включают потерю слуха (7–26%), повреждение лицевого нерва (2,8–8,3%) и ликворею (2–3%) [10-11].

Таким образом, общепринято, что устранение сосудисто-нервного конфликта в точке выхода корешка лицевого нерва с помощью микрова-

скулярной декомпрессии является «золотым стандартом» лечения, позволяющим достичь наилучших результатов [12].

Операция МВД требует использования операционного микроскопа и ряде случаев нейромониторинга. Отсутствие широкой осведомленности врачей общей практики и невропатологов о возможностях нейрохирургического лечения ГФС, является фактором того, что количество операций МВД в разных учреждениях сильно различается.

Анатомо/гистологические сегменты лицевого нерва.

Лицевой нерв выходит из ствола мозга внутри понтомедуллярной борозды в точке выхода корешка. Затем лицевой нерв прикрепляется

к вентральной поверхности моста на 8-10 мм, что называется прикрепленным сегментом. Затем он отделяется от моста в точке отслоения корешка. Следующий сегмент - это переходная зона лицевого нерва, которая представляет собой примерно 4-миллиметровый сегмент лицевого нерва, где центральный глиальный миелин переходит в периферический миелин, созданный шванновскими клетками. Размер центральной глиальной миелиновой оболочки не больше чем на 4 мм, дистальнее от точки отслоения корешка лицевого нерва. После переходной зоны цистернальная часть нерва проходит по переднебоковой части слухового отверстия. Эти анатомо-гистологические сегменты показаны на рисунке 1.

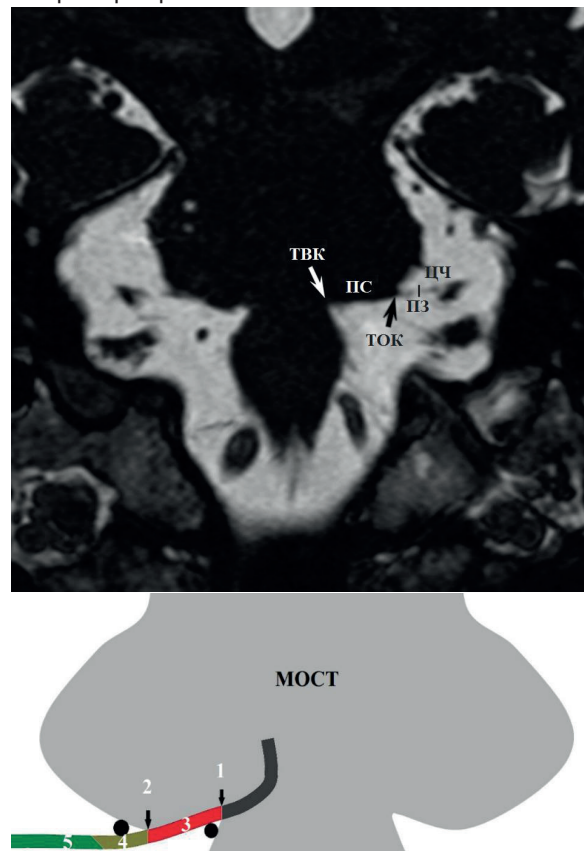

Рисунок 1 – Анатомия лицевого нерва. На фронтальном МРТ изображении, в режиме FIESTA показано предполагаемое местоположение точки выхода корешка (ТВК, белая стрелка), прикрепленного сегмента (ПС) вдоль нижней поверхности моста и точки отслоения корешка (ТОК, черная стрелка). Длина переходной зоны (ПЗ) около 3–4 мм. Цистернальная часть (ЦЧ) лицевого нерва проходит латерально по направлению к слуховому отверстию.

Точка выхода корешка

1. Точка отслоения корешка
2. Прикрепленный сегмент
3. Переходная зона
4. Цистернальная часть
5. Черные кружки показывают частое расположение артериальной компрессии лицевого нерва [13].

Материалы и методы

В период с 2008 по 2020 годы на базе АО «Национальный центр нейрохирургии» в отделении сосудистой и функциональной нейрохирургии г. Нур-Султан, было прооперировано 150 пациентов с диагнозом ГФС. Все пациенты были подвергнуты консервативному лечению до операции (медикаментозная терапия, иглоукалывание и инъекции ботулотоксина), но терапевтическая эффективность была неудовлетворительной или безрезультатной.

Из 150 пациентов у 74 (49,3%) левосторонний спазм лица, а у 76 (50,7%) - правосторонний.


Согласно стандартной классификации клинической шкалы для оценки степени тяжести гемифациального спазма [14], было зарегистрировано 22 случая 1-й степени (14,5%), 97 случаев 2-й степени (65%), 25 случаев 3-й степени (16,5%) и 6 случаев 4-й степени (3,8%).

Для диагностики сосудисто-нервного конфликта были проведены МРТ исследования головного мозга на аппаратах 1,5Т или 3,0Т МРТ в режиме FIESTA и TOF MRA, T2 с акцентом на область задней черепной ямки.

Для оценки результатов операций использовалась специально разработанная анкета (рис. 2). Анкета состоит из 11 пунктов, среди которых основными пунктами являются: степень спазма до/после операции, удовлетворительность до/после операции по 5-бальной шкале и т.д. Оценка проводилась в 1-ые сутки после операции, также в промежутки между 6 месяцами и 1,5 годами.

Полный регресс симптоматики расценивался при отсутствии симптомов гемиспазма на всей половине лица.

Частичный регресс расценивался как уменьшение симптомов гемиспазма в разной степени.

"УЛТТЫҚ НЕЙРОХИРУРГИЯ ОРТАЛЫҒЫ" АҚ  АО "НАЦИОНАЛЬНЫЙ ЦЕНТР НЕЙРОХИРУРГИИ"

Ф.И.О.: _____
 Год рождения: _____
 тел.: _____

ОПРОСНИК ДЛЯ ПАЦИЕНТОВ ПОСЛЕ МИКРОВАСКУЛЯРНОЙ ДЕКОМПРЕССИИ ЛИЦЕВОГО НЕРВА

- Начало заболевания (длительность) _____
- Сторона и степень спазма* до операции:
 Правая: _____ Левая: _____
 1 _____ 1 _____
 2 _____ 2 _____
 3 _____ 3 _____
 4 _____ 4 _____
- Поражения VII, VIII (парез лица, головокружение, шум в ушах) и других черепных нервов до операции: _____
- Удовлетворенность до операции:
 0 _____ / 1 _____ / 2 _____ / 3 _____ / 4 _____ / 5 _____
 комментарий: _____
- Раннее проведение лечения для гемифациального спазма:
 эффективность ДА _____ / НЕТ _____
- Сопутствующие заболевания: _____
- Операция:
 - Микроваскулярная декомпрессия (МВД) _____
 - Микроваскулярная декомпрессия (МВД) + Нейромониторинг (НМТ) _____
 - Микроваскулярная декомпрессия (МВД) + Эндоскопическая аспектиция (ЭА) _____
- Степень спазма после операции:

1 день:	6 мес.:	12 мес.:
0 _____	0 _____	0 _____
1 _____	1 _____	1 _____
2 _____	2 _____	2 _____
3 _____	3 _____	3 _____
4 _____	4 _____	4 _____
- Послеоперационные осложнения (поражение VII, VIII нервов, ликворея и т.д.): _____
- Удовлетворенность после операции:
 0 _____ / 1 _____ / 2 _____ / 3 _____ / 4 _____ / 5 _____
 комментарий: _____
- Дополнительные манипуляции после операции: _____

*Lee, J. A., Jo, K. W., Kong, D.-S., & Park, K. (2012). Using the New Clinical Grading Scale for Quantification of the Severity of Hemifacial Spasm: Correlations with a Quality of Life Scale, Stereotactic and Functional Neurosurgery, 90(1), 16–19. doi:10.1159/000301096

Рисунок 2 – Анкета для пациентов после микроваскулярной декомпрессии лицевого нерва

Этапы оперативного лечения (рис. 3)

Под общим наркозом, положение пациента планировалось в зависимости от комплекции на боку или на спине с поворотом головы контралатерально 70°С. Затем проводится линейный разрез кожи, подкожного слоя, апоневроза и над-

костницы в заушной области, длиной около 5 см. Скелетируется чешуя затылочной кости. Далее проводится субокципитальная, ретросигмовидная краниоэктомия. Размер костного окна 2,5х2,5 см. ТМО вскрывается полулунным разрезом. Осуществляется доступ в область мостомозжечково-

го угла. Вскрывается мостомозжечковая цистерна. Выпускается ликвор. Визуализируются каудальная группа (X, IX пары), слуховой нерв и лицевой нерв. Далее производится ревизия лицевого нерва от зоны выхода до слухового отверстия. Выявляется область сосудисто-нервного конфликта. В ряде случаев операция проводилась под нейрофизиологическим мониторингом и с использованием эндоскопической ассистенции. Сосудисто-нервный конфликт устраняется с помощью тefлонового протеза, помещенного между лицевым нервом и компремирующим сосудом. Важным завершающим моментом является также герметичное ушивание твердой мозговой оболочки. В ряде случаев для закрытия костного дефекта использовался стерильный костный цемент. Послойные швы на мышцы, апоневроз и подкожный слой. Далее накладывается косметический шов. Все операции проводились под микроскопом с 24 кратным увеличением.

В послеоперационном периоде наблюдение в палате пробуждения в среднем 2 часа, далее перевод в профильное отделение и симптоматическая терапия. Средний койко-день в стационаре 7-8 суток. Во время выписки пациентам были рекомендованы контрольный осмотр через 6 месяцев и 1,5 года.



Рисунок 3 – По ссылке представлена демонстрация положения пациента на операционном столе, разрез кожи и ход операции

Результаты

Из 150 пациентов 35 (23,33%) пациентов были мужского пола и 115 (76,67%) женского. Возраст пациентов колебался от 23 до 73 лет. Средний возраст составил 54,2 года. Симптомы гемифациального спазма полностью исчезли в 122 случаях (81,7%), регрессировали в 20 случаях после операции (13,39%), из них в раннем послеоперационном периоде (72 ч.) у 15 пациентов, и в течение 6 месяцев у 5 пациентов отмечался регресс симптоматики. В динамике за 1,5 года после операции полный регресс ГФС был отмечен у 9 пациентов (6%). В 7 случаях (4,8%) симптоматика осталась на дооперационном уровне. Все пациенты находились под наблюдением от 6 месяцев до 1,5 лет, симптомы гемифациального спазма исчезли в 131 случаях, общая эффективность операции составила 87,7%.

Количество осложнений:

- ликворея-2 (1,3 %) которая была устранена реоперацией в течение 5 дней в раннем послеоперационном периоде;
- гипоакузия-13 (8,6%);
- парез лицевого нерва-3 (2%) в первые сутки после операции по Хаус-Бракман (ХБ) 3 степени, через 1,5 года наблюдении у 1 пациента - ХБ 1 степени, у 2 пациентов - ХБ 2 степени.

Заключение

Анализ клинических исходов операций МВД при ГФС в серии наших наблюдений и осложнения в послеоперационном периоде показали высокую эффективность и корреляцию с литературными данными, как по степени регресса ГФС, так и по допустимому уровню осложнений. Отсутствие регресса ГФС в раннем послеоперационном периоде не должно являться показанием к ранней реоперации.

СПИСОК ЛИТЕРАТУРЫ

1. Chaudhry N., Srivastava A., Joshi L. Hemifacial spasm: the past, present and future // J Neurol Sci. – 2015. – 356. – P. 27–31.
2. Fukunaga A., Shimizu K., Yazaki T., Ochiai M. A recommendation on the basis of long-term follow-up results of our microvascular decompression operation for hemifacial spasm // Acta Neurochirurgica. – 2013. – 155(9). – P. 1693–1697. doi: 10.1007/s00701-013-1724-y
3. Fel'icio A.C., Godeiro-Junior C.D.O., Borges V., Silva S.M., Ferraz H.B. Bilateral hemifacial spasm: a series of 10 patients with literature review //

- Parkinsonism & Related Disorders. – 2008. - vol. 14. - no. 2. – P. 154–156.
4. Jannetta P.J. Treatment of trigeminal neuralgia by microoperative decompression. In: Youmans JR (ed) // Neurological Surgery. – 1982. - vol 6. - 2nd edn. W.B. Saunders Co, Philadelphia, pp. 3589–3603.
 5. Holste K., Sahyouni R., Teton Z., Chan A. Y., Englot D. J., Rolston J. D. Spasm Freedom Following Microvascular Decompression for Hemifacial Spasm: Systematic Review and Meta-Analysis // World Neurosurgery. – 2020. – 139. – P. e383–e390. doi:10.1016/j.wneu.2020.04.001
 6. Zhong J., Li S.T., Zhu J., et al. A clinical analysis on microvascular decompression surgery in a series of 3000 cases // Clin Neurol Neurosurg. – 2012. – 114. – P. 846–51.
 7. McLaughlin M.R., Jannetta P.J., Clyde et al. Microvascular decompression of cranial nerves: lessons learned after 4400 operations // J Neurosurg. – 1999. – 90. – P. 1–8.
 8. Fukunaga A., Shimizu K., Yazaki T., Ochiai M. A recommendation on the basis of long-term follow-up results of our microvascular decompression operation for hemifacial spasm // Acta Neurochirurgica. – 2013. - 155(9). – P. 1693–1697. doi:10.1007/s00701-013-1724-y
 9. Samii M., Gunther T., Iaconetta G., Muehling M., Vorkapic P., Samii A. Microvascular decompression to treat hemifacial spasm: long-term results for a consecutive series of 143 patients // Neurosurgery. – 2002. – 50. – P. 712–718, discussion 718–719.
 10. Rhee D.J., Kong D.S., Park K., Lee J.A. Frequency and prognosis of delayed facial palsy after microvascular decompression for hemifacial spasm // Acta Neurochir (Wien). – 2006. – 148. – P. 839–843.
 11. Lee M.H., Jee T.K., Lee J.A., Park K. Postoperative complications of microvascular decompression for hemifacial spasm: lessons from experience of 2040 cases // Neurosurg Rev. – 2016. – 39. – P. 151–158.
 12. Campero A., Herreros I.C., Barrenechea I., et al. Microvascular decompression in hemifacial spasm: 13 cases report and review of the literature // Surg Neurol Int. – 2016. - 7(suppl 8). - S201–7.
 13. Yee G., Yoo Ch., Han S., Choi Ch. Microanatomy and Histological Features of Central Myelin in the Root Exit Zone of Facial Nerve // Journal of Korean Neurosurgical Society. – 2014. – 55(5). – P. 244–247. <https://dx.doi.org/10.3340%2Fjkns.2014.55.5.244>
 14. Lee J.A., Jo K.W., Kong D.-S., Park K. Using the New Clinical Grading Scale for Quantification of the Severity of Hemifacial Spasm: Correlations with a Quality of Life Scale // Stereotact Funct Neurosurg. – 2012. - 90(1). – P. 16–9. doi: 10.1159/000330396

И.К. Мусабеков, М.А. Кульмирзаев, Е.Т. Махамбетов

«Ұлттық нейрохирургия орталығы» АҚ, Нұр-Сұлтан қ., Қазақстан

ГЕМИФАЦИАЛЬДІ СПАЗМ КЕЗІНДЕГІ МИКРОВАСКУЛЯРЛЫҚ ДЕКОМПРЕССИЯ: 150 ЖАҒДАЙҒА РЕТРОСПЕКТИВТІ ТАЛДАУ

Кіріспе. Гемифациальді спазм (ГС) - ипсилатеральді бет нервімен иннервацияланатын бет бұлшықеттерінің ауырсынусыз бір жақты тоникалық немесе клоникалық жиырылуымен байқалатын ауру.

Мақсаты. Нұр-сұлтан қаласы “Ұлттық нейрохирургия орталығы” АҚ базасында гемифациальді спазм бар науқастарға бет нервісінің микроваскулярлық декомпрессия (МВД) операцияларының клиникалық нәтижелерін бағалау.

Нәтижелері. Гемифациальді спазмның ауырлық дәрежесін бағалау үшін клиникалық шкаланың стандартты жіктемесіне сәйкес 1-дәрежелі 22 жағдай (14,5%), 2-дәрежелі 97 жағдай (65%), 3-дәрежелі 25 жағдай (16,5%) және 4-дәрежелі 6 жағдай (3,8%) тіркелді. 35 ер адам (23,33%) және 115 әйел (76,67%). Пациенттердің орташа жасы 54,2 жасты құрады. Операциядан кейінгі кезеңде гемифациальді спазмнің симптомдары 122 жағдайда (81,7%) толығымен жойылды, 20 жағдайда (13,39%) ішінара регрессияға ұшырады. Біздің МВД сериясындағы бақылауларымыз және операциясының тиімділігі 87,7% құрады.

Қорытынды. Біздің бақылауларымыздың сериясындағы ГС кезінде МВД операцияларының клиникалық нәтижелерін талдау әдеби деректермен корреляцияны көрсетті. Операциядан кейінгі ерте кезеңде ГС регрессиясының болмауы ерте реоперацияға көрсеткіш болып табылмауы тиіс.

Негізгі сөздер: нейрохирургия, гемифациальді спазм, микроваскулярлық декомпрессия.

I.K. Musabekov, M.A. Kulmirzayev, Y.T. Makhambetov

«National Centre for Neurosurgery» JSC, Nur-Sultan, Republic of Kazakhstan

MICROVASCULAR DECOMPRESSION IN HEMIFACIAL SPASM: A RETROSPECTIVE ANALYSIS OF A SERIES OF 150 CASES

Introduction. Hemifacial spasm (HFS) is a disease manifested by painless involuntary unilateral tonic or clonic contractions of the facial muscles innervated by the ipsilateral facial nerve.

Aim. Evaluation of clinical outcomes of microvascular decompression (MVD) of the facial nerve in patients with hemifacial spasm based on the JSC "National Centre for Neurosurgery", Nur-Sultan.

Materials and methods. To assess the clinical outcomes of treatment, a retrospective analysis was conducted of 150 patients diagnosed with HFS who underwent microvascular decompression in the period from 2008 to 2020. The follow-up period in the postoperative period ranged from 6 months to 1.5 years.

Results. According to the standard classification of the clinical scale for assessing the severity of hemifacial spasm, 22 cases of 1st degree (14.5%), 97 cases of 2nd degree (65%), 25 cases of 3rd degree (16.5%) and 6 cases of 4th degree (3.8%) were registered. 35 men (23.33%) and 115 women (76.67%). The average age of patients was 54.2 years. In the postoperative period, the symptoms of hemifacial spasm completely disappeared in 122 cases (81.7%), partially regressed in 20 cases (13.39%). The efficiency of the MVD operation in our series of observations was 87.7%.

Conclusion. The analysis of the clinical outcomes of MVD operations in HFS in a series of our observations showed a correlation with the literature data. The absence of HFS regression in the early postoperative period should not be an indication for early re-operation.

Keywords: neurosurgery, hemifacial spasm, microvascular decompression.