



## РУБРИКА ПРОФЕССОРА Л.Б. ЛИХТЕРМАНА

Л.Б. Лихтерман

ФГАУ «НМИЦ нейрохирургии им. ак. Н.Н. Бурденко» Минздрава России, г. Москва, Россия

### ТЕХНОЛОГИИ В НЕЙРОХИРУРГИИ: ДОСТИЖЕНИЯ И ОПАСНОСТИ

*Проведен анализ современных технологий в нейрохирургии. Обсуждены связанные с ними революционные преобразования в диагностике и лечении патологии головного и спинного мозга. Благодаря технологиям распознавание поражений ЦНС стало дистантным, а их лечение минимально инвазивным. Вместе с тем выявлены угрозы, которые несут великолепные методы: атрофия клинического мышления, гипоскиллия, разобщение врача с пациентом.*

*Обоснованы меры, предупреждающие развитие обезчеловечивания медицины и, в частности, нейрохирургии.*

**Ключевые слова:** *нейровизуализация, микронейрохирургия, клиническое мышление, медицинская этика.*

Высокие технологии – неотъемлемое и важнейшее слагаемое современной нейрохирургии (как и любой другой отрасли медицины). Их ныне повсеместное использование кардинально изменило эту сравнительно молодую клиническую дисциплину. Настала пора от безграничного применения технологий перейти к философскому и практическому осмыслению накопленного опыта, выявить, наряду с очевидными приобретениями, утраты и опасности разрушительного порядка и разработать меры по наиболее полезному для врачей и пациентов дальнейшему использованию [1].

#### **Что в нейрохирургии изменили технологии?**

Топическая диагностика в нейрохирургии всегда была необходимой предпосылкой для целенаправленного оперативного вмешательства. Однако первые методы визуализации патологии головного и спинного мозга (такие, как пневмоэнцефалография, вентрикулография, миелография и др.) были болезненны, травматичны, кровавы, тяжело переносились пациентами и нередко со-

провождались осложнениями вплоть до летального исхода.

Современные диагностические технологии по своим характеристикам приблизились к критериям идеального метода распознавания.

Компьютерная рентгеновская томография, магнитно-резонансная томография, позитронно-эмиссионная томография, ультразвуковая томография и их различные варианты и модификации обеспечили безболезненное, бескровное, безопасное, дистантное немедленное и прямое видение головного и спинного мозга [2, 3]. Диагноз через страдания ушел в историю. Стало реальностью неинвазивное прослеживание динамики патологии и реакций центральной нервной системы, дистрофических и репаративных процессов, анатомии и топографии отдельных мозговых структур (рис. 1, 2). Особенно важно, что открылись непредставляемые ранее возможности исследований функций мозга и организации его деятельности [4].

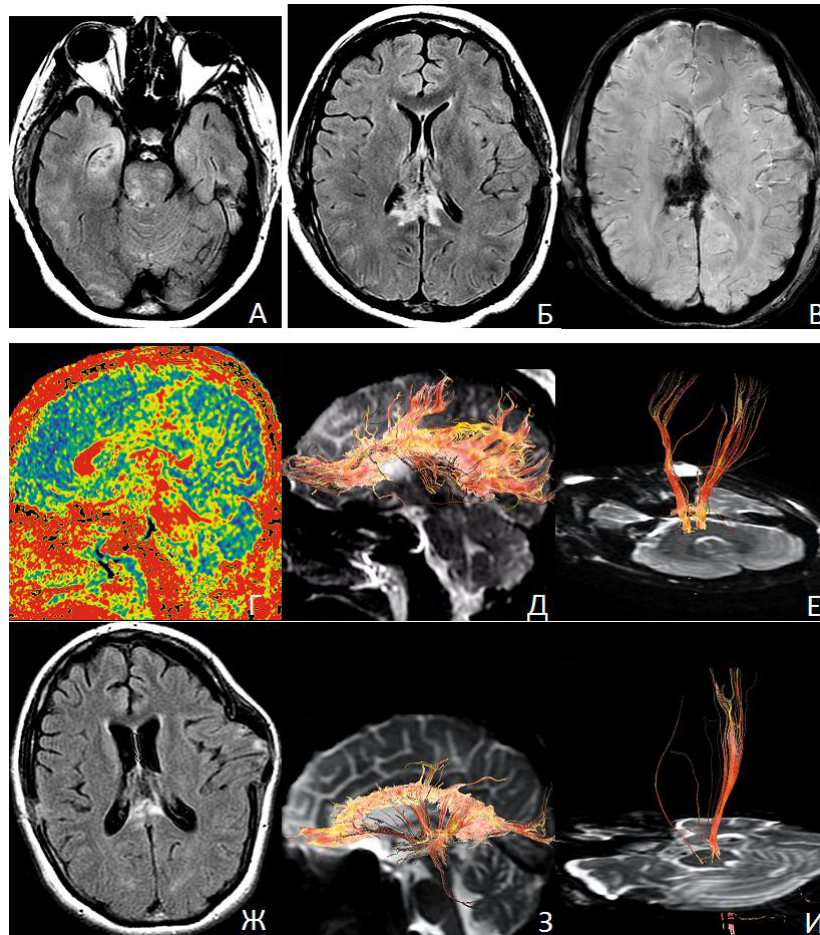


Рисунок 1 – МРТ исследование пострадавшей 22 лет с диффузным аксональным повреждением и неблагоприятным исходом (тяжелая инвалидизация, правосторонняя гемиплегия, афазия). При первом исследовании (4-е сутки после травмы) определялись двусторонние очаги повреждения в области перехода мост – средний мозг, геморрагические очаги в задней половине мозолистого тела, в области форникса, постоперационные изменения в заднелобной области, режим T2-FLAIR (А, Б), SWAN (В); снижение анизотропии в задних 2/3 мозолистого тела: карта ФА (Г). При трактографии определялось частичное укорочение и отсутствие части волокон мозолистого тела (Д); выраженной асимметрии кортикоспинального тракта не было выявлено (Е). При втором исследовании (33-и сутки после травмы) – умеренно выраженные атрофические изменения мозга (T2-FLAIR – Ж), отмечалось формирование менингоэнцефалоцеле в области операции, сохранялись гетерогенные изменения МР-сигнала от мозолистого тела. При трактографии определялось диффузное укорочение и отсутствие большинства восходящих волокон мозолистого тела («облысение») (З); истончение левого кортикоспинального тракта (И).

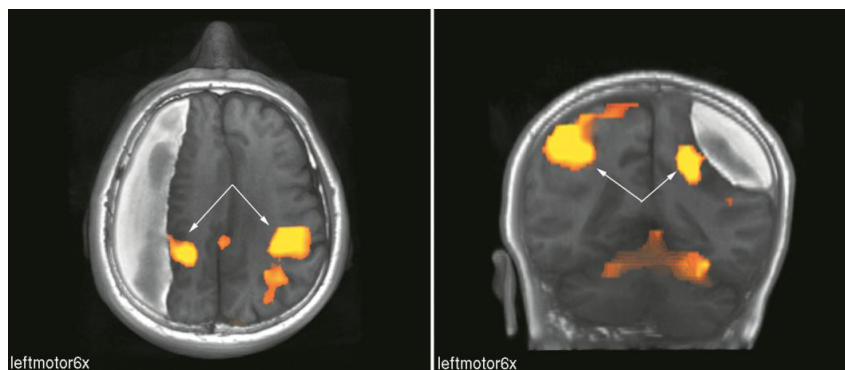


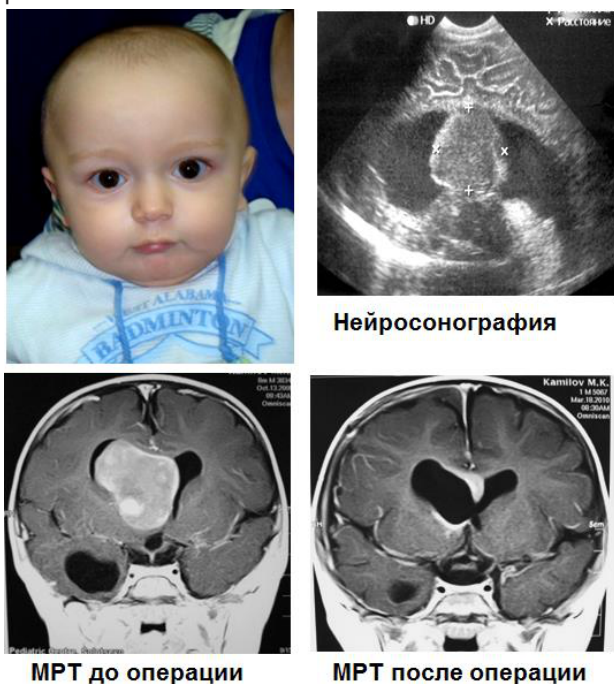
Рисунок 2 – Функциональная МРТ при посттравматической левосторонней хронической субдуральной гематоме: выявляются выраженные различия в корковых представителях двигательных зон (у больного правосторонний гемипарез) пораженного и здорового полушарий головного мозга (стрелки – желтый цвет)



Дистантная нейровизуализация обусловила появление нового направления – превентивной нейрохирургии [5]. Факт прижизненной констатации заболеваний или скрытых уродств развития головного и спинного мозга требует врачебных решений, одни из которых могут оказаться спасительными, а другие – губительными.

Подчеркнем, что диагноз при асимптомной нейрохирургической патологии всегда картиночный, иным он стать и не может. Но решение о тактике ведения пациента должно быть только клинико-философским.

Приведем иллюстрацию. Младенец 6 месяцев. Никаких жалоб матери на поведение и состояние мальчика. Окружность головы и общее развитие соответствуют возрасту ребенка. При плановой нейросонографии обнаружена асимптомная опухоль прозрачной перегородки (рис.3). Несмотря на клиническое благополучие, принято решение о радикальном хирургическом вмешательстве (т.к. неминуема угроза скорой блокады монроевых отверстий с развитием окклюзионно-гипертензионного синдрома, что делает необходимой срочную оперативную помощь). Опухоль была удалена радикально (рис.3). Послеоперационный период – без осложнений. Катамнез в течение 5 лет показал нормальное психическое и физическое развитие мальчика.



**МРТ до операции**

**МРТ после операции**

Рисунок 3 – Клинически асимптомная опухоль прозрачной перегородки: сверху – слева младенец 6 месяцев, справа – нейросонограмма, внизу – динамика МРТ

А вот пример с противоположным решением. У 27-летнего претендента во время подготовки к матчу на звание чемпиона мира по шахматам заболела голова. Сделали МРТ и обнаружили значительную ликворную кисту в левой височной области (рис. 4). Предложили оперативное вмешательство. Тренерский совет решил осуществить его в Институте нейрохирургии. Консультируя пациента, я обнаружил явные признаки врожденной патологии, а головные боли мигренозного типа нередко и раньше посещали шахматиста. Необходимость хирургической помощи представилась более чем сомнительной, не говоря о том, что операция могла нарушить весь ход подготовки к матчу в Нью-Йорке. Со мной все согласились. Пациент с кистой стал чемпионом мира по шахматам.

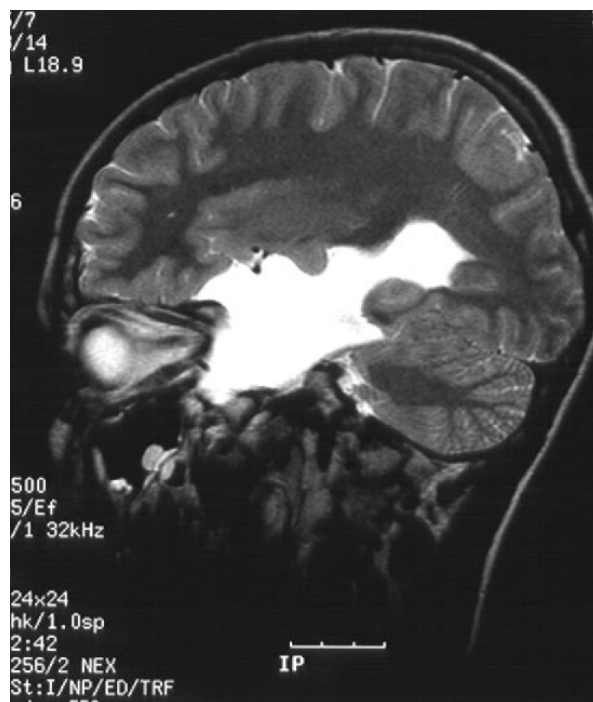

Рисунок 4 – МРТ в сагиттальной проекции. Видна височная арахноидальная киста

Так же, как диагностику, технологии круто изменили и оперативные вмешательства. Произошел глобальный переход от макронейрохирургии к микронейрохирургии. Во многих разделах хирургии центральной нервной системы стали доминировать минимально инвазивные вмешательства – эндоскопические, эндоваскулярные, стереотаксические. При этом операции стали несравненно менее травматичными и более результативными.

Операционные микроскопы и микрохирургическая техника, ультразвуковой аспиратор, си-





стемы наведения (ультразвукового, оптического, электромагнитного, метаболического), интраоперационный мониторинг, электрофизиологическое картирование обеспечили прицельность и деликатность воздействия на ткани и сосуды мозга.

Деструктивные воздействия в функциональной нейрохирургии уступили место стимуляционным и моделирующим. Стало возможным хирургическое лечение поражений ранее недоступных областей мозга – опухоли, аневризмы, АВМ, гематомы ствола мозга, третьего желудочка, эпифиза, зрительного бугра, ската и др. [6].

Благодаря технологиям расширилась сфера нехирургического лечения очаговых поражений ЦНС: гамма-нож, кибер-нож при первичных и вторичных опухолях, артериовенозных мальформациях; лучевая терапия – при герминомах шишковидной железы; таргетная химиотерапия – при лимфомах; парлодел – при пролактиомах гипофиза; моноклональная иммунотерапия – при метастазах меланомы и др. На основе компьютерного моделирования, лазерных и аддитивных технологий принципиально другой стала реконструктивная и косметическая нейрохирургия – врожденные пороки развития черепа и позвоночника, головного и спинного мозга, приобретенные дефекты костей черепа и позвоночника и др.).

Получило развитие электронное и иное технологичное протезирование утраченных функций – зрения, слуха, движений и др.

Высокие технологии вносят решающий вклад в углубление знаний по структуре и функциям нервной системы, патогенезу и саногенезу ее болезней, по иммуногистохимии и молекулярно-генетической патологии головного и спинного мозга. Это открывает новые пути предупреждения и лечения заболеваний и травм ЦНС с нарастающим использованием возможностей искусственного интеллекта, автоматизации и роботизации исследований и действий.

Современные методы неинвазивной нейровизуализации не только подняли диагностику на небывалый уровень, но и резко повысили ответственность клинического мышления. Раньше его выводы проверялись наблюдением в динамике, операцией или секцией, т.е. контроль отставал от возможностей коррекции диагноза. Теперь клиницист получил немедленную обратную связь.

В клинической медицине долго преобладали феноменологические описания явлений и симптомов, которые можно было обнаруживать и изучать преимущественно за счет наблюдательности исследователя.

В XX и особенно в XXI веке доминируют описания сути явлений, что обусловлено использованием высоких технологий. Дальнейшие доказательства научных идей и развитие наших знаний исключительно связано с применением специальных технологий.

### **Какие опасности могут нести технологии?**

Технологии – огромное благо – обусловили, однако, и появление новых опасностей в нейрохирургии.

Рассмотрим эти угрозы. Переживаемый нейрохирургией технологический бум приводит к кризису клинического мышления. Загипнотизированный картинками нейрохирург слишком часто отдает им приоритет в диагностике. Клиническое мышление при этом начинает атрофироваться, и нейрохирург теряет свою врачебную состоятельность. Утрачиваются навыки сбора анамнеза и неврологического обследования больного – наступает так называемая гипоскиллия. Клиническое мышление, по существу, превращается в картинное мышление.

Между тем клинический диагноз – всегда творчество. Любой инструментальный метод исследования запрограммирован на получение очень нужной, но лишь заданной информации. Клиническое мышление, основанное на всеохватном системном подходе, позволяет адекватно использовать все данные о больном, что придает нейровизуализационной картине её истинное предназначение для тактики лечения [7].

Приведем пример. У 16-летнего юноши при прохождении в военкомате призывной комиссии обнаружили смещение срединного эха влево на 11 мм. Очень тревожный сигнал нейрохирургической опасности. Как правило, это показатель необходимости оперативного вмешательства. Для выяснения причины патологии и операции пациента перевели в Институт нейрохирургии.

Юноша не предъявлял жалоб. Кроме значительного увеличения окружности головы, никакой неврологической симптоматики не было обнаружено. Чувствовались одаренность и огромное трудолюбие призывника.

На компьютерных томограммах, вместе с тем, предстала картина, поразившая даже опытных специалистов. Открытая водянка мозга была выражена в предельной степени: правое полушарие практически отсутствовало, его территорию занимала цереброспинальная жидкость. Много ликвора находилось и в левом полушарии.

На таком гидроцефальном фоне все срединные структуры мозга были грубо смещены влево.



По картинке, на первый взгляд, казалось, что надо срочно отводить избыточную жидкость из мозга, т.е. делать шунтирующую операцию. Но, сопоставив данные компьютерной томографии с клиникой, мы пришли к противоположному выводу. Гидроцефалия у мальчика с первых дней рождения. Организм и, прежде всего, головной мозг устойчиво компенсировали болезненные изменения, продемонстрировав удивительные пластические возможности нервной системы. Будучи формально правы, если поставим шунт, резко нарушим сложившееся ликвородинамическое равновесие и можем спровоцировать каскад осложнений, вырвав тем самым юношу из полноценной жизни. Наблюдать, конечно, надо, но от операции следует воздержаться. Прошло свыше 30 лет. Пациент блестяще закончил университет, успешно работает. Женится. Наш прогноз оправдался.

Подобные наблюдения далеко не единичны!

Может быть, наибольший урон технологии несут общению врача с больным. Нейрохирурги видят, например, опухоль мозга, её расположение, размеры, особенности кровоснабжения и т.д. Ему ясно, как наилучшим образом осуществить хирургическое вмешательство. И кажется, что общение с больным для осуществления операции вряд ли необходимо. Не задумываясь о деонтологии, врач не тратит время на столь жданную больным беседу, проходит мимо личности пациента и его души. Но больной человек не сводим к своей болезни, как бы она ни была значима или даже фатальна для него.

Возникает опасный синдром разобщения врача и пациента. Так технологии угрожают медицинской этике и гуманизации [8].

Крупный специалист по нейровизуализационным технологиям академик РАН И.Н. Пронин рассказал мне свежий пример этого негативного

явления. Он спросил поступивших к нему ординаторов, почему они избрали своей специальностью лучевую диагностику. Ответ изумил Игоря Николаевича: «Потому, что эта специальность позволяет не говорить с пациентами».

### Заключение

Современные технологии – коренным образом изменили нейрохирургию, как и всю медицину. Они сделали диагностику дистантной и истощающей, а также способны выявлять бессимптомную патологию мозга. Технологии преобразовали нейрохирургию, позволив доминировать минимально инвазивным вмешательствам и принципиально улучшили результаты операций. Они обеспечили распространение высокоточных радиологических методик, преодолевающих ограничения оперативных вмешательств [9].

Но это великое благо сопровождают опасности иного рода: атрофия клинического мышления, гипоскиллия с утратой навыков клинического обследования, разобщение врача с больным.

Пора понять, что для предупреждения и преодоления указанных негативных явлений необходимо, наряду с широким внедрением технологий, развивать гуманистическое, философское и этическое слагаемые в деятельности нейрохирурга.

Технологическая диагностика в отрыве от клиники нередко чревата ненужными и опасными действиями.

Клиническая диагностика в отрыве от технологий часто оказывается далекой от точного распознавания патологии.

Вместе же они обеспечивают оптимальные решения по тактике ведения пациента – оперативной, лучевой, лекарственной, наблюдательной, а также последовательности их применения или комбинации.

### СПИСОК ЛИТЕРАТУРЫ

1. Likhberman L., Long D., Lichterman B. Clinical philosophy of Neurosurgery. Athena, Modena, Italy, 2018. - 229 p.
2. Pronin I., Kornienko V. CT and MRT of Skull Base Lesions. - Springer International Publishing AG, 2018. – 825 p.
3. Захарова Н.Е., Корниенко В.Н., Потапов А.А., Пронин И.Н. Нейровизуализация структурных и гемодинамических нарушений при травме мозга. – М.: Б.и., 2013. – 156 с. [Zakharova N.E., Kornienko V.N., Potapov A.A., Pronin I.N. Neuroviziualizaciya strukturnykh i gemodinamicheskikh narushenij pri travme mozga (Neuroimaging of structural and hemodynamic disorders in brain injury). – М.: Б.и., 2013. – 156 s. In Russian]
4. Zakharova N., Kornienko V., Potapov A., Pronin I. Neuroimaging of traumatic brain injury. – Heidelberg: Springer, 2014. – 159 p.
5. Steiger H.J. Preventive neurosurgery: population-wide chek-up examination and cerrection of asimpomatic pathologies of the nervous sys-

tem // Acta Neurochir. – 2006. - Vol. 148. - P. 1075-1083.

6. Ред. Коновалов А.Н. Современные технологии и клинические исследования в нейрохирургии. Т. 1-3. – М.: Б.и., 2012. – 368, 355, 320 с. [Red. Konovalov A.N. Sovremennye tekhnologii i klinicheskie issledovaniya v nejrokhirurgii (Modern technologies and clinical research in neurosurgery). T. 1-3. – М.: B.i., 2012. – 368, 355, 320 s. In Russian]
7. Лихтерман Л.Б. Высокие технологии и клиническое мышление в нейрохирургии и неврологии // Нейрохирургия. – 2012. - № 1. - с. 9-17. [Lihtermann L.B. Vysokie tekhnologii i klinicheskoe myshlenie v nejrokhirurgii i nevrologii (High technologies and clinical thinking in neurosurgery and neurology) // Nejrokhirurgiya. – 2012. - № 1. - s. 9-17. In Russian]
8. Лихтерман Л.Б. Этика и противоречия современной нейрохирургии. В кн. Неврология черепно-мозговой травмы (Ethics and contradictions of modern neurosurgery. In book. Neurology of traumatic brain injury), М., 2009. - с. 364-376. [Lihtermann L.B. Ehtika i protivorechiya sovremennoj nejrokhirurgii. V kn. Nevrologiya cherepno-mozgovej travmy, М., 2009. - с. 364-376. In Russian]
9. Нейрохирургия. Национальное руководство, т. 1. Диагностика и принципы лечения. М., 2022, 607 с. [Nejrokhirurgiya. Nacionalnoe rukovodstvo, t. 1. Diagnostika i principy lecheniya (Diagnosis and principles of treatment). М., 2022, 607 s.]

*Л.Б. Лихтерман*

*РФ Денсаулық сақтау министрлігінің «Академик Н.Н. Бурденко атындағы нейрохирургия ҰМФО» ФМАМ, Мәскеу қ., Ресей Федерациясы*

## НЕЙРОХИРУРГИЯДАҒЫ ТЕХНОЛОГИЯЛАР: ЖЕТІСТІКТЕР МЕН ҚАУІПТЕР

Бұл мақалада нейрохирургиядағы заманауи технологияларға талдау жасалды. Ми мен жұлын патологиясын диагностикалау мен емдеуде олармен байланысты революциялық өзгерістер талқыланды. Технологияның арқасында ОЖЖ зақымдануын анықтау дистантты, ал оларды емдеу аз инвазивті болды. Сонымен бірге озық әдістерді қолданудан туындайтын қауіптер де анықталды: клиникалық ойлаудың атрофиясы, гипоскиллия, дәрігердің науқастан қарым-қатынасын үзуі.

Медицинаның, оның ішінде нейрохирургияның дегуманизациясының дамуына жол бермейтін шаралар талқыланды.

**Негізгі сөздер:** нейробейнелеу, микронеурхирургия, клиникалық ойлау, медициналық этика.

*L.B. Likhtermann*

*FSAI «N.N. Burdenko National Medical Research Center of Neurosurgery» of the Ministry of Health of the Russian Federation, Moscow, Russia*

## TECHNOLOGIES IN NEUROSURGERY: ACHIEVEMENTS AND DANGERS

The analysis of modern technologies in neurosurgery was carried out. The revolutionary transformations associated with them in the diagnosis and treatment of the brain and spinal cord diseases are discussed. Thanks to technologies, the CNS lesions have been identified remotely, and their treatment has become minimally invasive. At the same time, the threats posed by these innovative methods have been identified: atrophy of clinical thinking, hyposkillia, separation of the doctor from the patient.

The measures preventing the development of dehumanization of medicine and, in particular, neurosurgery are substantiated.

**Keywords:** neuroimaging, microneurosurgery, clinical thinking, medical ethics.