



## РУБРИКА ПРОФЕССОРА Л.Б. ЛИХТЕРМАНА

УДК 616.831-006 : 577.2

DOI: 10.53498/24094498\_2023\_3\_56

Л.Б. Лихтерман (д.м.н., проф.), В.А. Охлопков (к.м.н.), М.В. Рыжова (д.м.н.), Г.П. Снигирева (д.б.н.), Л.В. Шишкина (к.м.н.), И.Н. Пронин (д.м.н.), Н.В. Захарова (д.м.н., проф.), А.И. Баталов (к.м.н.), В.Н. Корниенко (д.м.н., проф.)

ФГАУ «Национальный центр нейрохирургии им. Н.Н. Бурденко Минздрава России», г. Москва, Россия

### ОПУХОЛИ ГОЛОВНОГО МОЗГА: МЕТОДОЛОГИЯ И НОВАЦИИ В ИСЧЕРПЫВАЮЩЕМ РАСПОЗНАВАНИИ ГИСТОБИОЛОГИЧЕСКИХ КАЧЕСТВ

Изложена методология современного этапа распознавания опухолей головного мозга. Представлена классификация опухолей ЦНС ВОЗ от 2021 г. и её основные отличия от предыдущей версии. Раскрыты молекулярно-генетические методы, использование которых необходимо для постановки полного интегрированного патоморфологического диагноза, необходимого для выбора адекватной терапии опухолей головного мозга.

Рассмотрены возможности нейровизуализационных методик для исчерпывающей диагностики опухолей головного мозга.

**Ключевые слова:** опухоли головного мозга, методология диагноза, молекулярно-генетическое распознавание, нейровизуализация.

Количество больных с первичными и особенно метастатическими опухолями головного мозга растёт. Их распознавание определяет и тактику лечения, и прогнозные оценки. Между тем сама нейродиагностика претерпела за последние десятилетия настолько значительные изменения, что стала концептуально иной.

Общение с пациентом неотделимо от врачевания. Данные анамнеза и клинико-неврологического исследования имеют огромное распознавательное значение. Но их недостаточно для уточненной топической и нозологической диагностики поражений головного мозга. Это вызвало необходимость на этапе становления нейрохирургии самостоятельной клинической дисциплиной в начале XX века разработки рентгеновских методов визуализации – вентрикулографии, пневмоэнцефалографии, ангиографии [1]. Однако они болезненны и кровавы, тяжело переносились, были чреваты осложнениями, а иногда летальным исходом. Применение этих методов являлось вынужденным.

Начиная с 70-х годов прошлого века, наступает качественно новый период нейрохирургической

диагностики. Она приближается к критериям идеального метода, обеспечивая безболезненное, бескровное, безопасное и дистантное видение структур головного мозга. Диагноз через страдания и риски ушел в историю. Более того, современные методы нейровизуализации такие, как МРТ, КТ, ультразвуковая томография и другие, способны выявлять патологию мозга, прежде всего его опухоли, в доклиническую стадию – при полной сохранности здоровья и работоспособности человека. Возникла превентивная нейроонкология.

Учитывая все нарастающее многообразие методов лечения опухолей головного мозга – оперативных, радиологических, химических, гормональных и других, актуальным стало **до лечебное** уточнение не только их топика, размеров, отношения к оболочкам, мозговому веществу и ликворным пространствам, но и гистобиологических характеристик, включая очень важное – молекулярно-генетические особенности.

Следует констатировать: наступил новый этап диагностики опухолей головного мозга, который требует своего осмысления и формулировки принципов.



## Методология

Применительно к клиническим манифестным опухолям головного мозга первостепенным остается значение анамнеза и неврологического обследования пациента, формирующих предварительный диагноз, стремящийся в первом приближении ответить на основные вопросы в нейрохирургии: что (нозологический диагноз), где (топический диагноз) и что делать (тактический диагноз).

В настоящее время **всегда** необходимо нейровизуализационное подтверждение и уточнение патологии для выработки окончательного диагноза и адекватной тактики лечения, сфера которого, как мы уже упоминали, стала чрезвычайно широкой.

Современная методология диагноза опухолей головного мозга базируется на определенных принципах, каждый из которых важен и имеет свою историю. Их совокупность способна обеспечить полноценный развернутый индивидуальный диагноз, позволяющий избирать адекватную тактику лечения и давать надежный прогноз.

Мы выделяем следующие принципы построения клинического диагноза: синдромология поражения, нозология поражения, топика поражения, возрастной подход, фазный подход, визуализация поражения, уточнение биологических качеств поражения, достаточность данных, интеграция данных, индивидуальный подход [2].

**Принцип синдромологии.** Определяют ведущий в клинике синдром: оболочечный, эпилептический, пирамидный, подкорковый, среднемозговой, мозжечковый и т.д.

**Принцип нозологии.** Определяют опухолевую природу поражения и предположительно гистобиологические качества, первичность или вторичность поражения.

**Принцип топика.** Определяют полушарную или мозжечковую латерализацию, долевою или стволовую локализацию поражения, конвекситальную, базальную или перивентрикулярную топика и т.д.

**Принцип возрастного подхода.** Учитывают анатомо-физиологические особенности организма и его реакций у детей, молодых, лиц среднего, пожилого и старческого возраста.

**Принцип фазного подхода.** С учетом уровня компенсаторно-приспособительных возможностей организма (определяемых по общемозговым, очаговым, стволовым и соматическим показателям) устанавливают клиническую фазу опу-

холи: компенсации, субкомпенсации, умеренной или грубой декомпенсации, а также терминальную. В упрощенном варианте – состояние больно-го – от удовлетворительного до крайне тяжелого.

**Принцип визуализации.** Благодаря методам интроскопии возможно неинвазивное прижизненное видение анатомии и топографии структур головного мозга, их патологии, а также ряда функциональных показателей мозговой деятельности. Это резко изменило понимание сущности и динамики бластоматозного процесса, несоизмеримо расширило возможности диагностики и лечения, глубоко отразилось на психологии врача, заставило пересмотреть многие привычные представления.

Методы неинвазивной визуализации придали нейрохирургическому диагнозу также новые функции – исследовательские и контрольные.

КТ и МРТ внесли значительную определенность в представления о различных опухолях головного мозга. Методы неинвазивной визуализации диалектически привели к существенному углублению лечебной концепции при опухолях головного мозга.

**Принцип до лечебного уточнения биологических качеств бластоматозного процесса.** Выбор различных методов лечения требует максимального уточнения биологических качеств опухоли. Этому способствует применение КТ и МРТ с контрастным усилением, ПЭТ и ряд других методов. Особую ценность, наряду с рутинной микроскопией дооперационных биоптатов, играют современные молекулярно-генетические исследования.

**Принцип достаточности данных.** Процесс распознавания часто должен быть сжат во времени. Поэтому используют методы, способные сразу разрешить, если не все, то главные диагностические затруднения. Исследование начинают с наиболее информативных способов. Многие диагностические вопросы разрешает комбинация неврологического и КТ- МРТ методов. Если отпадает необходимость в каких-либо дополнительных уточняющих диагностических исследованиях – реализуется принцип достаточности данных.

**Принцип интеграции данных.** Все полученные данные о больном (амнестические, клинические, инструментальные, лабораторные и др.) сопоставляются и обобщаются для уточнения диагноза и тактики лечения опухолей головного мозга.



Принцип индивидуального подхода. Всегда должен доминировать индивидуальный диагноз конкретного больного, учитывающий его антропометрические данные, анамнез жизни и болезни, свойственные ему особенности проявления и течения опухоли головного мозга. Индивидуальный подход к диагностике опухолей головного мозга включает также деонтологические аспекты с учетом состояния сознания и личности больного, его социального положения, характерологических особенностей родных, близких и т.д.

Применительно к случайно обнаруженным асимптомным опухолям головного мозга изложенная методология диагноза, сохраняя свою силу, требует определенной коррекции.

Тактику ведения практически здорового человека с выявленной опухолью мозга необходимо рассматривать дифференцированно с учетом локализации и гистобиологических качеств бластоматозного процесса. Решающим фактором в предпочтении наблюдения в динамике или определенного метода лечения является сохранение качества жизни во временной её протяженности. Тактика нейрохирурга исключительно подчинена врачебному принципу «non posere».

Превентивная нейрохирургия, как и любая иная предупредительная хирургия, должна быть гарантированной. В каждом случае необходимо со стороны нейрохирурга четкое обоснование предложения превентивной операции, а со стороны пациента – столь же четкое понимание её предупредительной спасительности. Превентивная нейроонкология должна максимально учитывать особенности психики пациента. Поэтому, наряду с аргументированными нейрохирургическими соображениями, определяющим в решении прибегнуть к хирургии случайных находок, является по-настоящему информированное согласие пациента с полным пониманием той ответственности по отношению к самому себе, которую он добровольно берёт.

Превентивная нейроонкология остро нуждается в разработке своей особой философии, которой должны проникнуться нейрохирурги, решившие ею заниматься. Только философское осмысление позволит за картинкой увидеть, в отличие от больного, нестрадающего человека, и, по-врачебному представив угрозы его будущему, решить, надо ли ему помогать, когда и как. К лечению асимптомных опухолей головного мозга следует прибегать только тогда, когда есть уверенность, что это обе-

спечит лучший исход, чем естественное течение патологии головного мозга [3].

В отличие от клинической нейроонкологии, диагноз асимптомной опухоли мозга является только картиночным и иным быть не может. Но решение о выборе тактики – наблюдение или активное лечение – всегда должно быть клинико-философским.

Необходимо помнить, что идеологии клинической нейрохирургии и превентивной нейрохирургии – разные: для первой – это **восстановление утраченного здоровья**, а для второй – **его сохранение**.

Диалектика «действие или бездействие» мучительна для нейрохирурга, поскольку он видит патологический субстрат, сам по себе подлежащий удалению, но, соизмеряя, что лучше для практически здорового человека, нередко выбирает бездействие как оптимальный тактический вариант.

В заключение, подчеркнем, что повсеместное приближение специализированной помощи к населению, распространение методов нейро-визуализации резко усилили темп диагностического процесса в нейроонкологии. Пассивная диагностика опухолей головного мозга (установление диагноза путем наблюдения) сменилось активным опережающим их распознаванием, благодаря прежде всего нейровизуализации.

Эффективное использование её возможностей требует подхода к носителю патологии с позиций клинического мышления, осуществляющего системный подход, оптимальный для здоровья человека.

### **Новая классификация и молекулярно-генетическое распознавание опухолей центральной нервной системы**

Современная диагностика опухолей ЦНС осуществляется на основе Классификации ВОЗ от 2021 г. По сравнению с предыдущей версией от 2016 г. наибольшие изменения внесены в основную часть классификации, которая касается внутримозговых опухолей [4, 5]. Представим этот раздел:

#### ***Диффузные глиомы взрослого типа:***

- Астроцитомы IDH- мутантная
- Астроцитомы IDH- мутантная, grade 2
- Астроцитомы IDH- мутантная, grade 3
- Астроцитомы IDH- мутантная, grade 4

***Олигодендроглиома IDH- мутантная с делецией 1p/19q***



- Олигодендроглиома IDH- мутантная grade2
- Олигодендроглиома IDH- мутантная grade 3

**Глиобластома IDH- дикий тип**

**Диффузные глиомы низкой степени злокачественности детского типа:**

- Диффузная астроцитома с нарушениями MYB MYBL1
- Ангиоцентрическая глиома
- Диффузная глиома низкой степени злокачественности с нарушениями сигнального пути MAPK
- Полиморфноклеточная нейроэпителиальная опухоль низкой степени злокачественности молодых PLNTY WHO grade 1

**Диффузные глиомы высокой степени злокачественности детского типа:**

- Диффузная срединная глиома H3 K27-мутантная
- Диффузная полушарная глиома H3 G34 мутантная
- Диффузная глиома высокой степени злокачественности детского типа H3 -дикого типа и IDH-дикого типа WHO grade 4
- Глиома полушарий младенческого типа
- 

**Отграниченные астроцитарные глиомы**

- Пилоцитарная астроцитома
- Астроцитома высокой степени злокачественности с пилоцитарными признаками
- Плеоморфная ксантоастроцитома
- Субэпендимарная гигантоклеточная астроцитома
- Хордоидная глиома
- Астробластома с нарушением MN1

**Глионейрональные и нейрональные опухоли**

- Ганглиоглиома
- Ганглиоцитома
- Десмопластическая инфантильная ганглиоглиома
- Десмопластическая инфантильная астроцитома
- Дизэмбриопластическая нейроэпителиальная опухоль
- Диффузная глионейрональная опухоль с олигодендроглиальными признаками и кластерами ядер.
- Папиллярная глионейрональная опухоль
- Розеткоформирующая глионейрональная опухоль

- Миксоидная глионейрональная опухоль
- Диффузная лептоменингеальная глионейрональная опухоль NOS
- Мультинодулярная и вакуолизирующая нейрональная опухоль
- Диспластическая церебеллярная ганглиоцитома (Лермитта\_Дюкло)
- Центральная нейроцитома
- Экстравентрикулярная нейроцитома
- Церебеллярная липонейроцитома

**Эпендимальные опухоли**

- Супратенториальная эпендимома NOS
- Супратенториальная эпендимома ZFTA Fusion-позитивная
- Супратенториальная эпендимома YAP1 Fusion-позитивная
- Эпендимома задней черепной ямки NOS
- Эпендимома задней черепной ямки группа A (PFA)
- Эпендимома задней черепной ямки группа B (PFB)
- Спинальная эпендимома NOS
- Спинальная эпендимома с амплификацией MYCN
- Миксопапиллярная эпендимома
- Субэпендимома

**Опухоли сосудистого сплетения**

- Папиллома сосудистого сплетения
- Атипическая папиллома сосудистого сплетения
- Карцинома сосудистого сплетения

**ЭМБРИОНАЛЬНЫЕ ОПУХОЛИ**

- Медуллобластомы молекулярно определяемые
- Медуллобластома WNT-activated
- Медуллобластома SHH-activated and T53-wildtype
- Медуллобластома SHH-activated and T53-mutant
- Медуллобластома non-WNT/non-SHH
- Медуллобластомы гистологически определяемые
- Медуллобластома десмопластическая нодулярная
- Медуллобластома с экстенсивной нодулярностью
- Медуллобластома крупноклеточная
- Медуллобластома анапластическая



### Другие эмбриональные опухоли ЦНС

- Атипическая терпатоидно-рабдоидная опухоль
- Крибриформная нейроэпителиальная опухоль
- Эмбриональная опухоль с многослойными розетками
  - ЦНС нейробластома FOXR2-activated
  - ЦНС нейробластома с BCOR тандемной амплификацией
  - ЦНС нейробластома NOS/NEC
  -

### Опухоли пинеальной области

- Пинеоцитомы
- Паренхиматозная опухоль шишковидной железы промежуточной дифференцировки
  - Пинеобластома
  - Папиллярная опухоль пинеальной области
  - Десмопластическая миксоидная опухоль пинеальной области с мутацией SMARCB1

В приведенной классификации внутримозговых опухолей, более половины содержат в своем названии конкретные молекулярные альтерации, без которых постановка современного диагноза невозможна.

В настоящую версию добавлен ряд недавно признанных типов: диффузная астроцитомы, измененная MYB или MYBL1; полиморфная низкоклеточная нейроэпителиальная опухоль молодого возраста; диффузная глиома низкой степени злокачественности с повреждением MAPK-сигнального пути; диффузная полушарная глиома с H3 G34-мутантный тип, диффузная глиома высокой степени злокачественности детского типа, H3-дикого типа и IDH-дикого типа; полушарная глиома младенческого типа; астроцитомы высокой степени злокачественности с пилоидными чертами, а также отдельные виды глионейрональных и эмбриональных опухолей.

Впервые диффузные глиомы детского типа отделены от диффузных глиом взрослого типа. В то время как для диффузных глиом взрослого типа их классификация была упрощена до трех основных типов: астроцитомы диффузные IDH-мутантные, олигодендроглиомы IDH-мутантные, глиобластомы IDH-дикого типа.

Такое разделение продиктовано, прежде всего, клиническими и молекулярными различиями, существующими между диффузными глиомами, возникающими в основном у взрослых (называемые «взрослым типом»), и глиомами, возника-

ющими преимущественно у детей (называемые «педиатрическим типом»). Конечно, опухоли детского типа иногда могут возникать у взрослых, особенно у молодых людей, а опухоли взрослого типа могут (реже) встречаться у детей. Тем не менее, разделение классификации на диффузные глиомы взрослого и детского типа станет важным шагом вперед в четком разделении этих клинически и биологически различных групп опухолей. Возможно, выявленные молекулярные различия позволят усовершенствовать тактику противоопухолевой терапии у детей с опухолями мозга.

Радикальные изменения претерпела группа эпендимом, где в основу классификации положено деление по локализационному (супратенториальные, субтенториальные и спинальные эпендимомы) и генетическому принципам.

Претерпела некоторые изменения и градация степени малигнизации опухолей, заключающаяся во внедрении арабской нумерации, что делает ее более сопоставимой с градациями, принятыми в общей онкологии. Не рекомендуется теперь использование термина «анапластическая» для обозначения астроцитом, эпендимом, хориоидпапиллом.

Выделено множество подвидов опухолей мозга с различным генетическим профилем, которые имеют отличный прогноз течения заболевания и требуют индивидуальных подходов к комбинированному лечению и использованию таргетной терапии. Диагностика этих опухолей включает в себя не только гистологическое исследование и иммуногистохимическую верификацию, но и определенный спектр молекулярно-генетических характеристик для каждой группы опухолей, что на современном уровне требует интегрированного гистологически-молекулярного диагноза.

Для постановки такого интегрированного диагноза опухоли ЦНС на практике, помимо рутинных методов гистологического исследования и иммуногистохимической верификации тканевой принадлежности опухоли стали необходимы: флуоресцентная гибридизация *in situ* (выявляет хромосомные изменения: амплификации, делеции, транслокации) (рис. 1); полимеразная цепная реакция (выявляет слияния генов); секвенирование по Сэнгеру (выявляет мутации в конкретных регионах генов) (рис. 2); таргетное высокопроизводительное секвенирование (NGS-next-generation sequencing - позволяет проводить комплексный

анализ множества генов); методы анализа профиля метилирования ДНК.

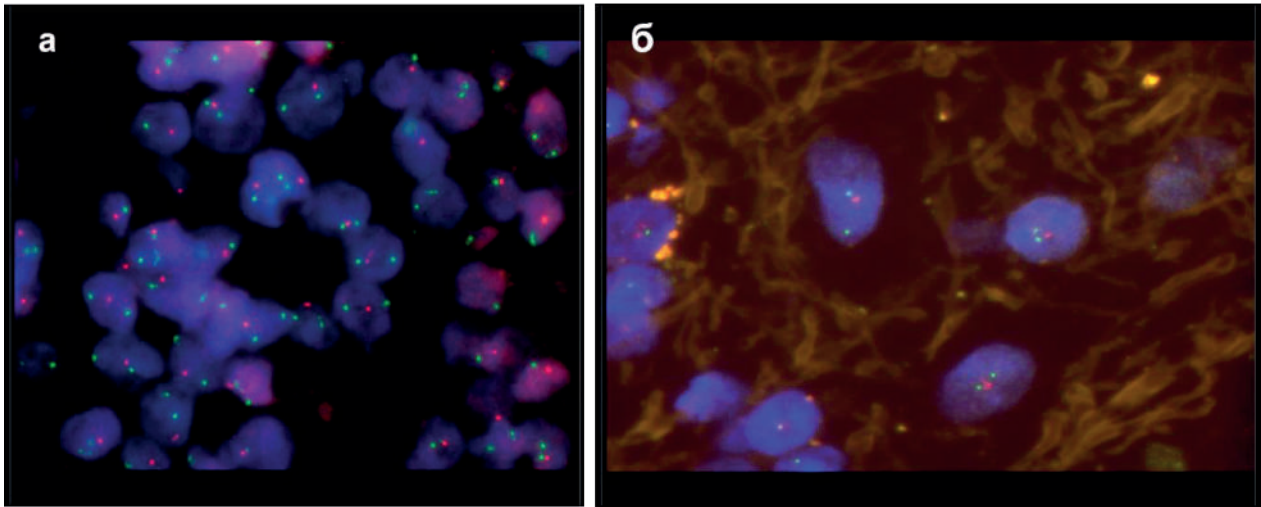


Рисунок 1 – Флуоресцентная гибридизация in situ (Fish анализ), коделеция 1p/19q:  
 А. 19q сигнал красный, 19р сигнал зеленый;  
 Б. 1р сигнал красный, 1q сигнал зеленый

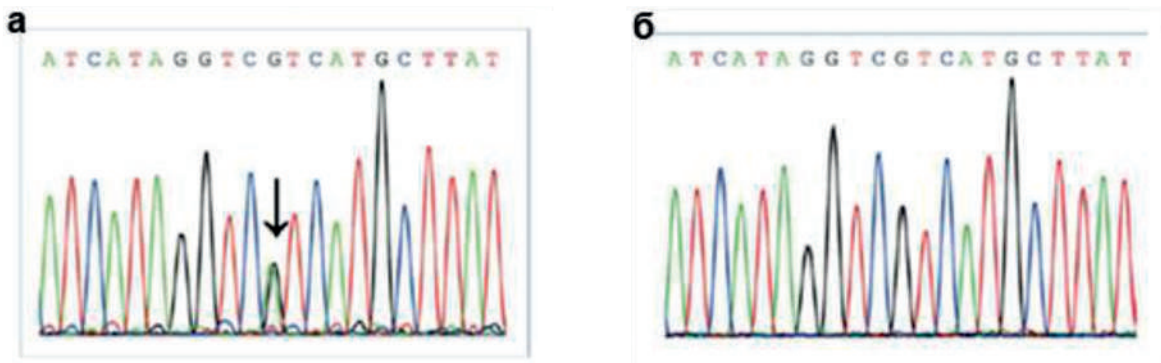


Рисунок 2 – Мутационный статус IDH:

А. Электрофореграмма исследования мутации гена IDH1 методом прямого секвенирования. Представлена наиболее часто встречающаяся мутация R132H (80-90% среди всех мутаций гена IDH1). Мутация возникает в результате замены аминокислоты аргинина на гистидин, что обуславливается заменой пары оснований гуанина на аденин (отображено стрелкой).

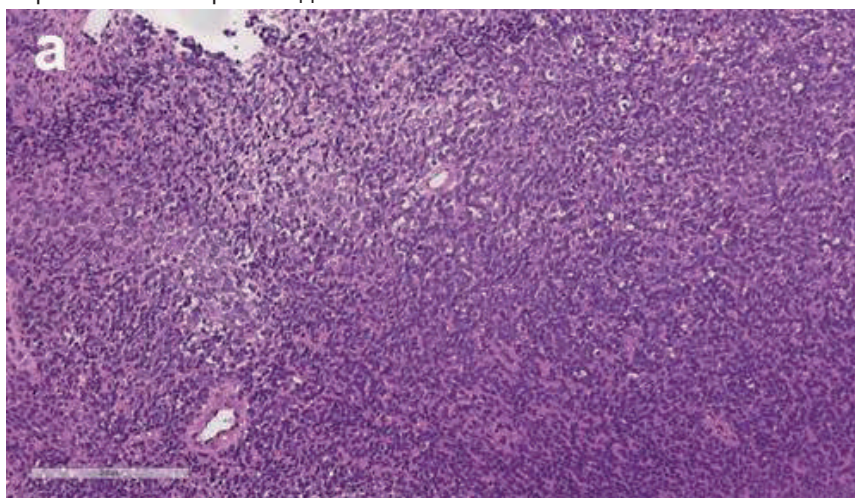
Б. Электрофореграмма исследования мутации гена IDH1 методом прямого секвенирования по Сэнгеру. Представлен ген без мутаций (дикого типа), который характеризуется отсутствием замен пар оснований

Важно отметить, что анализ профиля метилирования ДНК приобретает особое значение в диагностике опухолей ЦНС. Он основан на анализе профиля метилирования 850 тысяч CpG-динуклеотидов (CpG-динуклеотид представляет собой цитозин и гуанин, разделенный фосфатом Cytosine—phosphate—Guanine. Участки ДНК, богатые CpG-динуклеотидами, называют CpG-островками) и сравнении с данными метилирования 2800 различных видов референсных образцов опухолей ЦНС, имеющих характерные профили метилирования.

Анализ профиля метилирования ДНК применяется в основном для диагностики детских злокачественных супратенториальных опухолей, для определения молекулярной группы эмбриональных и глиальных опухолей [6]. С помощью этого метода можно выявлять делеции, добавки, амплификации отдельных генов и оценивать статус метилирования гена MGMT (рис. 3). Для проведения исследования возможно использовать как замороженную опухолевую ткань, так и фиксированную в формалине и залитую в парафин ткань опухоли. Однако, метод не всегда позволя-

ет диагностировать детские супратенториальные опухоли. В подобных случаях исследование рекомендуется расширить высокопроизводительным

секвенированием с панелью, позволяющей диагностировать ключевые повторяющиеся мутации и слияния генов.



**б** Диагностирована MC Supratentorial ependymoma, ZFTA fusion-positive, subclass D (novel) 0.99851

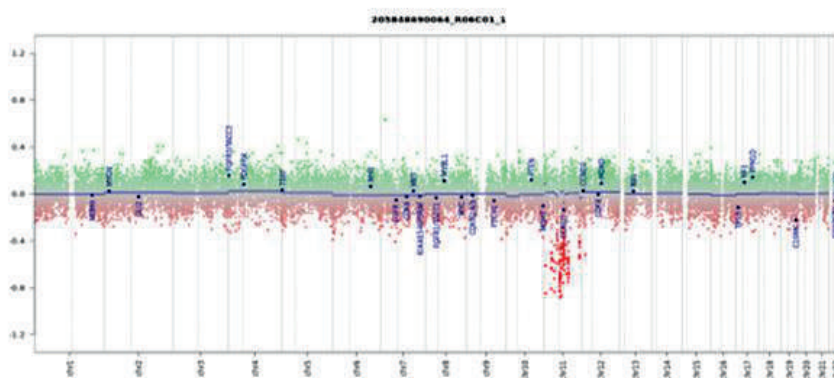


Рисунок 3 – Анализ профиля Метилирования ДНК:

А. Высококлеточная низкодифференцированная опухоль с высоким митотическим индексом (окр. Гематоксилином и эозином, ув. x 200). Дифференциальный диагноз между High grade глиомой педиатрического типа, анапластической эпендимомой и эмбриональной опухолью.

Б. Метилиционный анализ: диагностирована MC Supratentorial ependymoma, ZFTA fusion-positive, subclass D (novel) 0.99851

Редкие случаи диффузных опухолей, при которых молекулярное тестирование не удалось осуществить технически (например, из-за ограниченной доступности ткани или низкого содержания опухолевых клеток), могут быть гистологически классифицированы, как глиома NOS (Not Otherwise Specified) или русским термином БДУ и обозначается как ЦНС 2 или 3 степени ВОЗ в зависимости от наличия или отсутствия гистологических признаков анаплазии. Для особых случаев опухолей с неоднозначным результатом нотипирования и фенотипирования применяется термин NEC

(Not Elsewhere Classified) или неклассифицируемая опухоль [7].

В текущей классификации есть несколько подвидов опухолей, которые можно диагностировать только с помощью анализа профиля метилирования ДНК, например: астроцитомы высокой степени злокачественности с пилоидными признаками, эпендимомы ЗЧЯ группа PFB, медуллобластома без активации сигнальных каскадов WNT/SHH и другие, а для большинства эмбриональных опухолей этот метод используется как полезный альтернативный подход. Кроме того, анализ профиля метилирования ДНК желательно использовать



при сложном дифференциальном диагнозе, когда другие молекулярно-генетические характеристики в сочетании с иммунофенотипом опухоли выглядят противоречивыми.

В последние годы в связи с появлением и распространением новых молекулярных технологий, использование которых становится все более востребованным онкологами в связи с выбором тактики последующего лечения больного и возможности применения персонализированного подхода при выборе противоопухолевых препаратов, становится крайне актуальным принцип интегрированного патоморфологического и молекулярного диагноза, суть которого заключается в совместном участии морфологов и биологов при его постановке, а выбор метода исследования определяется после гистологического и иммуногистохимического исследования опухоли.

Итак, в соответствии с требованиями последней версии классификации опухолей ЦНС ВОЗ стандартом современной диагностики внутри-мозговых опухолей на сегодняшний день является интегрированный диагноз, включающий гистологический диагноз (с иммуногистохимической верификацией), степень злокачественности и молекулярно-генетический профиль опухоли. Именно этот диагноз считается окончательным, так как позволяет определять возможные варианты лечения и прогноз заболевания. В случаях технического отсутствия такой возможности, либо в силу других обстоятельств, следует использовать термины БДУ либо NOS/NEC с рекомендациями для верификации диагноза конкретных молекулярно-генетических исследований в других учреждениях. Весьма актуальным в этих случаях становится обращение в центры референс диагностики, обеспеченные высокотехнологичным оборудованием и квалифицированными специалистами, что позволит усовершенствовать современную многоуровневую диагностику опухолей мозга.

### **Возможности нейровизуализации**

Со времени открытия Конрадом Рентгеном «волшебных лучей» прошло чуть больше одного века, но за этот промежуток времени произошли поистине ошеломляющие изменения в медицинской технике и в специальности рентгенология. От простых рентгеновских аппаратов технология шагнула к сверхпроводящим магнитно-резонансным системам получения изображений, быстродействующим компьютерно-томографическим сканнерами молекулярной визуализации на ос-

нове позитронно-эмиссионной томографии. Абсолютно новыми стали методы гистологического анализа патологических тканей, появились новые методы молекулярного анализа опухолей центральной нервной системы.

Нейровизуализация представляет собой комплексное диагностическое направление, объединяющее в себе методы лучевой диагностики, к которым относятся ультразвуковые исследования, рентгеновская компьютерная томография, магнитно-резонансная томография, а в последнее время и позитронно-эмиссионная томография, совмещенная с КТ. В рамках этого направления врачи-диагносты (по специализации – это врачи функциональной диагностики (УЗИ), рентгенологи и радиологи) занимаются исследованиями заболеваний и поражений центральной нервной системы, а проще говоря, исследованиями головного мозга, спинного мозга и позвоночника.

Если рассматривать нейровизуализацию (НВ) без учета специфики применяемых диагностических технологий - можно выделить несколько основных направлений, по которым идет ее развития и совершенствование.

Первое направление НВ – это высокая скорость получения диагностических изображений. Сама по себе скорость не главная, но очень важная черта современных диагностических модальностей. Так современные КТ-сканеры могут получать тысячи изображений за считанные секунды. Интересно, но сейчас сама подготовка к проведению диагностического исследования длится в несколько раз дольше, чем сам процесс сканирования. К примеру, длительность диагностического сканирования головного мозга человека (если конечно мы не говорим о сложных динамических и мульти-фазных протоколах), составляет 3-5 секунд. И за это короткое время можно получить до 1000 диагностических изображений. А все начиналось с односрезовых КТ приборов, где 1 анатомический срез (или изображение) реконструировалось в течение 1-2 минут. Сегодня во многих клиниках России работают многосрезовые КТ аппараты с впечатляющей по своей скорости получения рентгеновских изображений.

Современная магнитно-резонансная томография (МРТ) не может «похвастаться» такой быстротой, как КТ. В тоже время за последние 10-15 лет и в МРТ произошли существенные сдвиги в сторону ускорения получения диагностических данных. Сейчас на многих МРТ-сканнерах установлены протоколы, способные сократить время сканиро-



вания в два, а то и в три раза. Например, для получения изображения сосудистой системы головного мозга (при одинаковом объеме анатомической области) раньше требовалось 8-12 минут, а с внедрением технологий ускорения сбора данных и новых математических алгоритмов идентичное качество может быть достигнуто вдвое короче. Кажется – это не много! Но если учесть тот факт, что за время МРТ исследования необходимо провести 5-6 различных сканирований, сокращение в каждой программе приводит к уменьшению общего времени МРТ протокола, например, с 30-40 минут до 15-20 минут, а то и еще короче. И это не только увеличение пропускной способности МРТ аппарата (больше пациентов можно исследовать за одну рабочую смену), что конечно же очень важно в современных условиях, но также больший комфорт для пациента, которому приходится меньше время проводить внутри аппарата, соблюдая условия неподвижности. При этом не следует сбрасывать со счетов «шумность» МР-оборудования и определенную ограниченность пространства (по сравнению все с той же КТ), которые снижают толерантность пациентов к длительности процедуры сканирования.

Второе и очень важное направление в развитии НВ – это достижение высокой точности диагностики, основу которой составляет высокая разрешающая способность диагностического оборудования. Это касается и КТ, и МРТ. Современные КТ сканеры в рутинном режиме способны по-

лучать изображения с толщиной среза 0.625 мм и даже тоньше. Так как в МРТ процесс сканирования и реконструкции изображений протекает сложнее, чем при КТ, то стандартная толщина среза обычно составляет 3-5 мм. Однако и в МРТ достигнуты существенные результаты с точки зрения разрешающей способности – в некоторых 3D режимах толщина среза достигает 0,6-1,0 мм. Это означает, что элемент изображения или воксел, из которых потом реконструируется привычная для нас картинка, равен 1,0 мм и даже меньше.

Что это дает? Основная цель – это визуализация мелких или точнее сказать микроскопических деталей с высокой степенью контрастности (или дифференцировки). В нашем случае – это разграничение здоровых и опухолевых тканей с высочайшей точностью. Представьте опухоль, которая имеет размер 1,0-2,0 мм. При стандартном подходе при МРТ исследовании с толщиной среза 5 мм. (то есть очаг меньше по размерам, чем конечный элемент построения изображения) она может быть легко пропущена. В итоге будет потеряно время, опухоль к моменту следующего повторного МРТ может катастрофически увеличиться в размерах и стать неоперабельной. Использование тонких срезов с высоким пространственным разрешением деталей помогает избежать возможных ошибок и раньше заподозрить появление патологических изменений и начать контролирование состояния пациента на самых ранних этапах болезни (рис. 4).

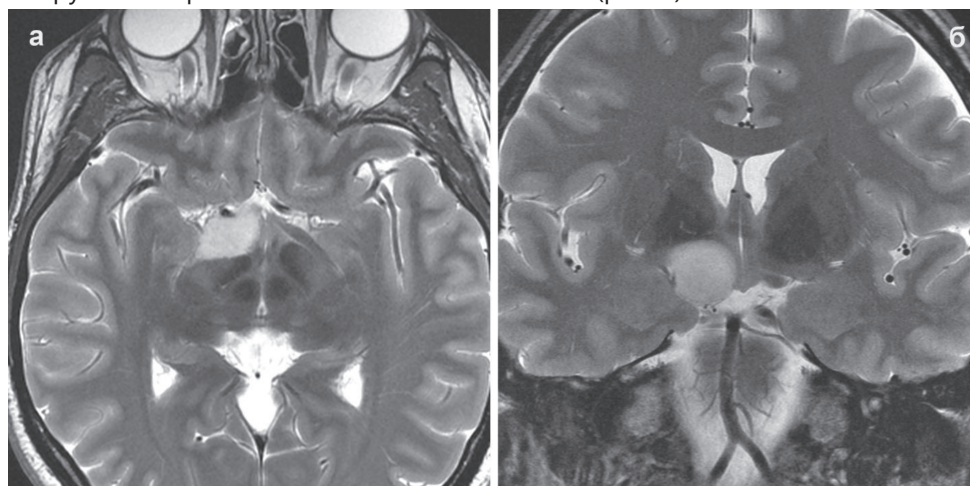


Рисунок 4 – Глиома левого зрительного тракта. МРТ-изображения в режиме T2 в аксиальной (А) и фронтальной (Б) проекциях, полученные с применением протокола с высокой разрешающей способностью с толщиной среза 3.0 мм при размере воксела 1.0мм x 1.0 мм x 3.0 мм. Четко визуализируются опухоль (повышенный МР-сигнал) и мельчайшие детали изображения окружающих мозговых структур с высокой четкостью и контрастностью

Высокая точность важна и при планировании нейрохирургических операций с использованием нейронавигации. Чем точнее отображена карти-

на опухоли и окружающего ее здорового мозга, чем лучше прорисованы важные анатомические структуры, тем успешнее будет достигнута постав-



ленная цель, например, успешное взятие прицельной биопсии патологического объекта, и постановка гистологического диагноза еще на этапах подготовки к операции.

С другой стороны высокая разрешающая способность и тонкие срезы позволяют реконструировать высоко качественные 3D модели

различных интракраниальных объектов в их взаимоотношении к мозговым, сосудистыми и костным структурам (рис. 5). Это свойство широко используется в 3D-навигации в ходе оперативного вмешательства, а также при 3D-печати объемных моделей и объектов.

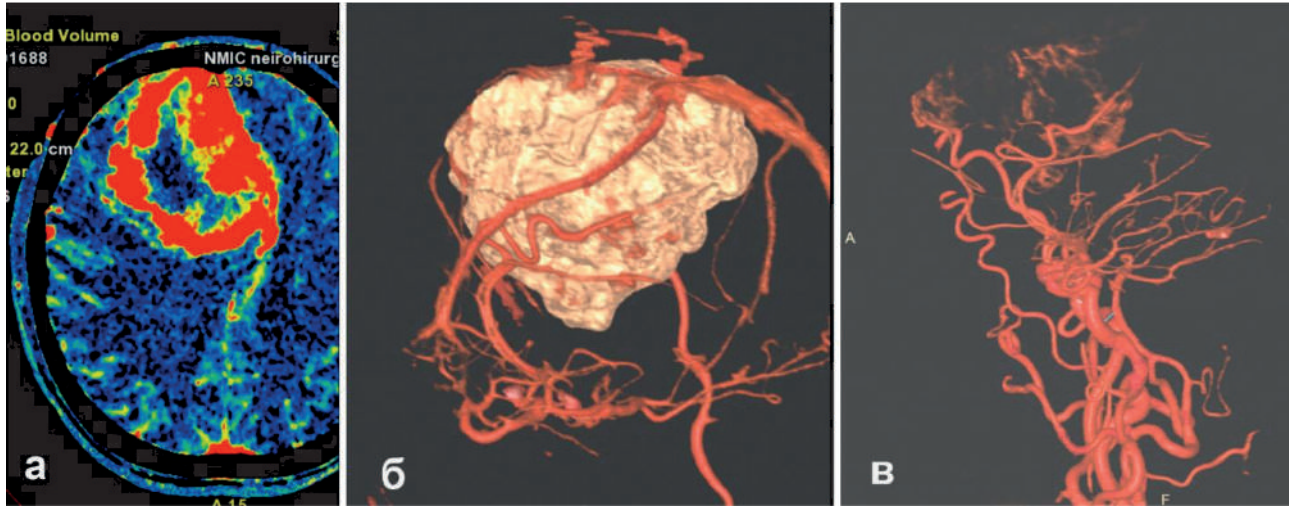


Рисунок 5 – Гигантская менингиома правой лобной доли. На аксиальной карте (А) объема мозгового кровотока (изображение получено на основе КТ-перфузионных данных) определяется больших размеров опухоль с выраженным и гетерогенным характером повышения кровотока, типичного для менингиомы. Б и В- 3Д – реконструкции сосудистых структур (вены и артерии) и объемного образования.

Светлым тоном выделена опухоль, красным цветом артерии и вены

Еще одна очень важная черта, которая ярко характеризует современную НВ – это высокая специфичность проводимой диагностики. Для этой цели конечно используется широкий спектр новых технологий и подходов, а также контрастные препараты, которые проникая в патологическую область, «подкрашивают» ее, выделяя на фоне здоровых тканей. Это касается и КТ, и МРТ. Например, при КТ- ангиографии и при КТ-перфузионных исследованиях, внутривенно вводимый рентгеноконтрастный препарат, двигаясь вместе с кровью по сосудам, делает их высококонтрастными по отношению к окружающему их мозгу. На основе этого, в дальнейшем реконструируется сосудистая (артериальная и/или венозная) система головного мозга, позволяя выявить мельчайшие патологические отклонения и детали в ее строении. Так проходит один из этапов диагностики патологических расширений в сосудах мозга- диагностика артериальных интракраниальных аневризм и артерио-венозных мальформаций, а также диагностика особенностей кровотока в опухолях головного и спинного мозга. Разработанные современные перфузионные алгоритмы исследова-

ния при КТ существенно облегчают последующую нейрохирургическую операцию, заранее предсказывая не только гистологический вариант опухоли мозга, но степень ее злокачественности и степень патологического кровотока в ее структуре (рис. 5).

В МРТ также широко применяются, так называемые, МР-контрастные препараты, где основная (но, конечно, не единственная) цель их использования – это диагностика опухолевых поражений ЦНС. Указанные препараты, при их внутривенном введении, способны проникать в опухоль через разрушенный как раз этой опухолью гематоэнцефалический/гематоопухолевый барьер и накапливаться в патологической области. Как раз особенности формы контрастирования, степень выраженности контрастного усиления, динамические особенности распространения контрастного препарата в опухолевой структуре и некоторые другие характеристики, и являются специфическими маркерами различных гистологических типов новообразований головного мозга. Кроме контрастирования, в МРТ широко используются бесконтрастные методики, например, диффузионно-взвешенные изображения, мече-



ние артериальных спинов, МР-спектроскопия, которые вносят свой вклад в повышение специфичности предоперационной диагностики различных поражений ЦНС, включая новообразования мозга. Так диффузионно-взвешенные изображения стали надежным и высокоспецифичным методом неинвазивной верификации первичных лимфом ЦНС, разграничения степени злокачественности опухолей мозга еще задолго до того, как пациент поступит в операционную для ее хирургического удаления.

В последние 5-10 лет наблюдается рост интереса клиницистов и диагностов к технологии позитронно-эмиссионной томографии, совмещенной с КТ. Прежде всего это вызвано большей доступностью метода в нашей стране, а с другой стороны, высокими показателями специфичности, проводимой диагностики. В большей мере последнее качество обусловлено тем, что в ходе вы-

полнения ПЭТ-КТ, пациенту внутривенно вводится специализированный радиофармпрепарат, который может селективно включаться в нормальные (или патологические) физиологические процессы, протекающие в клетках мозга. Это позволяет увидеть патологические процессы, протекающие на внутриклеточном уровне – недаром эту методику еще называют молекулярной визуализацией (рис. 6). ПЭТ-КТ с аминокислотами – признанный лидер в диагностике и дифференциальной диагностике различных опухолей головного мозга, в диагностике рецидива злокачественных новообразований и постлучевых/посттерапевтических изменений, которые требуют абсолютно разного лечебного подхода. Широкий спектр новых специализированных радиофармпрепаратов позволяет добиться в отдельных случаях 100% специфичности в диагностике отдельных опухолей головного мозга.

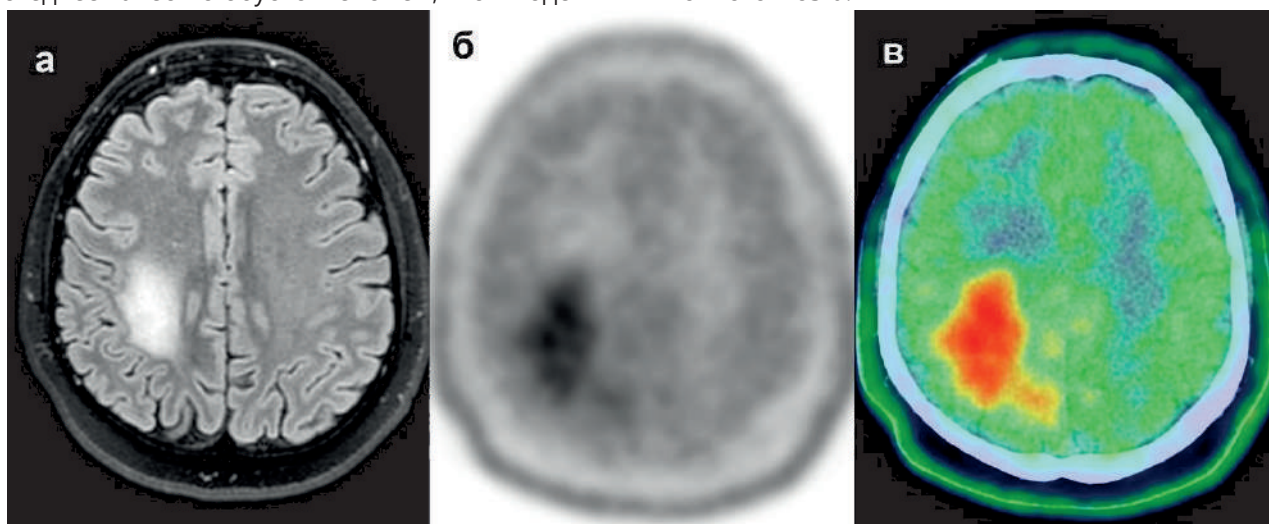


Рисунок 6 – МР-томограмма в режиме T2-FLAIR (А) визуализирует опухоль в правой задне-лобно-теменной области, которая имеет повышенный МР-сигнал и не накапливает МР-контрастный препарат. Б и В – изображения, полученные методом позитронно-эмиссионной томографии, совмещенной с КТ, демонстрируют высокий индекс накопления радиофармпрепарата ( $^{11}\text{C}$ -метионин) в опухолевой структуре, характерный для злокачественной опухолевой трансформации (Б). Гистологический диагноз – глиобластома

Еще одна важная черта современной НВ – это низкий уровень инвазивности. Из клинической практики ушел целый ряд технологий и методов с введением воздуха и некоторых рентгеноконтрастных препаратов, считавшихся в свое время «золотыми стандартами диагностики опухолей ЦНС». Большинство современных диагностических процедур стали малоинвазивными. Повысилось качество и безопасность внутривенно вводимых рентгено- и МР-контрастных препаратов. Были пересмотрены диагностические протоколы при различных заболеваниях ЦНС с преимуще-

ственным применением «щадящих» диагностических технологий, особенно на амбулаторном или начальном этапах диагностики. Более сложные процедуры, например, КТ-миелография и ангиография сосудов головного мозга, стали проводиться только в стационарных условиях и как завершающий этап диагностического процесса, да и то только в тех случаях, когда другие малоинвазивные методы НВ не смогли получить полного спектра информации, необходимого для принятия решения о тактике лечения.



Накопленный клинический опыт применения различных технологий с оценкой их специфичности и чувствительности в выявлении опухолей головного и спинного мозга позволил существенно ограничить частоту применения инвазивных диагностических манипуляций или полностью их вытеснить из диагностической практики. В качестве примера, можно привести современный подход к диагностике некоторых новообразований головного мозга, в частности менингиом – в большинстве случаев для принятия решения нейрохирурги раньше ориентировались на результаты прямой церебральной ангиографии, где контрастный препарат напрямую вводился внутрь артерий, питающих головного мозг. Эта технология, несмотря на ее высокую диагностическую ценность, имеет

целый ряд недостатков и сложна в проведении, а также обладает высоким риском осложнений, включая тромбоз сосудов и образование гематом в месте инъекции контрастного препарата.

Еще одним наглядным примером, может стать применение методики оценки опухолевой гемодинамики. Для этих целей в МРТ стала широко использоваться методика мечения артериальных спинов, которая с успехом в большинстве случаев заменяет МРТ-методику, основанную на внутривенном контрастном усилении (рис. 7). Метод абсолютно неинвазивен, проведенные исследования доказали его высокую информативность и специфичность в дифференциальной диагностике между доброкачественными и злокачественными глиомами головного мозга.

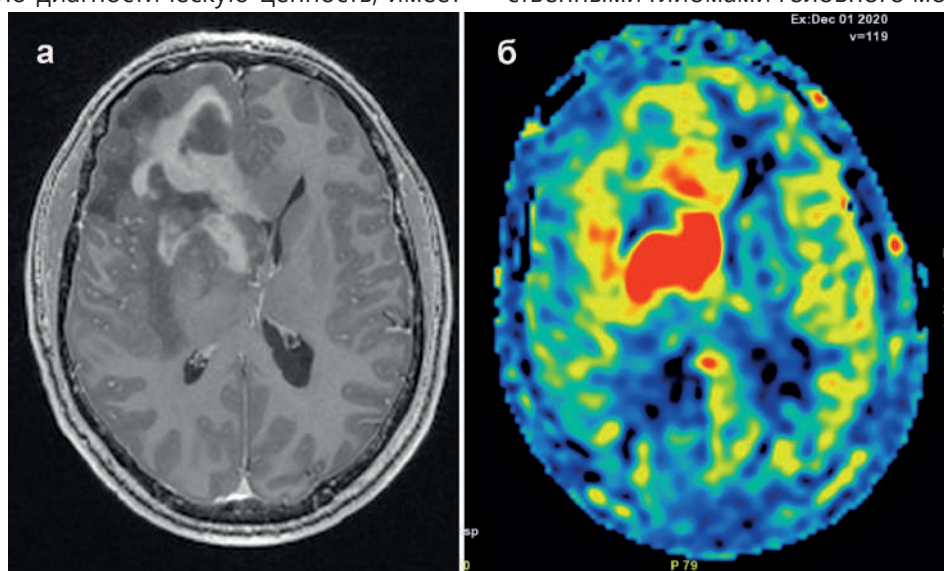


Рисунок 7 – Первичная лимфома ЦНС в правой лобной доле. А- МРТ в режиме T1 с контрастным усилением визуализирует гетерогенного строения новообразование с выраженным характером контрастирования. Б- МРТ изображение, полученное методом мечения артериальных спинов, демонстрирует повышенный кровоток в опухолевой структуре по отношению к окружающему мозговому веществу, характерный для злокачественного роста

Современные возможности НВ не ограничены перечисленными выше чертами. Особый интерес сегодня представляют научно-фундаментальные исследования развития и роста интракраниальных опухолей на основе новейших достижений в области ПЭТ-КТ и МР-томографии. Одним из научных направлений в сфере первичной диагностики злокачественных глиом головного мозга является изучение распространенности опухолевой инвазии окружающего мозга. Для этих целей привлекаются уникальные возможности МР-томографии

(исследования диффузионно-куртозисных и перфузионных МРТ-биомаркеров), способные «увидеть» границы опухолевой инвазии мозга, недоступные для стандартных методик нейровизуализации. В итоге строятся индивидуальные карты распространенности злокачественных глиом, необходимые не только для нейрохирургической резекции, но также для последующей прицельной персонифицированной лучевой и химиотерапии (рис. 8).

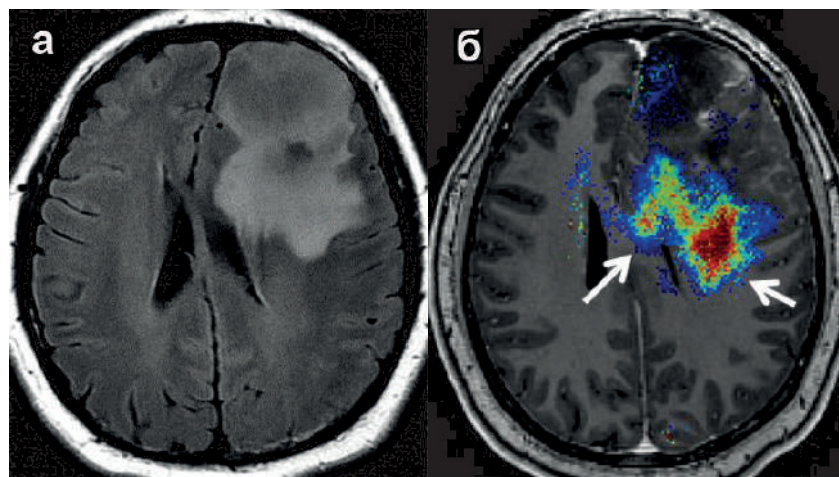


Рисунок 8 – Глиобластома (ВОЗ Grade 4) в левой лобной доле, аксиальный срез T2-FLAIR (а), б – по данным диффузионно-куртозисной карты (параметр фракции аксональной воды) определяется распространение опухоли за определяемую на T2-FLAIR изображении зону повышения МР-сигнала, что указывает на большую инвазию мозга по сравнению с рутинными диагностическими протоколами (стрелки)

Таким образом, современная нейровизуализация характеризуется наличием широкого спектра диагностического оборудования, обладающего высокой точностью и специфичностью, которые могут быть достигнуты на фоне высочайшей скорости получения изображений и минимальной инвазивности.

#### СПИСОК ЛИТЕРАТУРЫ

1. Лихтерман Б.Л., Лихтерман Л.Б. Становление нейрохирургии как самостоятельной клинической дисциплины. В кн.: Нейрохирургия. Национальное руководство. Т. I. Диагностика и принципы лечения. Под ред. Д.Ю. Усачева, Москва, 2022, с. 31-46. [Lihtermann B.L., Likhtermann L.B. Stanovlenie neirokhirurgii kak samostoyatelnoi klinicheskoi distsipliny. V kn.: Neirokhirurgiya. Natsionalnoe rukovodstvo. T. I. Diagnostika i printsipy lecheniya (The formation of neurosurgery as an independent clinical discipline. In the book: Neurosurgery. National leadership. T. I. Diagnosis and principles of treatment). Pod red. D.Yu. Usacheva, Moskva, 2022, s. 31-46. In Russian]
2. Likhtermann L, Long D, Likhtermann B. Clinical Philosophy of Neurosurgery. Modena, Italy, Athena, 2018, 229 p.
3. Лихтерман Л.Б. Высокие технологии и клиническое мышление в нейрохирургии и неврологии // Нейрохирургия. – 2012. - № 1. - с. 9-17. [Lihtermann L.B. Vysokie tekhnologii i klinicheskoe myshlenie v neirokhirurgii i nevrologii (High technology and clinical thinking in neurosurgery and neurology) // Neirokhirurgiya. – 2012. - № 1. - s. 9-17. In Russian]
4. WHO Classification of Tumours Editorial Board. Central nervous system tumours [Internet]. Lyon (France): International Agency for Research on Cancer; 2021. (WHO classification of tumours series, 5th ed.; vol.6). Available from: <https://tumorclassification.iarc.who.int/chapters/45>.
5. Louis D.N., Ohgaki H., Wiestler O.D., Cavenee W.K. WHO Classification of Tumours of the Central Nervous System (Revised 4th edition). IARC: Lyon 2016.
6. Диникина Ю.В., Белогурова М.Б. Особенности новой классификации опухолей центральной нервной системы ВОЗ 2021: взгляд клинициста // Российский журнал персонализированной медицины. – 2022. - 2(4). - 77-90. DOI: 10.18705/2782-3806-2022-2-4-77-90. [Dinikina YU.V., Belogurova M.B. Osobennosti novoi klassifikatsii opukholei tsentralnoi nervnoi sistemy VOZ 2021: vzglyad klinitsista (Features of the new classification of tumors of the central nervous system WHO 2021: a clinician's view) // Rossiiskii zhurnal personalizirovannoi meditsiny. – 2022. - 2(4). - 77-90. DOI: 10.18705/2782-3806-2022-2-4-77-90. In Russian]
7. Louis D.N., Perry A., Wesseling P., Brat D.J., Cree I.A., Figarella-Branger D., et al. The 2021 WHO



- Classification of Tumours of the Central Nervous System: a summary // *Neuro-Oncology*. – 2021. – XX(XX), 1-21, 2021/doi;10.1093/neuroonc/naab106/ Advance Access date 29.June 2021
8. Баталов А.И., Захарова Н.Е., Погосбекян Э.Л. и др. Бесконтрастная ASL-перфузия в предоперационной диагностике супратенториальных глиом // *Вопросы нейрохирургии*. – 2018. – № 82 (6). – С. 15-22. [Batalov A.I., Zakharova N.E., Pogosbekyan E.L. i dr. Beskontrastnaya ASL-perfuziya v predoperatsionnoi diagnostike supratentorialnykh gliom (Non-contrast ASL perfusion in the preoperative diagnosis of supratentorial gliomas) // *Voprosy neirokhirurgii*. – 2018. – № 82 (6). – S. 15-22. In Russian]
  9. Тюрина А.Н., Пронин И.Н., Фадеева Л.М. и др. Протонная 3D МР-спектроскопия в диагностике глиальных опухолей головного мозга // *Медицинская визуализация*. – 2019. — Т. 23, № 3. — С. 8–18. [Tyurina A.N., Pronin I.N., Fadeeva L.M. i dr. Protonnaya 3D MR-spektroskopiya v diagnostike glialnykh opukholei golovnogo mozga (Proton 3D MR spectroscopy in the diagnosis of glial brain tumors) // *Meditsinskaya vizualizatsiya*. – 2019. — Т. 23, № 3. — S. 8–18. In Russian]
  10. Скворцова Т.Ю., Захс Д.В., Гурчин А.Ф. ПЭТ-КТс 11С-метионином в диагностике глиальных опухолей головного мозга // *Вестник РОНЦ им. НН Блохина РАМН*. – 2016. – Т. 27. – №. 4. – С. 61-69. [Skvortsova T.YU., Zakhs D.V., Gurchin A.F. PET-KTs 11S-metioninom v diagnostike glialnykh opukholei golovnogo mozga (PET-CT with 11C-methionine in the diagnosis of glial brain tumors) // *Vestnik RONTs im. NN Blokhina RAMN*. – 2016. – Т. 27. – №. 4. – S. 61-69. In Russian]
  11. Sunwoo L., et al. Differentiation of Glioblastoma from Brain Metastasis: Qualitative and Quantitative Analysis Using Arterial Spin Labeling MR Imaging // *PLOS ONE*, Nov. 18, 2016.
  12. Пронин И.Н., Захарова Н.Е., Фадеева Л.М., Пронин А.И., Шульц Е.И., Баталов А.И. Импульсная последовательность SWI/SWAN в МРТ-диагностике микрокровоизлияний и сосудистых мальформаций // *Онкологический журнал: лучевая диагностика, лучевая терапия*. – 2018. – Т.1, №3. – С.49–59. [Pronin I.N., Zakharova N.E., Fadeeva L.M., Pronin A.I., Shults E.I., Batalov A.I. Impulsnaya posledovatelnost SWI/SWAN v MRT-diagnostike mikrovrovoizliyanii i sosudistyx malformatsii (Pulse sequence SWI/SWAN in MRI diagnostics of microhemorrhages and vascular malformations) // *Onkologicheskii zhurnal: lucheovaya diagnostika, lucheovaya terapiya*. – 2018. – Т.1, №3. – S.49–59. In Russian]
  13. Ellingson B., Bendszus M., Boxerman J., Barboriak D., Erickson B., Smits M., Nelson S., Gerstner E., Alexander B., Goldmacher G., et al. Consensus recommendations for a standardized Brain Tumor Imaging Protocol in clinical trials // *Neuro Oncol*. – 2015. – Т.17. – V.9. – P.1188–98.
  14. Jain R., Essig M. (Eds). *Brain tumor imaging*. Thieme Medical Publishers, 2016.
  15. Kornienko V., Pronin I. *Diagnostic Neuroradiology*. Berlin- Heidelberg: Springer- Verlag, 2009.
  16. Jung J., Ahn B. C. *Current Radiopharmaceuticals for Positron Emission Tomography of Brain Tumors* // *Brain tumor research and treatment*. – 2018. – Т. 6. – №. 2. – С. 47-53.
  17. Osborn A. (ed). *Osborn's brain: Imaging, Pathology, and Anatomy*, 2d edition, 1300 p., 2017.
  18. Трофимова Т.Н., Скворцова Т.Ю., Савинцева Ж.И., Журавлева М.А. *Радиология церебральных глиом: диагностика и мониторинг*. Изд.Фолиант (мед), 2020, 564 с. [Trofimova T.N., Skvortsova T.YU., Savintseva Zh.I., Zhuravleva M.A. Radiologiya tserebralnykh gliom: diagnostika i monitoring (Radiology of cerebral gliomas: diagnosis and monitoring). Izd.Foliant (med), 2020, 564 с. In Russian]
  19. Zakharova N.E., Batalov A.I., Pogosbekian E.L., Chekhonin I.V., Goryaynov S.A., Bykanov A.E., et al. Perifocal Zone of Brain Gliomas: Application of Diffusion Kurtosis and Perfusion MRI Values for Tumor Invasion Border Determination // *Cancers*. – 2023. – 15. – 2760.



Л.Б. Лихтерман (м.ғ.д., проф.), В.А. Охлопков (м.ғ.к.), М.В. Рыжова (м.ғ.д.), Г.П. Снизирева (б.ғ.д.),  
Л.В. Шишкина (м.ғ.к.), И.Н. Пронин (м.ғ.д.), Н.В. Захарова (м.ғ.д., проф.), А.И. Баталов (м.ғ.к.),  
В.Н. Корниенко (м.ғ.д., проф.)

«РФ Денсаулық сақтау министрлігінің Н.Н. Бурденко атындағы Ұлттық нейрохирургия орталығы»  
ФМАМ, Мәскеу қ., Ресей

## МИ ІСІКТЕРІ: ГИСТОБИОЛОГИЯЛЫҚ СИПАТТАМАЛАРДЫ ТОЛЫҚ ТАНУ ӘДІСІ ЖӘНЕ ИННОВАЦИЯЛАР

Ми ісіктерін танудың заманауи кезеңінің әдістемесі көрсетілген. ОЖЖ ісіктерінің ДДҰ 2021 классификациясы және оның алдыңғы нұсқадан негізгі айырмашылықтары ұсынылған. Молекулярлық-генетикалық әдістер ашылады, олардың қолданылуы ми ісіктеріне барабар терапияны таңдау үшін қажетті толық интеграцияланған патологиялық диагнозды жасау үшін қажет.

Ми ісіктерін кешенді диагностикалау үшін нейробейнелеу әдістерінің мүмкіндіктері қарастырылады.

**Негізгі сөздер:** ми ісіктері, диагностикалық әдістеме, молекулалық-генетикалық тану, нейробейнелеу.

L.B. Likhterman (D.Med.Sci., Prof.), V.A. Okhlopov (Cand.Med.Sci.), M.V. Ryzhova (D.Med.Sci.), G.P. Snigireva (D.Biol.Sci.), L.V. Shishkina (Cand.Med.Sci.), I.N. Pronin (MD), N.V. Zakharova (D.Med.Sci., Prof.), A.I. Batalov (Cand.Med.Sci.), V.N. Kornienko (D.Med.Sci., Prof.)

FSAI "N.N. Burdenko National Medical Research Center for Neurosurgery" of the Ministry of Health of Russian Federation, Moscow, Russia

## BRAIN TUMORS: METHODOLOGY AND INNOVATIONS IN EXHAUSTIVE RECOGNITION OF HISTOBIOLOGICAL QUALITIES

This article outlines the methodology of the modern stage of recognition of brain tumors. It presents the 2021 WHO classification of CNS tumors and its main differences from the previous version. Molecular genetic methods are disclosed, the use of which is necessary to make a complete integrated pathological diagnosis necessary to select adequate therapy for brain tumors.

The possibilities of neuroimaging techniques for a comprehensive diagnosis of brain tumors are considered.

**Keywords:** brain tumors, diagnostic methodology, molecular genetic recognition, neuroimaging.