

**УДК 616.714.1-089.843**

И.К. Мусабеков<sup>1</sup>, А.Ж. Доскалиев (PhD)<sup>1</sup>, М.К. Сатов<sup>1</sup>, Н.А. Нуракай<sup>1</sup>, К.Т. Сыдыкова<sup>2</sup>, Н.Г. Кисамеденов (к.м.н.)<sup>1</sup>

<sup>1</sup>АО «Национальный центр нейрохирургии», г. Нур-Султан, Казахстан

<sup>2</sup>АОО «Назарбаев Университет», г. Нур-Султан, Казахстан

## НЕЙРОХИРУРГИЧЕСКИЕ ИМПЛАНТАТЫ, ПРИМЕНЯЕМЫЕ ДЛЯ РЕКОНСТРУКЦИИ ТВЕРДОЙ МОЗГОВОЙ ОБОЛОЧКИ

*В статье предоставлен обзор научной литературы на тему имплантатов, используемых в области нейрохирургии для пластики или реконструкции твердой оболочки мозга, в частности при травмах черепа или головного мозга, декомпрессивной трепанации черепа, менингеальных опухолях головного мозга и интраоперационных дефектах. В статье дается информация не только о существующих имплантатах, но и текущих исследованиях, проводимых в этой сфере, а также методы изготовления имплантатов.*

**Ключевые слова:** пластика, твердая мозговая оболочка, реконструкция, регенерация.

### Введение

В нейрохирургии, для пластики/реконструкции твердой мозговой оболочки (ТМО) при черепно-мозговых травмах, декомпрессивной трепанации черепа, менингеальных опухолях головного мозга, интраоперационных дефектах широко используются ауто ткани пациента (надкостница, фасция и др) или синтетические материалы.

Основной задачей пластики является ремоделирование и быстрое интегрирование с окружающими тканями в целях формирования целостности органов и нормальной функции тканей [1].

За последние 20 лет нейрохирургические имплантаты, применяемые для реконструкции ТМО, потерпели большие изменения в попытке создания нового материала: с конца XIX века были предприняты попытки использования различных дуральных заменителей, таких как резина и лист золота [2]. Позже, в 1940-х, было предложено использовать амниотическую мембрану, а в 1950-х – трупную твердую мозговую оболочку лиофилизированного человека [3,4].

Современные дуральные заменители классифицируются как:

- ауто трансплантаты (фасция лате, височная фасция, надкостница);
- алло трансплантаты (амниотические и плацентарные мембраны, перикард, фасция, лиофилизированная твердая мозговая оболочка);
- ксенотрансплантаты (перикард, брюшина, дерма бычьей или свиной);
- синтетические материалы (политетрафторэтилен, полиэфир уретан), которые можно разделить на абсорбируемые и неабсорбируемые материалы [3, 4].

Синтетические материалы, используемые для восстановления ТМО, являются коммерчески доступными, и в последнее время всё больше внимания уделяется именно им, поскольку они не представляют никакого риска передачи болезни по сравнению с аутогенными фасциями, аллотрансплантатами и биологическими материалами [5-7]. Но, по причине механической и биологической несовместимости, имплантаты биоабсорбируемой искусственной ТМО не используются широко в клинической практике [8, 9].

Обычно, в качестве заменителей ТМО, используют ауто трансплантаты, собранные из коллагеновых мембран, таких как надкостница черепа, височная фасция (рис. 1), поскольку они не вызывают иммунологического или тяжелого воспалительного ответа. Несмотря на отсутствие иммунологического или тяжелого воспалительного ответа, может потребоваться вторичное хирургическое вмешательство. Также существуют ограничения в отношении количества доступной ткани [10, 11].

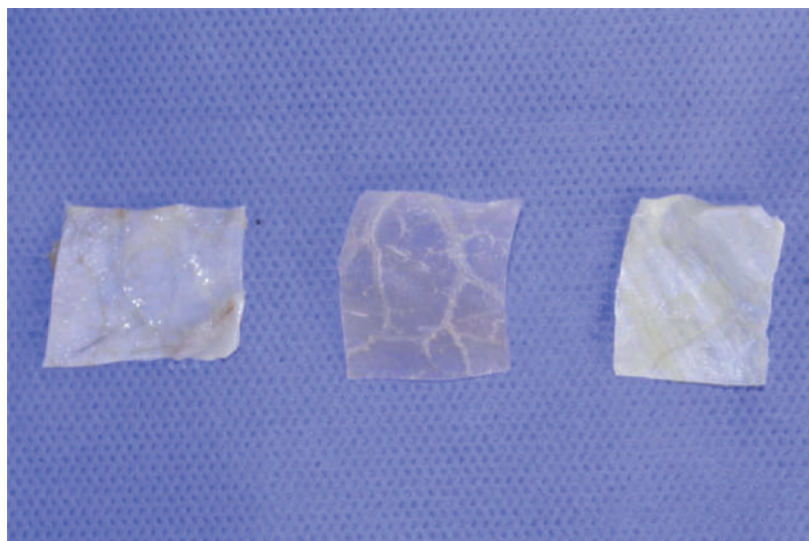
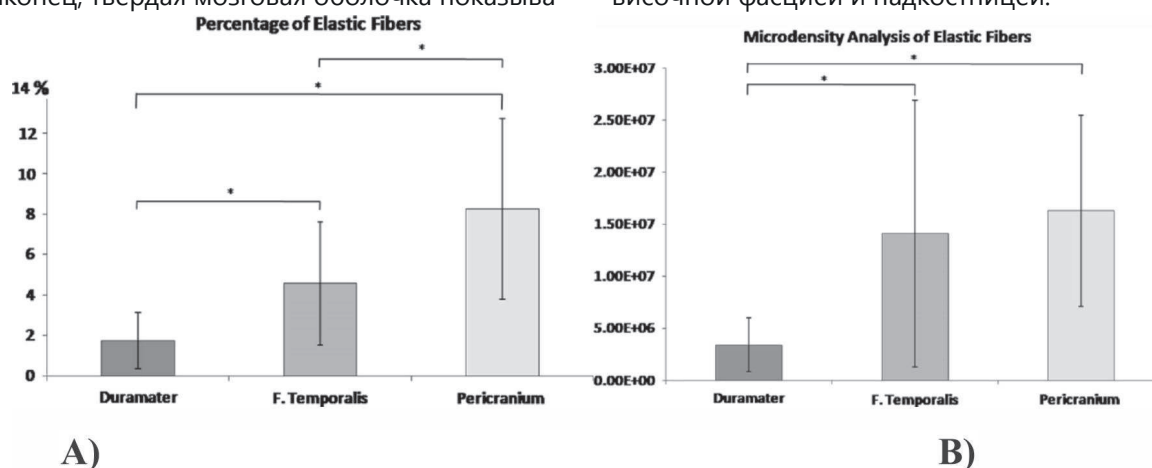


Рисунок 1 – Слева направо: надкостница, твердая мозговая оболочка, височная фасция

Результаты исследования (рис. 2) показывают [10], что надкостница имеет самую высокую плотность эластичных волокон, затем височная фасция и, наконец, твердая мозговая оболочка показыва-

ет самый низкий показатель среди заменителей ТМО. Статистический анализ показал существенную разницу между твердой мозговой оболочкой, височной фасцией и надкостницей.



A)

B)

Рисунок 2 – Процентное соотношения эластических волокон (A), а также денсиметрический анализ (B) ТМО, височной фасции и надкостницы [10]

## Виды трансплантатов и методы изготовления

**1) Надкостница** – является идеальным материалом для трансплантации с точки зрения совместимости, а также обладает низкой частотой осложнений и способностью обеспечить безопасную водонепроницаемость в ТМО. Это динамичный и сосудистый слой, содержащий фибрил-

лярные элементы, фибробласты, нервы и богатый сосудистый запас. Внешний волокнистый слой обеспечивает эластичность и гибкость, тогда как внутренний камбий является остеогенным, и содержит три или четыре клеточных слоя, в том числе остеобласты и преостеобластные клетки (рис. 3) [8, 12].

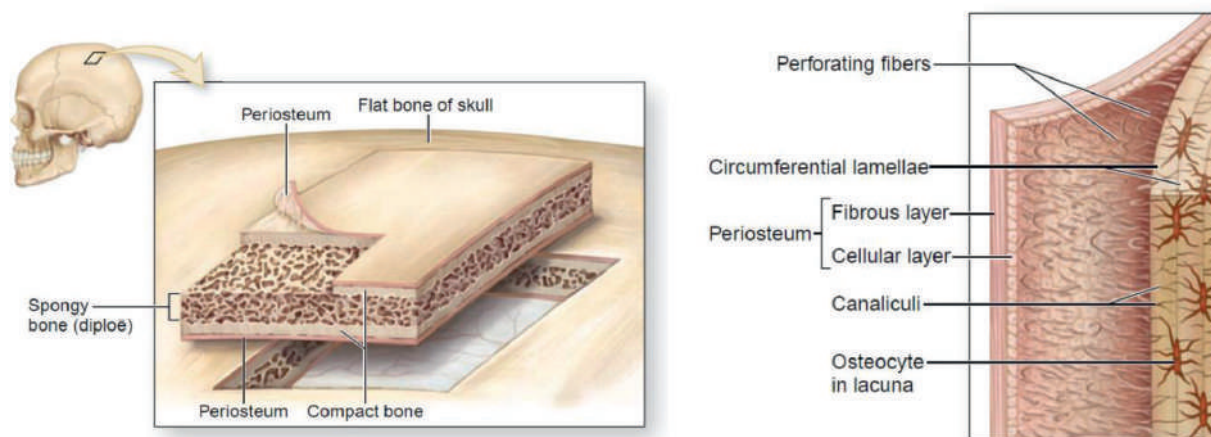


Рисунок 3 – Структура надкостницы [13]

**2) Амниотическая мембрана.** Для использования амниотической мембраны в качестве трансплантата ткани собираются асептическим методом, при естественных родах или во время Кесарева сечения. Подходящая плацента обрабатывается в растворе антибиотика. Затем амниотическую мембрану отделяют от плаценты и промывают при помощи физиологического раствора (NaCl), и в течении 4-х дней хранят при температуре 4°C. После чего держат в растворе 0,05% гипохлорита натрия (NaOCl) в течение 10 мин. Мембрана помещается в шейкер на водяной бане, наполненный стерильным физиологическим раствором NaCl комнатной температуры, который заменяется каждые 15 минут в течение 2,5 часов. Промытая и растянутая амниотическая мембрана помещается на стерильную марлевую прокладку, затем режется до нужного размера. Разрезанная мембрана охлаждается до температуры -40°C. Лиофилиза-

ция проводится в течение 6 часов, пока содержание воды в амниотической мембране не достигает 6–7%. Мембрана стерилизуется с использованием этиленоксида для уничтожения микроорганизмов или бактерий. Процесс запечатывания или упаковка материала выполняется с использованием вакуумного герметика. Готовые трансплантаты помещаются в два или три слоя с указанием типа трансплантата, номера партии, количества доноров, номера трансплантата, даты и типа стерилизации, срока годности, рекомендаций по хранению, а также дополнительной информацией [14].

**3) ТМО, изготовленная по методу нанофабрикации.** Материал из биоразлагаемой полимолочной гликолевой кислоты и полидиоксанона. Нанофабрикатная ТМО синтезируется с помощью электроспиннинга. Электроспиннинг вытягивает ультратонкие волокна из жидкой среды под действием электрического поля (рис. 4)

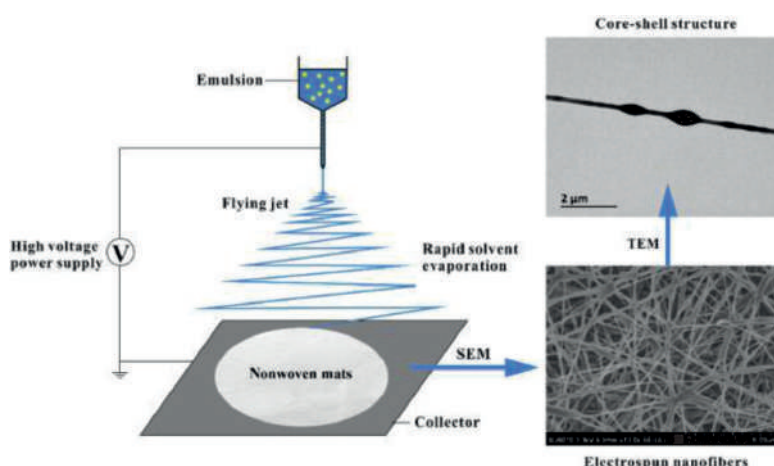


Рисунок 4 – Схема работы электроспиннинга [15]

С помощью наноразмерных нитей создается коллагеноподобная ткань (рис. 5), фибриллярная архитектура которого имитирует архитектуру и структуру естественного внеклеточного матрикса. Эта архитектура способствует инфильтрации клеток, которые могут реконструировать трансплантат, что приводит к резорбции искусственной ТМО и замены посредством неодурализации. Кроме того, уникальная структура заменителя ТМО приводит к получению трансплантата, который является одновременно механически прочным и податливым [16].



Рисунок 5 – Коллагеноподобная ткань

**4) Пленка на основе хитозана.** 10 мл 3% раствора хитозана и 1% уксусной кислоты выливается на круглую тефлоновую форму толщиной 5 мм. Затем полученный раствор с формой выпаривается при комнатной температуре в течение 48-72 ч. Полученная пленка обрабатывается 5% NaOH в течение 2 часов с частым промыванием дистиллированной водой. Процесс экспозиции происходит в 10% водном растворе глицерина в течение 30 мин для повышения эластичности и мягкости. Частицы натурального хитина (1-2 мм) помещаются в раствор для улучшения механических свойств и уменьшения скорости деградации в соотношении хитозан/хитин - 80/20. Частицы хитина диспергируются путем перемешивания в объеме раствора вискозы для образования однородного раствора. Хитин/хитозан помещается в посуду Петри с раствором, и сушится в течение 3-х дней, при комнатной температуре. После материалы имеют визуально гладкую нижнюю поверхность и шероховатую верхнюю поверхность (рис. 6) [3].



Рисунок 6 – Пленка на основе хитозана

**5) «Tissue Dura TM»** - коллагеновая биоматрица (рис. 7). Этот продукт обеспечивает матрицу со специальной структурой слоя и состоит из чистого естественно сшитого коллагена лошадиного происхождения [17].



Рисунок 7 - Коллагеновая биоматрица

Коллоидный коллаген вырабатывается из очищенного, измельченного ахиллова сухожилия лошади и осаждается до фибрилл. После специальной сушки и стерилизации газом вырабатывается естественный коллагеновый материал для трансплантата с собственными коллагеновыми волокнами (5-6 мг на см<sup>2</sup>). Отсутствие чужеродных белков подтверждаются иммунодиффузионными тестами. Специально спроектированная, слоистая и непористая структура похожая на ТМО, и внутреннее свойство сшитых коллагеновых волокон являются обязательным условием для запуска собственных механизмов регенерации ТМО. С по-



хожими методами изготавливается многие имплантаты, такие как Duragen Plus, Dura Matrix, Tissue Patch. [4, 17]

Вышеперечисленные материалы имеют ряд как положительных, так и отрицательных качеств, некоторые из них являются коммерчески доступными. В имплантатах важны не только аспекты механической и биологической несовместимости, но также риск передачи болезней и риск возникновения осложнений. Именно поэтому ученые по всему миру продолжают проводить исследования в поисках новых или модификациях старых имплантатов, используемых для замены ТМО.

### Экспериментальные исследования

Matthew R. и MacEwan исследователи из Вашингтонского университета США, Миссури, г. Сент-Луис проводили работу над собаками (51-71 недельные, Covance Research Products, Inc.) для оценки нового синтетического трансплантата, который изготовлен с применением нанотехнологий. Интраоперационные наблюдения показали, что полностью рассасывающиеся синтетические трансплантаты обладают подходящими свойствами для эффективной пластики ТМО.

В послеоперационном периоде, в таких осложнениях как ликворея и псевдоменингоцеле, локальные дефекты твердой мозговой оболочки не отмечались ни в одном из случаев. Исследования также показали, что материал эффективно облегчает как скорейшее закрытие ТМО, так и прогрессивную регенерацию тканей, и постепенную резорбцию, оптимально сбалансированной клеточной инфильтрацией и неодурализацией.

Эти результаты подтверждают, что заменитель ТМО одинаково подходит для пластики мелких и крупных дефектов ТМО и является оптимальным материалом для трансплантации, применимым в нейрохирургических операциях, связанных с восстановлением твердой мозговой оболочки [16].

Frederico de Melo, Tavares de Lima et al. представили результаты исследования о биосовместимости бактериальной целлюлозной мембраны во время пластики ТМО. Бактериальная целлюлозная мембрана была изготовлена из обычного сахарного тростника, который является единственным сырьем для синтеза.

Эксперимент проводился на взрослых лабораторных крысах «Вистар» (Wistar) в возрасте

от 4 до 6 месяцев и весом 300–440 гр., которых наблюдали в течение 120 дней.

В результате проведенного исследования у крыс не было случаев инфекции, свищей, ликвореи, отсроченных кровоизлияний, нарушения поведения, судорог и параличей, а также не было иммунной реакции, ни хронического воспаления. В итоге мембрана показала подходящую биосовместимость [7].

Ученые из Университета Геттинген, Германия в своей работе представили новый полусинтетический двухкомпонентный коллагеновый пластырь - двухслойный коллагеновый матрикс (ВСМ), B. Braun Aescular и Lyoplant™, B. Braun Aescular), который был разработан как шовный дуральный трансплантат.

ВСМ состоит из несшитого коллагенового губчатого слоя, изготовленной из лиофилизированной бычьей кожи и перикарда. ВСМ держится на ТМО без швов, благодаря своей тонкой пористой структуре коллагеновой губки, которая удерживает трансплантат на месте, посредством капиллярной силы, действующей между трансплантатом и влажной тканью. Исследование было проведено над свиньями, породы «Дюрок» в течение полугода.

Результаты показали, что у одного животного был обнаружен абсцесс на месте костного дефекта, зараженный участок был ограничен только с экстракраниальным пространством и не проходил через трансплантат [5].

### Клинические исследования

Ученые из США, клиники Кливленда «Неврологический институт, Центр опухолей головного мозга и нейроонкологии» Joung H. Lee, Burak Sade указали, что в своей практике они используют коллагеновый матрикс (DuraGen, Integra Нейронауки, Плейнсборо, штат Нью-Джерси) для реконструкции ТМО, а также о том, что с 2000 по 2005 года были проведены операции у 237 пациентов с менингиомой.

Результаты показали, что у 99,6% пациентов не наблюдались осложнения ликвореи в послеоперационном периоде. Связанное с трансплантатом осложнение было замечено только у двоих пациентов (0,8%). Один из пациентов, у которого развился воспалительный ответ к материалу трансплантата была 46-летняя женщина, которая прооперирована с диагнозом конвексительная менигиома лобной доли справа (рис. 8А).

Для реконструкции твердой мозговой оболочки был установлен накладной коллагеновый матричный трансплантат. Кость положена обратно, и кожа была закрыта в два слоя обычным способом. У пациентки отмечался ранний период восстановления без осложнений, и её МРТ после операции подтвердила полную резекцию опухоли с послеоперационными изменениями (рис. 8B). К 10-му дню после операции она почувствовала периодическое онемение левой руки, которое выздоровело после корректировки противоэpileптического лечения. Через месяц после опера-

ции у нее начались головные боли и прерывистая невнятная речь с постоянной слабостью левой руки и онемением. На МРТ показала накопление жидкости в эпидуральном пространстве лобной области справа (рис. 8C). Уровень сывороточных лейкоцитов в крови оставался в пределах нормы. Пациентке было назначено стероиды, подозревая химический менингит/церебрит, вторичный по отношению к дуральному трансплантату. В течение 3 недель ее симптомы полностью исчезли, и последующая КТ показала дальнейшее улучшение сбора (рис. 8D) [4].

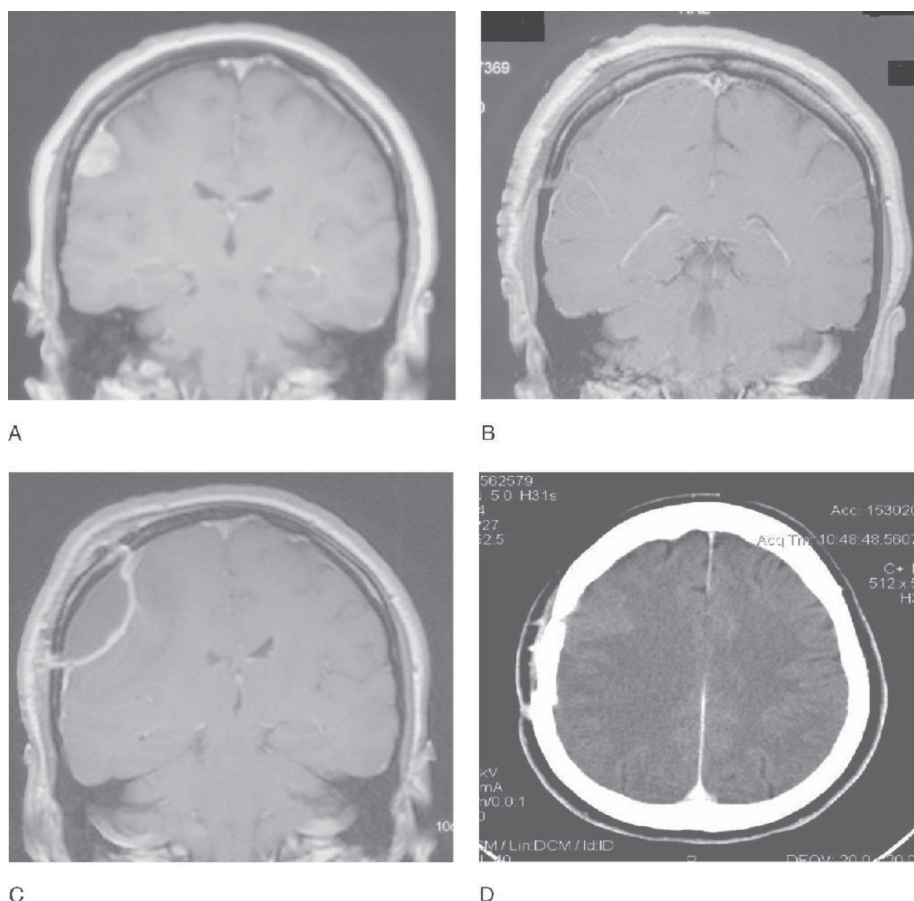


Рисунок 8 – Пациент с менингиомой теменно - височной области справа. МРТ с контрастом: А. до операции, В. После операции, С. Через месяц после операции, во время появления новых симптомов, D. КТ с контрастом аксиальном срезе, после терапии стероидами

Agus Turchan et.al. ученые из Индонезии представили клиническое исследование пластики ТМО, в котором были проведены операции на 8 пациентах с трансплантатом амниотической мембраны. Сравнительная группа, была представлена пациентами с фасциальным трансплантатом. В итоге трансплантат амниотической мембраны, используемый у пациентов контрольной группы не вызывал отторжения ткани, инфекции или ликвореи

[7]. Было обнаружено, что толщина инфильтрации фиброцитов не отличалась между сравниваемыми группами; р-значение результата для длины было 0,82 ( $p > 0,05$ ) и ширина была 0,52 ( $p > 0,05$ ). Это показало, что микроскопическая инфильтрация фиброцитов для заживления дурального дефекта в группе трансплантата амниотической мембраны была такой же адекватной, как фасциальная группа трансплантатов. Амниотическая мембрана слу-

жит замещающим материалом, который облегчает миграцию эпителиальных клеток, способствует эпителиальной дифференцировке и предотвращает апоптоз эпителия [14].

В некоторых странах для фиксации надкостницы с твердой мозговой оболочки используют биоклей/герметик (BioGlue, Duraseal, Tachosil or Tisseel). К такой работе можно отнести исследование ученых из города Рим (Италия), Институт нейрохирургии, Римский католический университет, Sabatino Giovanni, Della Pera Giuseppe Maria, La Rocca Giuseppe, которые проанализировали 92 пациента (52 мужчин и 40 женщин), перенес-

ших дурапластику с надкостницей без герметиков (средний возраст  $52,64 \pm 14,97$  лет от 14 до 80 лет). Эта группа была сравнена с последовательными случаями с первыми 92 пациентами (29 мужчин и 63 женщины, средний возраст  $53,52 \pm 14,99$  лет), перенесших дурапластику с герметиком надкостницы (Tisseal, Baxter) - группа надкостница + герметики в первых 92 последовательных случаях, проходящих дурапластику с Tutopatch (Tutogen Medical) с (Tisseal, Baxter), а именно 33 мужчины и 59 женщин, средний возраст  $56,68 \pm 15,91$  года - пластырь + герметик. В таблице 1 приведены основные результаты.

Таблица 1

### РЕЗУЛЬТАТЫ ИССЛЕДОВАНИЙ

Группы	Пациенты	Раневые инфекции	Ликворная подушка	ДРУГИЕ ОСЛОЖНЕНИЯ (ликворный свищ, эмпиема/абсцесс/раскрытие раны)
Надкостница (без герметика)	92 пациента (52 мужчины и 40 женщин; средний возраст $52,64 \pm 14,97$ лет)	0% (0 случаев)	2,17% (2 случая)	0
Надкостница + герметик	92 пациента (29 мужчин и 63 женщины, средний возраст $53,52 \pm 14,99$ лет)	0% (0 случаев)	4,34% (4 случая)	0
Пластырь + герметик	92 пациента (33 мужчины и 59 женщин, средний возраст $56,68 \pm 15,91$ лет)	1,08% (1 случай)	3,26% (3 случая)	0
Точный тест Фишера		$p = 0,3333$	$p = 0,3333$	0

Таким образом, так как свободный лоскут надкостницы определяет меньше побочных эффектов, чем другие трансплантаты и не пролонгирует существенно время операции, итальянские врачи настоятельно рекомендуют использовать его для пластики ТМО в нейрохирургических операциях [12, 18].

### Заключение

Несмотря на успехи в хирургической технике и эволюции имплантируемых тканей или материалов, отдаленные результаты существенно не изменились с течением времени.

Сложившаяся ситуация побудила поиск оптимальных пластических материалов для проведения успешной реконструкции ТМО. Искомый материал с более благоприятными свойствами, чем традиционные имплантаты может оказать су-

щественное влияние на хирургическую практику и исходы лечения пациентов.

В связи с этим можно считать, что оптимальный вариант пластического материала для дурапластики должен отвечать следующим требованиям:

быть нетоксичным, не вызывать хронического воспаления и иммунного отторжения, быть устойчивым к инфекциям после имплантации.

полностью ремоделировать поврежденный участок с сохранением механических и биологических свойств ткани организма хозяина. Данный имплантат должен представлять своего рода биологический тканевой каркас и способствовать ревазуляризации, инфильтрации клетками макроорганизма, без инкапсулирования и формирования сером.

сохранять свою прочность и оригинальную площадь поверхности во время ремоделирования, без сокращения размеров имплантата.

не вызывать негативную системную или местную реакцию, равно как и представлять опасность риска передачи заболеваний.

быть устойчивым к формированию спаек, лимитировать риск развития спаечного процесса,

и при необходимости обеспечить свободный доступ в мозговые ткани при последующих краниотомиях.

#### СПИСОК ЛИТЕРАТУРЫ

1. Ghassan K. Bejjani M.D., Joseph Zabramski M.D. Safety and efficacy of the porcine small intestinal submucosa dural substitute: results of a prospective multicenter study and literature review // *Journal of Neurosurgery*. – 2007. – Vol. 106. – Issue 6. – P. 1028–1033.
2. Beach HHA. Compound comminute fractures of the skull: epilepsy for five years, operation, recovery // *Boston Med Surg J*. – 1890. – 122. – P. 313–5.
3. Pogorielov M., Kravtsova A. et al. Experimental evaluation of new chitin–chitosan graft for duraplasty // *J Mater Sci: Mater Med*. – 2017. – 28. – P. 34.
4. Lee J.H., Sade B. Dural Reconstruction in Meningioma Surgery. In: Lee J.H. (eds) *Meningiomas*. Springer: London, 2009. P. 619–624.
5. Neulen A., Gutenberg A., et al., Evaluation of efficacy and biocompatibility of a novel semisynthetic collagen matrix as a dural onlay graft in a large animal model // *Acta Neurochir*. – 2011. – 153. – P. 2241–2250.
6. Costa B., Cavalcanti-Mendes G., et al. Clinical experience with a novel bovine collagen dura mater substitute // *Asian J Neurosurg*. – 2010. – 5(2). – P. 31–34.
7. Lima F., Pinto F., et al., Biocompatible bacterial cellulose membrane in dural defect repair of rat // *J Mater Sci: Mater Med*, 2017. – 28. – P. 37.
8. Morales-Avalos R., Soto-Domínguez A., et al. Characterization and morphological comparison of human dura mater, temporalis fascia, and pericranium for the correct selection of an autograft in duraplasty procedures // *Surg Radiol Anat*. – 2017. – 39. – P. 29–38.
9. Shi Z., Xu T., et al. A New Absorbable Synthetic Substitute With Biomimetic Design for Dural Tissue Repair // *Artificial organs*. – 2016. – Vol. 40. – Issue 4. – P. 403–413.
10. Rosen C.L., Steinberg G.K., et al. Results of the prospective, randomized, multicenter clinical trial evaluating a biosynthesized cellulose graft for repair of dural defects // *Neurosurgery*. – 2011. – 69(5). – P. 1093–103.
11. Sade B., Oya S., et al. Non-watertight dural reconstruction in meningioma surgery: results in 439 consecutive patients and a review of the literature // *Journal of Neurosurgery*. – 2011. – Vol. 114:3.
12. Sabatino G., Giuseppe M., et al. Galeapericranium dural closure: Can we safely avoid sealants? // *Clinical Neurology and Neurosurgery*. – 2014. – 123. – P. 50–54.
13. McKinley M., O’Loughlin V. Human anatomy, 3rd ed. – 2012. - Chapter 6: Cartilage and Bone, figure 6.5, 6.7. – P. 152–154.
14. Turchan A., Rochman T., et al. Duraplasty using amniotic membrane versus temporal muscle fascia: A clinical comparative study // *Journal of Clinical Neuroscience*. – 2018. – 50. – P. 272–276.
15. Zhang C., Feng F., Zhang H. Emulsion electrospinning: Fundamentals, food applications and prospects // *Trends in Food science & Technology*. – 2018. – Vol. 80. – P. 175–186.
16. MacEwan M.R., et al. Novel nanofabricated dura substitute effectively repairs dural defects independent of defect size in a canine duraplasty model // *Interdisciplinary Neurosurgery*. – 2018. – Vol. 14. – P. 150–155.
17. Knopp U., et al. Experimental Study A new collagen biomatrix of equine origin versus a cadaveric dura graft for the repair of dural defects – a comparative animal experimental study // *Acta Neurochir*. – 2005. – 147. – P. 877–887.
18. Sabatino G., Pepa G., et al. Autologous dural substitutes: A prospective study // *Clinical Neurology and Neurosurgery*. – 2014. – 116. – P. 20–23.



И.К. Мусабеков<sup>1</sup>, А.Ж. Доскалиев (PhD)<sup>1</sup>, М.К. Сатов<sup>1</sup>, Н.А. Нуракай<sup>1</sup>, К.Т. Сыдыкова<sup>2</sup>, Н.Г. Кисамеденов (М.Ф.К.)<sup>1</sup>

<sup>1</sup>«Ұлттық нейрохирургия орталығы» АҚ, Нұр-Сұлтан қ., Қазақстан

<sup>2</sup>«Назарбаев Университеті» ДББҰ, Нұр-Сұлтан қ., Қазақстан

## МИДЫҢ ҚАТТЫ ҚАБЫҒЫН РЕКОНСТРУКЦИЯЛАУ ҮШІН ҚОЛДАНЫЛАТЫН НЕЙРОХИРУРГИЯЛЫҚ ИМПЛАНТАТТАР

Мақалада қазіргі таңда нейрохирургия саласында, мидың қатты қабығының пластикасы немесе реконструкциялау операцияларында, атап айтқанда бас сүйектің немесе бас миының жарақаты, бас сүйектің декомпрессивті трепанациясы, бас миының менингиалды ісік ауруларында, интраоперациялық ақау кезінде кең қолданылатын және осы бағытқа жаңадан енгізіліп келе жатқан алмастырғыш материалдарға ғылыми-танымды әдеби шолу жасалған. Сонымен қатар, бұл материалдарға тек анықтама беріп қана қоймай, онымен қоса дайындау кезеңдеріне, олардың ғылыми-зерттеу нәтижелеріне тыңғылықты мән беріліп, көрсеткіштеріне бағалау жасалды.

**Негізгі сөздер:** пластика, мидың қатты қабығы, реконструкция, регенерация.

I.K. Mussabekov<sup>1</sup>, A.Zh. Doskaliyev (PhD)<sup>1</sup>, M.K. Satov<sup>1</sup>, N.A. Nurakai<sup>1</sup>, K.T.Sydykova<sup>2</sup>, N.G. Kisamedenov (Cand. Med.Sci.)<sup>1</sup>

<sup>1</sup>JSC «National Center for Neurosurgery», Nur-Sultan, Republic of Kazakhstan

<sup>2</sup>AOE «Nazarbayev University», Nur-Sultan, Republic of Kazakhstan

## NEUROSURGICAL IMPLANTS USED TO RECONSTRUCT THE DURA MATER

The article provides a review of the scientific literature on the topic of implants used in the field of neurosurgery for plasty or reconstruction of the dura mater, in particular for head injuries, decompressive craniectomy, meningial tumors of the brain, and intraoperative defects. The article provides information not only about existing implants, but also current research ongoing studies in this area, as well as methods for manufacturing implants.

**Keywords:** plastic, dura mater, reconstruction, regeneration.