



УДК 616.832-006-089

Т.Т. Керимбаев (д.м.н.), В.Г. Алейников, Е.А. Урунбаев, З.А. Ганбас

АО «Национальный центр нейрохирургии», г. Астана, Казахстан

РЕЗУЛЬТАТЫ ХИРУРГИЧЕСКОГО ЛЕЧЕНИЯ ИНТРАМЕДУЛЛЯРНЫХ ОПУХОЛЕЙ СПИННОГО МОЗГА

В данной работе представлен ретроспективный анализ результатов хирургического лечения пациентов с интрамедуллярными опухолями спинного мозга, оперированных в АО «Национальный центр нейрохирургии» в период с 2008 по 2017 годы. Всего проведено 102 операции, из них 7 были выполнены по поводу продолженного роста и 1 по поводу рецидива опухоли спинного мозга. Средний возраст пациентов составил 41 год, варьировал от 16 до 67 лет. Из 94 пациентов 49 были мужчинами и 45 женщинами. Для оценки функционального статуса пациента использовались шкалы McCormick (McC) и Klekamp-Samii (KS). 37% пациентов находились в хорошем функциональном статусе, 63% – в плохом. В послеоперационном периоде оценивался непосредственный послеоперационный двигательный дефицит, двигательный дефицит к моменту выписки (в среднем на 7-10 сутки) и клинический статус в динамике через 3, 6, 12, 24, 36 месяцев. Удаление опухоли проводилось в соответствии со стандартными принципами микрохирургии IMSCT с применением нейромониторинга. Диагноз подтверждался интраоперационной картиной и патогистологическим заключением. В раннем послеоперационном периоде проводилась МРТ для оценки радикальности удаления, далее контрольные исследования каждые 6-12 месяцев (с целью своевременного выявления возможных рецидивов/продолженного роста опухолей). Период наблюдения составил от 3 месяцев до 9 лет (в среднем 4,6 лет). Улучшение наблюдалось у 66 (64,7%), в дальнейшем с полным восстановлением 8 пациентов, без динамики – 21 (20,5%), ухудшение – 15 (14,7%). В случаях ухудшения, у одного пациента в динамике наблюдалось полное восстановление утраченных функций, у остальных отрицательная динамика обусловлено рецидивом, продолженным ростом и гистологически неблагоприятным характером опухоли. Наблюдалось 10 летальных случаев, 1 – в раннем послеоперационном периоде вследствие тромбоза легочной артерии, 3 – вследствие продолженного роста опухоли, 2 – вследствие сопутствующего заболевания, 4 пациента с опухолями G=III и G=IV (после комплексного лечения). При оценке собственных клинических наблюдений, определяется прямая корреляция между предоперационным неврологическим статусом и ожидаемым послеоперационным результатом ($p > 0,05$).

Ключевые слова: спинной мозг, интрамедуллярные опухоли (IMSCT), McCormick (McC) и Klekamp-Samii (KS), эпендимомы, астроцитомы.

Введение.

Интрамедуллярные опухоли спинного мозга (IMSCT, Intramedullary Spinal Cord Tumor) – это неоднородная группа опухолей, имеющих разную гистологическую природу, разный характер роста (отграниченные, инфильтративные) и объединенные одним принципиальным признаком – изначальным ростом внутри паренхимы спинного мозга, т.е. под пиальной оболочкой. В среднем, соотношение опухолей спинного и головного мозга 1:4. IMSCT (Intramedullary Spinal Cord Tumor) по встречаемости с остальными спинальными опухолями достаточно редки и составляют лишь 20-30% от всех спинальных опухолей [1]. Все IMSCT можно отнести к трем основным группам, это эпендимомы, астроцитомы и другие (глиобластомы, олигодендроглиомы, метастазы и другие виды). Астроцитомы спинного мозга составляют около 3% всех астроцитом ЦНС, что в целом соответствует весовой пропорции между головным и спинным мозгом, и около 30% всех IMSCT у взрослых. Наиболее часто встречаются эпендимомы – 13% от всех опухолей СМ и 65% всех глиальных интрамедуллярных новообразований у взрослых. Развиваются из эпендимарных клеток центрального канала, поэтому могут встречаться на всем протяжении СМ. Эпендимомы – это доброкачественные медленно растущие опухоли, отличаются обильным кровоснабжением и могут сопровождаться кровоизлияниями. В 45- 50% случаев содержат различной величины кисты. Спи-

нальные гемангиобластомы составляют 3-8% всех IMSCT и встречаются во всех возрастных группах за исключением раннего детского возраста. В большинстве случаев они проявляются в возрасте до 40 лет. Ряд дизэмбриогенетических опухолей также могут иметь интрамедуллярное расположение: липомы, дермоиды, эпидермоиды. В общей массе IMSCT они составляют до 3%. Метастазы составляют до 2% всех IMSCT. В литературе описаны интрамедуллярные метастазы рака легких, молочной железы, яичников, ЖКТ. Каверномы, не будучи истинными опухолями, изредка встречаются в спинном мозге. Локализация опухолей имеет возрастные особенности [1, 2, 3]. Так, у взрослых преобладают опухоли шейного отдела спинного мозга, в то время как у детей – грудного и голо-корд. По последним литературным данным соотношение астроцитом и эпендимом у детей составило 4,8:1, а у взрослых 1:3,7 [4]. Общепринятым «стандартом лечения» пациента с IMSCT является хирургическое вмешательство с целью радикального удаления опухоли без принципиального ухудшения функционального статуса пациента [5].

Цель исследования

Провести ретроспективный анализ результатов лечения пациентов с IMSCT спинного мозга различной локализации и гистологической природы, представить результаты хирургического лечения IMSCT с применением современных методов микрохирургической техники.

Материалы и методы

С июля 2008 по декабрь 2017 года в отделении спинальной нейрохирургии АО «Национальный центр нейрохирургии» было проведено 102 операции по поводу IMSCT.

В исследование были включены пациенты старше 16 лет с подтвержденным на МРТ и послеоперационным гистологическим диагнозом, причем учитывались только «истинные» интрамедуллярные опухоли, с ростом из глиальной ткани мозга. Опухоли растущие из мозгового конуса (миксопапиллярные эпендимомы), шванномы и другие образования

с интрамедуллярным ростом не учитывались. Из общего количества опухолей в 7 случаях пациенты оперированы повторно по поводу продолженного роста и 1 по поводу рецидива опухоли спинного мозга. Средний возраст пациентов составил 41 год, варьировал от 16 до 67 лет. Из 94 пациентов 49 были мужчинами и 45 женщинами.

Распределение IMSCT по возрастным группам и полу представлено на рисунке 1. Анализ диаграммы показывает, что у мужчин максимум встречаемости интрамедуллярных опухолей в возрасте 16-39 лет, в то время как у женщин после 40 лет заболеваемость опухолью значительно возрастает.

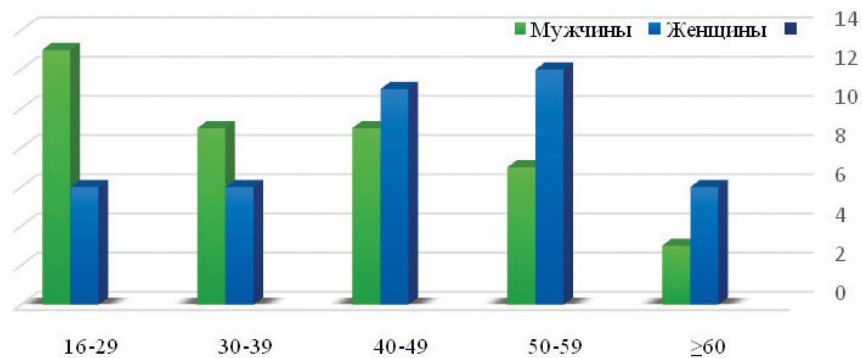


Рисунок 1 – Распределение IMSCT по возрастным группам и полу

Распределение опухолей по локализации представлены на рисунке 2. Шейный и грудные отделы

являются наиболее частыми, причем в 3 случаях с прорастанием в ствол мозга.

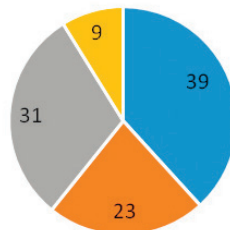


Рисунок 2 – Распределение опухолей по локализации

Клиническая картина при поступлении в стационар была представлена миелопатическим синдромом, синдромом полного или частичного нарушения проводимости спинного мозга, нарушениями функций органов малого таза.

Распределение опухолей по протяженности представлена на рисунке 3, причем – в 60% случаев она занимала 1-2 позвонка (рис. 3).

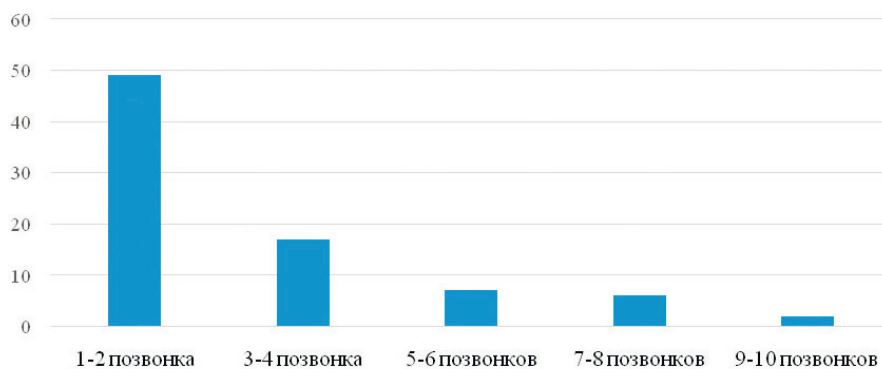


Рисунок 3 – Распространенность опухоли по протяженности



Для оценки двигательного статуса пациентов и степени инвалидизации до/после операции («оценка функционального статуса пациента») использова-

лись шкалы McCormick (McC) и Klekamp-Samii (KS) (табл. 1, 2).

Таблица 1

Оценка функционального статуса по McCormick

1	Неврологически нормальный пациент, может иметь незначительный неврологический дефицит в виде слабой спастичности, оживления рефлексов и т.д., что не особенно влияет на его ежедневную функциональность. Походка нормальная.
2	Умеренный сенсомоторный дефицит, который влияет на ежедневную жизнь и качество жизни, может быть также болевой синдром, дизестезии, негрубые нарушения походки. Тем не менее пациент «независим» в своей ежедневной активности.
3	Более тяжелый дефицит, пациент может передвигаться в «ходунках» или иметь значительную двустороннюю недостаточность функции рук, фактически не совсем независим.
4	Грубый дефицит (параплегия/тераплегия) – на каталке. Пациент полностью зависим от посторонней помощи.

Таблица 2

Оценка клинического статуса по Klekamp-Samii

Балл	Сенсорный дефицит, боль, дизестезии	Слабость в конечностях	Атаксия походки	Функция мочевого пузыря	Функция кишечника
5	Симптомов нет	Сила не снижена	Норма	Норма	Норма
4	Имеется, несущественный	Движение против сопротивления	Не устойчив, не нуждается в посторонней помощи	Незначительное нарушение, без катетера	Незначительное нарушение, полный контроль
3	Значительный функции не ограничены	Движение против силы тяжести	Движение с посторонней помощью	Остаточный, без катетера	С помощью слабительных средств, полный контроль
2	Некоторые ограничения функций	Движение без силы тяжести	Несколько шагов с помощью	Иногда катетер	Иногда недержание
1	Значительное ограничение функций	Сокращения без движения	Стоять с помощью	Часто катетер	Частое недержание
0	Полная утрата функций	Плегия	Инвалидная коляска	Постоянная катеризация	Нет контроля

В послеоперационном периоде оценивался непосредственный послеоперационный двигательный дефицит, двигательный дефицит к моменту выписки (в среднем на 7-10 сутки) и клинический статус в динамике через 3, 6, 12, 24, 36 месяцев. В раннем послеоперационном периоде проводилась МРТ для оценки радикальности удаления, далее контроль-

ные исследования каждые 6-12 месяцев (с целью своевременного выявления возможных рецидивов/продолженного роста опухолей). Распределение пациентов по функциональному статусу до операции (оценка функционального статуса по McCormick) представлена в таблице 3.



Таблица 3
Распределение пациентов по функциональному статусу до операции (оценка функционального статуса по McCormick)

Балл по МСС	1	2	3	4
Количество пациентов	7	31	52	12

Общепринято, что градация 1-2 по шкале McCormick определяет пациентов в хорошем функциональном статусе, тогда как 3-4 – в плохом. У наших пациентов хороший функциональный статус до операции наблюдался у 37% пациентов, в то время как большинство пациентов – 63% находились в плохом функциональном статусе. Распределение пациентов по клиническому статусу до операции по Klekamp–Samii представлена в таблице 4.

Таблица 4
Распределение пациентов по клиническому статусу до операции по Klekamp–Samii

Балл по KS	5	4	3	2	1	0
Количество пациентов	4	25	38	18	11	6

Удаление опухоли проводилось в соответствии со стандартными принципами микрохирургии IMSCT. Положение пациентов на животе с подкладыванием валиков под гребни подвздошных костей для уменьшения внутрибрюшного давления. Черепной зажим Mayfield использовали для цервикальных и верхних грудных поражений. Разрез кожи стандартный по средней линии вдоль остистых отростков. Производилась стандартная ламинэктомия с захватом на один уровень выше и ниже полюсов опухолевого поражения, Суставы при этом сохранялись, чтобы предотвратить нестабильность. Далее выполнялась срединная дуротомия и края отводились к мышцам. Арахноидальная оболочка в большинстве случаев была утолщена, открывалась отдельно под микроскопическим контролем и фиксировалась к ТМО. Рассечение СМ проводилось по задней продольной борозде, однако вследствие его расширения, ротации ростом опухоли и отеком, она искажается. Есть несколько способов для ее определения: ориентиром может служить середина линии от входа корешков с двух сторон; зона конвергенции маленьких сосудов в этой области; линия, проведенная от неизменной части sulcus longus posterior выше и ниже опухолевого поражения. При затруднении, срединная миелотомия проводится в области максимального расширения спинного мозга с обходом крупных по калибру сосудов. Миелотомия проводится с использованием микродиссекторов и расширяется выше и каудально для полного обнажения опухоли. На мягкую мозговую оболочку накладываются тракционные швы для открытия зоны миелотомии. На данном этапе проводили взятие фрагментов опухоли для экспресс-биопсии. Мы обычно начинали удаление опухоли с верхнего полюса, который

чаще имеет округлую форму, содержит кистозную часть и менее спаян со спинным мозгом. После этого опухоль приподнимается и аккуратно иссекается от спинного мозга. Эпендимомы обычно хорошо отграничены и аккуратная манипуляция не нарушает целостность опухоли и не повреждает ткань спинного мозга. Мелкие сосуды дна ложа опухоли исходят из передней спинальной артерии, поэтому необходимо проявлять осторожность при их коагуляции (используем силу тока 2-3). Дистальный полюс более сужен, обычно связан с центральным каналом плотной волокнистой связкой и спаян с тканью спинного мозга, что вызывает определенные трудности при удалении. При выраженном инфильтративном росте опухоли начинали удаление опухоли в средней части опухоли, которая является самой большой зоной поражения и позволяет оценить степень поражения. Далее использовали ультразвуковой отсос, максимально удаляя опухолевую ткань, но не затрагивая спинной мозг. После удаления опухоли накладывались наводящие швы на мягкую мозговую оболочку (викрил 7,0), ТМО непрерывным швом. Для гемостаза, считаем лучшим использование фибриллярной ваты [5].

Первичной целью операции было тотальное удаление опухоли, однако, эта цель модифицировалась по ходу хирургического вмешательства в зависимости от характера роста опухоли, ее гистологического диагноза. Для инфильтративных опухолей разумна тактика «максимально безопасного удаления». В большинстве случаев операции проводились под контролем нейрофизиологического мониторинга, и динамика вызванных двигательных потенциалов вела к модификации хирургической тактики в отношении радикальности удаления.

Диагноз подтверждался интраоперационной картиной и гистологическим заключением. Распределение опухолей по виду, согласно классификации ВОЗ представлены ниже (табл. 5).

Таблица 5

Виды интрамедуллярных опухолей (классификация WHO, 2007)

Эпендимомы	Астроцитомы	Другие опухоли
	Пилоцитарная астроцитома – 2 Доброкачественная субэпендимарная астроцитома – 3 Плеоморфная астроцитома – 3 Пилоидная (волосовидная) астроцитома (спонгиобластома) – 1, G=I	Капиллярная гемангиома, хориод-папиллома – 3 Фибролипома – 2 Кавернозная ангиома – 3 Склерозирующая ангиома – 1 Доброкачественная ангиоглиома – 2 G=I
Клеточно-отростчатая эпендимома – 34 Светлоклеточный вариант – 4 Анапластическая – 4 Папиллярная эпендимома, – 3 G=II	Анапластическая астроцитома – 4 Доброкачественная астроцитома, фибриллярно-протоплазматический вариант – 4 Ксантоматозная – 1 G=II	
Анапластическая – 6 Папиллярная эпендимома с очагами анаплазии – 1 G=III	Анапластическая астроцитома – 4, G=III	
		Гемангиобластома – 3 Нейробластома, G=IV – 1 Ганглионейробластома – 1 Глиобластома – 2, G=IV Тератома – 1 Медуллобластома – 1, G=IV Анапластическая олигодендроглиома – 3 G=IV Mts мелкоклеточной карциномы – 1 Карцинома молочной железы – 1 Mts слизеобразующей аденокарциномы – 1

Результаты и обсуждение

Несомненно, результаты хирургического лечения IMSCT во многом зависят от гистологической природы опухоли [5, 6]. Однако, учитывая, что большинство опухолей доброкачественного генеза, стремление к тотальной резекции во многих случаях становится перспективной и оправданной, особенно, при эпендимоммах. Это некапсулированные опухоли, рыхлые, хорошо отграничены и не инфильтрируют окружающий спинной мозг, местами спаянные с ним, но поддаются в большинстве случаев радикальному удалению. В противном случае, при инфильтративном росте опухоли, тотальное удаление чревато развитием необратимых неврологических нарушений. В нашей серии пациентов по гистологическому строению IMSCT эпендимома занимает наибольшее количество (51%), астроцитома 22%, в то время как другие опухоли – 27 %, что соответствует статистике по мировым данным [4]. В то время, у пациентов с эпендимоммами имеется явная тенденция в сторону лучшего функционального статуса (78-81%), чем в смешанных сериях [7]. Среди интрамедуллярных эпендимом встречаются разные подтипы. Чаще всего это классическая целлюлярная эпендимома,

относящаяся к G=II по ВОЗ (2009). Часто встречающиеся при такой опухоли некрозы и кровоизлияния не являются признаками злокачественности, а наличие частых митозов и пролиферации сосудов говорит в пользу анапластической (G=III) эпендимоммы. Подавляющее большинство данных образований являются ограниченными опухолями и могут быть удалены радикально. Гистологический вид и распространение опухоли так же тесно взаимосвязаны, так как степень поражения вещества спинного мозга играет видную роль в дальнейшем восстановлении пациента [5]. Кроме того отмечено, что наличие сирингомиелии или кистозного компонента, имеет благоприятный неврологический исход [8]. Первый может быть объяснен тем фактом, что опухоли, которые компримируют, а не вторгаются в спинной мозг, чаще вызывают сирингомиелию, а второй – с более четко определенной плоскостью спаянности. Так же, интраоперационное обнаружение арахноидальных рубцов считается отрицательным прогностическим фактором [8].

Гистологический тип поражения влияет на вовлечение вещества спинного мозга, поскольку пороки развития и каверномы в основном моносегментарные, в то время как глиальные опухоли часто оказы-



ваются более чем на нескольких уровнях спинного мозга; особенно астроцитомы показывают инфильтративную картину роста. Их микрохирургическая тотальная резекция часто затруднена. В частности, в этой ситуации опыт хирурга, технологическое обеспечение операции и применение нейрофизиологического мониторинга является критической составляющей успеха. Epstein F.J. в своей серии работ с 25 пациентами с интрамедуллярными астроцитомами пришел к заключению, что операция не выгодна для анапластической спинальной астроцитомы. Однако в случаях относительно доброкачественной опухоли радикальное иссечение связано с минимальной болезненностью и отличным долгосрочным прогнозом, когда оно проводится до возникновения значительной инвалидности [9].

По нашим данным, тотальная резекция была достигнута у 73 пациентов (71,5%), субтотальная резекция была выполнена у 25 (24,5%). Биопсия была выполнена у 4 пациентов (4,0%). Из общего количества опухолей в 7 случаях пациенты оперированы повторно по поводу продолженного роста и 1 по поводу рецидива опухоли спинного мозга. Из технических моментов удаления опухолей следует отметить: правильную оценку анатомических ориентиров при проведении миелотомии по задней продольной щели СМ; для лучшей визуализации – широкое обнажение мягкой мозговой оболочки; удаление (декомпрессия) наиболее широкой (средней части), лучше УЗ-отсосом, с последующим выделением опухоли из краниального (менее спаянной, кистозной) к каудальной (более инфильтрированной) части. По данным литературы [4, 5, 6] в раннем послеоперационном периоде у многих пациентов отмечаются нарушения глубокой чувствительности с длительным, но хорошим регрессом. Двигательные нарушения, при отсутствии значительной травмы проводников носят транзиторный характер. Темп неврологического восстановления после удаления интрамедуллярной опухоли достаточно медленный, функциональное улучшение относительно дооперационного статуса обычно связано с разработкой индивидуальной программы реабилитации.

Одним из важных факторов для исхода лечения пациентов с IMSCT имеет также функциональный статус на момент выполнения операции. По нашим наблюдениям большинство пациентов (63%) находились в плохом функциональном статусе, что соответствует 3-й и 4-й категориям по шкале McCormick. Известно, что чем лучше пациент чувствует себя до операции, тем лучше будет функциональный результат после радикального удаления опухоли [10].

Как видно из рисунка 2, подавляющее большинство опухолей в нашем исследовании располагались на уровне шейного отдела позвоночника. Такое расположение хорошо согласуется с данными литературы [6]. Более выраженное послеоперационное клиническое ухудшение с худшей тенденцией к восстановлению было отмечено у пациентов с интрамедуллярными опухолями спинного мозга с

локализацией в грудной области, что аналогично с данными других исследователей [11].

Анализ проведенных результатов хирургического лечения пациентов, оперированных в АО «НЦН» в период с 2008 до 2017 года показал – при оценке по Шкалам McCormick/ Klekamp-Samii, отмечено улучшение у 66 (64,7%), в дальнейшем с полным восстановлением 8 пациентов, без динамики – 21 (20,5%), ухудшение – 15 (14,7%). В случаях ухудшения, у одного пациента в динамике наблюдалось полное восстановление утраченных функций, у остальных отрицательная динамика обусловлено рецидивом, продолженным ростом и гистологически неблагоприятным характером опухоли. Имеется 10 летальных случаев, 1 – в раннем послеоперационном периоде вследствие тромбоза легочной артерии, 3 – вследствие продолженного роста опухоли, 2 – вследствие сопутствующего заболевания, 4 пациента с опухолями G=III и G=IV (после комплексного лечения). При оценке собственных клинических наблюдений определяется прямая корреляция между предоперационным неврологическим статусом и ожидаемым результатом после операции ($p > 0.05$ Fisher exact p , 2-сторонний вариант).

Клинический случай

Пациентка Ж., 40 лет поступила в клинику с симптоматикой правостороннего верхнего монопареза до 3,0 баллов, гипестезии и парестезии в зоне иннервации С5, С6, С7 справа. При оценке функционального статуса по McCormick2 – 2 балла. Отмечает постоянное присутствие болей в шейном отделе позвоночника, онемение пальцев правой кисти, по поводу чего лечилась около 3 лет, последний месяц отмечает резкое ухудшение в виде появления и нарастания слабости правой руки, периодического поперхивания и чувства нехватки воздуха. Проведена МРТ шейного отдела позвоночника, где обнаружена интрамедуллярная опухоль спинного мозга с кистозным компонентом на уровне С0-С2 повонков с компрессией продолговатого мозга и с ликворным блоком (рисунок 4 а, б).

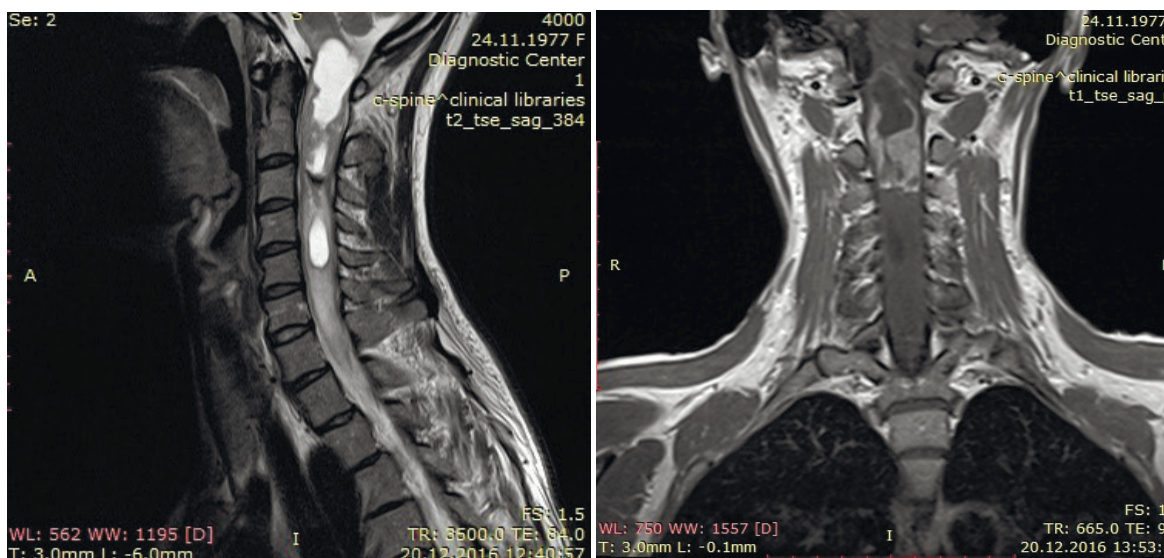


Рисунок 4 а, б. МРТ клеточной эпендимомы на уровне на уровне C0-C2 позвонков.

В клинике проведена операция – микрохирургическое удаление опухоли с использованием интраоперационного нейромониторинга, гистологически диагностирована клеточная эпендимомы, G=II. Опухоль удалена тотально (рисунки 5, 6).

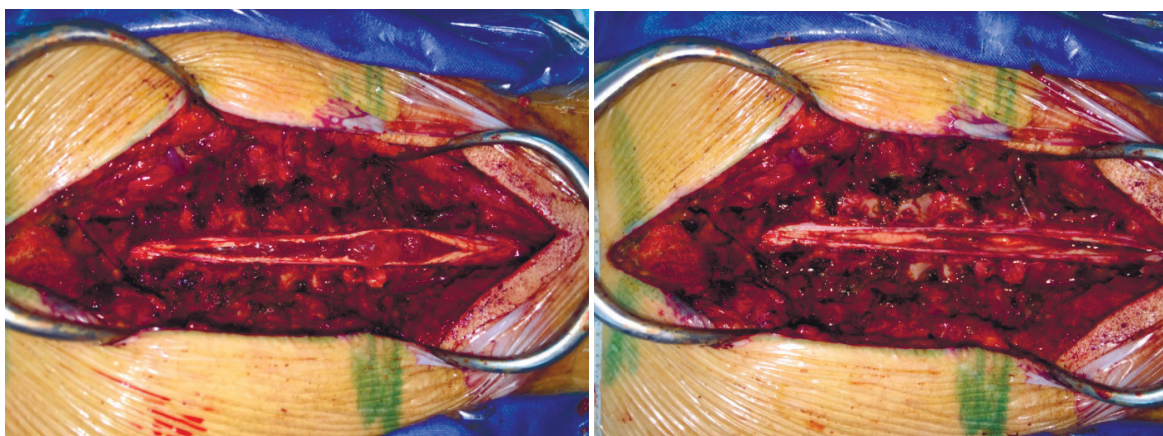


Рисунок 5 а, б. Интраоперационные снимки до и после удаления опухоли

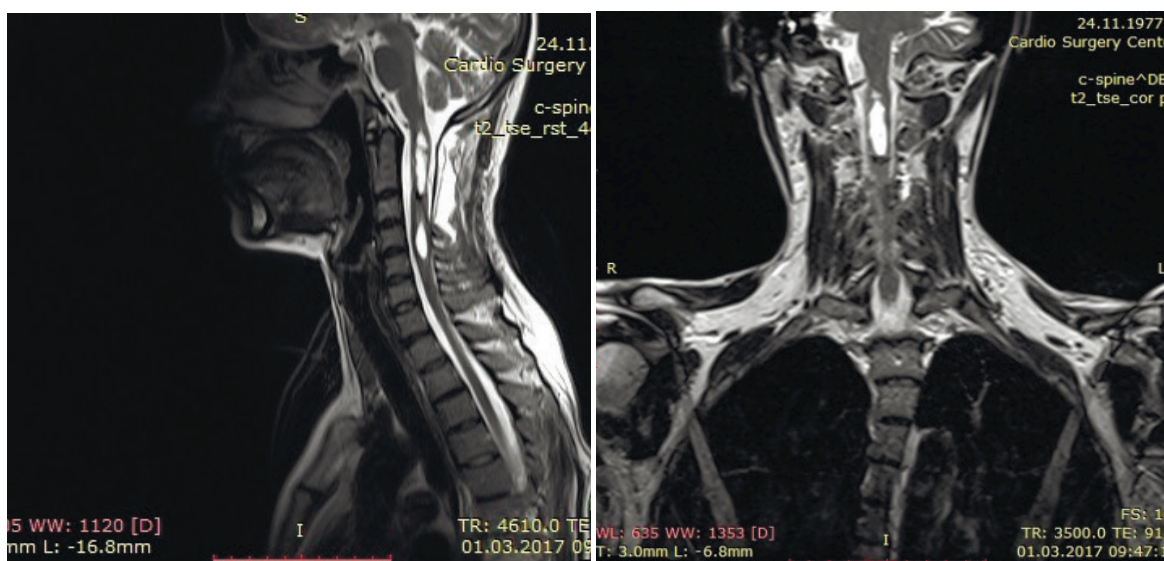


Рисунок 6 а, б. МРТ с контрастным усилением после удаления опухоли



В послеоперационном периоде развилось нарастание тетрапареза до 3,0 баллов. Больная активизирована на 3 сутки, выписана на 11 сутки с увеличением сил в конечностях до 4,0 баллов. Наблюдение в послеоперационном периоде выявило восстановление неврологического статуса – сила мышц до 5 баллов в период 6 месяцев после операции. МРТ контроль в период от 6 до 48 месяцев не выявил продолженного роста опухоли (рис. 7, 8).

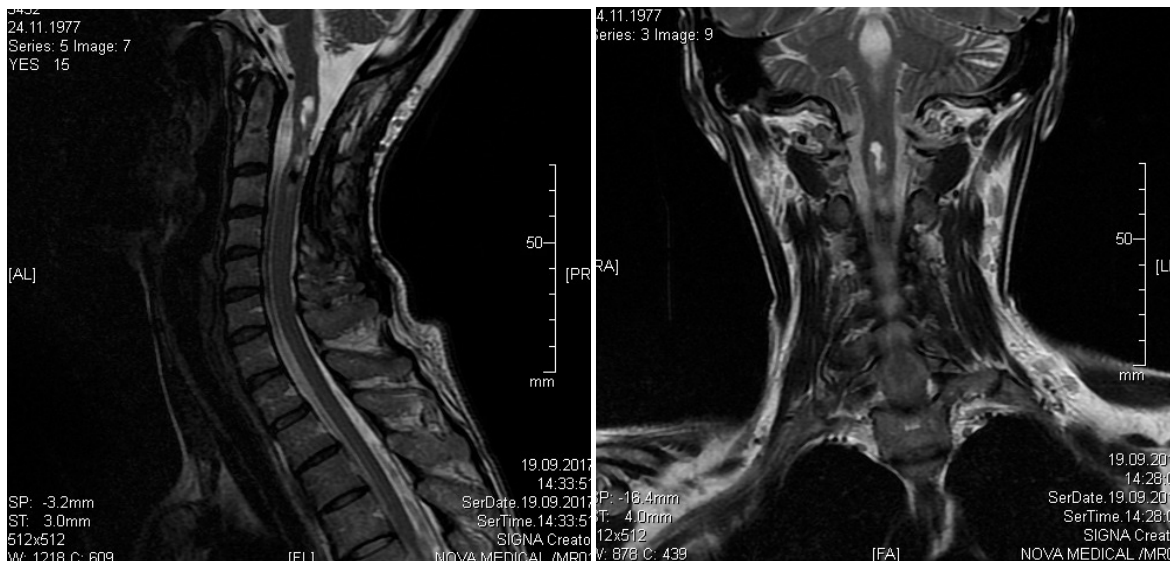


Рисунок 7 (а, б) – МРТ-контроль через 6 месяцев после удаления опухоли

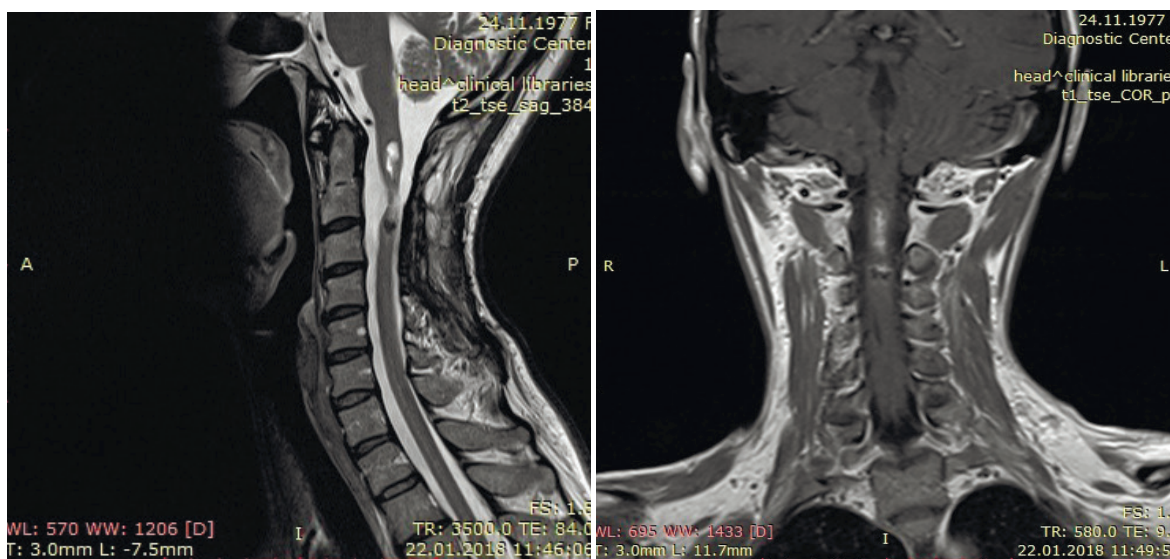


Рисунок 8 (а, б) – МРТ-контроль через 48 месяцев после удаления опухоли

Заключение

Пациенты с расширенными интрамедуллярными поражениями имеют более тяжелый неврологический статус до операции, после операции и в течение 3-месячного наблюдения. Поэтому даже в случае продольно обширных интрамедуллярных поражений рекомендуется ранняя операция, так как в этих случаях могут быть достигнуты удовлетворительные результаты. Основываясь на данных литератур и собственных клинических наблюдений, можно сделать заключение, что наряду с радикальностью удаления опухоли и гистологическим строением, дооперационный неврологический статус является одним из основных определяющих факторов ожидаемого результата.

Цель лечения пациента с IMSCT, на современном этапе развития нейрохирургии, максимально возмож-

ное продление функционально приемлемого клинического статуса. Для пациентов с потенциально излечимыми опухолями (эпендимомы, гемангиобластомы, дермоиды/ эпидермоиды) только своевременное радикальное их удаление дает как шанс на излечение, так и шанс на качественную жизнь после операции. Применение микрохирургической техники и использование нейромониторинга позволяет в большинстве случаев провести радикальное удаление IMSCT. Из эмпирического опыта известно, что радикально можно удалить эпендимомы, гемангиобластомы, некоторые пилоидные астроцитомы, некоторые метастазы, большинство «нeнеопластических» объемных процессов (каверномы, дермоиды, эпидермоиды). Радикальное удаление этих опухолей приводит к излечению пациента и дает наилучшие шансы на функционально независимую полноценную жизнь.



СПИСОК ЛИТЕРАТУРЫ

1. Samartzis D. et al. Intramedullary Spinal Cord Tumors: Part I-Epidemiology, Pathophysiology, and Diagnosis // *Global Spine J.* – 2015. – V. 5(5). – P. 425–435.
2. Fisher G., Brotchi J. Intramedullary spinal cord tumors. – 1996. – P. 9-21.
3. Jallo G.I., Freed D., Epstein F. Intramedullary spinal cord tumors in children // *Childs Nerv Syst.* – 2003. – 19(9). – 641-649.
4. Кушель Ю.В., Белова Ю.Д. Сравнительная клиническая эпидемиология интрамедуллярных опухолей спинного мозга у детей и взрослых // *Вопросы Нейрохирургии.* – N. 6. – 2015. – Стр. 22-27.
5. Акшулаков С.К., Керимбаев Т.Т., Алейников В.Г., Маев Е.Ж., Пазылбеков Т.Т. Хирургическое лечение интрамедуллярных опухолей спинного мозга // *Нейрохирургия и неврология Казахстана.* – 2011. – №2 (23). – С. 14-17.
6. Constantini S., Miller D.C., Allen J.C., Rorke L.B., Freed D., Epstein F.J. Radical excision of intramedullary spinal cord tumors: surgical morbidity and long-term follow-up evaluation in 164 children and young adults // *J Neurosurg.* – 2000. – V. 93. – P. 183–193.
7. Кушель Ю.В. Хирургия интрамедуллярных опухолей: анализ результатов, факторов риска и осложнений. Москва, 2007. – С. 13.
8. Samii M., Klekamp J. Surgical results of 100 intramedullary tumors in relation to accompanying syringomyelia // *Neurosurgery.* – 1994. – V.35. – P. 865–873.
9. Epstein F.J., Freed D., Farmer J.P. Adult intramedullary astrocytomas of the spinal cord // *J Neurosurg.* – 1992. – V.77. – P. 355–359.
10. Brotchi J., Dewitte O., Levivier M., Balériaux D., Vandesteene A., Raftopoulos C., et al. A survey of 65 tumors within the spinal cord: surgical results and the importance of preoperative magnetic resonance imaging // *J. Neurosurgery.* -1991. – V.29. – P. 651–656.
11. Sandalcioglu I.E., Gasser T., Asgari S., Lazorisak A., Engelhorn T., Egelhof T., Stolke D., Wiedemayer H. Functional outcome after surgical treatment of intramedullary spinal cord tumors: experience with 78 patients // *Spinal Cord.* – 2005. – V.43. – P. 34–41.



T.T. Керимбаев (м.ғ.д.), В.Г. Алейников, Е.А. Урунбаев, З.А. Гапбас

«Ұлттық нейрохирургия орталығы» АҚ, Астана қ., Қазақстан

ЖҰЛЫННЫҢ ИНТРАМЕДУЛЛЯРЛЫ ІСІКТЕРІНІҢ ХИРУРГИЯЛЫҚ ЕМІНІҢ НӘТИЖЕЛЕРІ

Берілген жұмыста 2008 және 2017 жылдар аралығында «Нейрохирургия ұлттық орталығы» АҚ жағдайында жұлынның интрамедуллярлы ісіктері жайында ота жасалынған науқастардың хирургиялық емі нәтижелерінің ретроспективті анализі берілген. Барлығы 102 ота жасалынған, оның 7-і өсуі жалғасқан ісіктер жайлы және 1 – ісік рецидиві бойынша өткізілді. Науқастардың жасы 16 және 67 жас аралығында болған (орта жас – 41). 94 науқастың 49 – ер, 45 – әйел. Науқастың функциональді статусын бағалауда McCormick (McC) және Klekamp–Samii (KS) шкалалары қолданылды. Науқастардың 37% – жақсы, 63% – жаман функциональді статуста болды. Отадан кейінгі ерте периодта неврологиялық жеткіліксіздік, ауруханадан шығару кезіндегі (орта есеппен 7-10 тәулікте) қозғалыс жеткіліксіздігі және 3, 6, 12, 24, 36 айдан кейінгі динамикадағы клиникалық статус бағаланды. Ісікті алу IMSCT микрохирургиясының стандартты принциптеріне сай, отаүстілік нейромониторингтің қолданылуымен өткізілді. Диагноз ота кезіндегі көрініспен және патогистологиялық қорытындымен дәлелденіп отырды. Ерте отадан кейінгі периодта ісікті алу көлемін анықтау мақсатында науқастар МРТ-зерттеуден өтті, кейін бақылау зерттеу-

лері әр 6-12 ай сайын жасалып отырды (ісіктердің мүмкін рецидив/жалғасып өсуін уақтылы анықтау мақсатында). Бақылау уақыты 3 айдан 9 жылға дейін созылды (орта есеппен 4,6 жыл). 66 науқаста (64,7%) – жақсару, оның ішінде 8 науқастың динамикалық бақылауда толық қалпына келуі, 21 (20,5%) – өзгеріссіз, 15 (14,7%) – теріс динамика байқалды. Соңғысына тоқтағанда, 1 науқаста барлық жоғалтқан функциялары уақыт өте келе қалпына келді, қалған науқастарда теріс динамика рецидив, ісіктің жалғасып өсуі және ісіктің гистологиялық қолайсыз сипатымен байланысты болды. 10 летальді жағдай болды: 1 науқас ерте операциядан кейінгі периодта өкпе артериясының тромбозы, 3 – ісіктің жалғасып өсу, 2 – қосалқы аурудың асқынуы себебінен, 4 – G=III және G=IV ісіктер есебінен (кешенді емнен соң) болды. Өзіндік клиникалық бақылауларды қорытындылаған кезде, операцияға дейінгі неврологиялық статус пен операциядан кейінгі күтілетін нәтиже арасында тікелей корреляция анықталады ($p > 0,05$).

Негізгі сөздер: жұлын, интрамедуллярлы ісіктер (IMSCT), McCormick (McC) және Klekamp–Samii (KS), эпендимомма, астроцитомма.

T.T. Kerimbayev (D.Med.Sci.), V.G. Aleinikov, E.A. Urunbayev, Z.A. Gapbas

JSC "National Centre for Neurosurgery", Astana, Republic of Kazakhstan

RESULTS OF THE SURGICAL TREATMENT OF THE PATIENTS WITH INTRAMEDULLARY SPINAL CORD TUMORS

We present a retrospective analysis of the surgical treatment's results of the patients with intramedullary spinal cord tumors, operated at National Centre for Neurosurgery between 2008 and 2017. Generally were performed 102 surgeries, among them 7 cases of a continued growth, 1 – recurrence. Ages are ranging from 16 to 67 years (the mean 41 years), 49 were men and 45 women. Preoperatively all the patients underwent MRI examination and their neurologically function was assessed by McCormick (McC) and Klekamp–Samii (KS) scales. Preoperative functional status was good in 37% of patients, in 63% was poor.

The surgeries performed in accordance with standard principles. The postoperative neurological status assessed after 3, 6, 12, 24, 36 months. The follow up was from 3 months to 9 years (mean 4.6 years). In the early postoperative period, an MRI performed to assess

the extent of the resection, then follow-up studies every 6-12 months (to exclude possible recurrences / continued growth of tumors). The improvement achieved in 66 (64.7%) with complete recovery in 8 patients (12%), no dynamics – 21 (20.5%), deterioration – 15 (14.7%). 1 had complete neurological recovery in a late postoperative period. Neurological worsening was due to recurrence, continued growth and histology. In 10 cases we experienced deaths, 1 due to pulmonary artery thrombosis, 3 – continued tumor growth, 2 – concomitant disease, 4 with G = III and G = IV tumors (after complex treatment). There is a direct correlation between the preoperative neurological status and the expected postoperative outcome ($p > 0.05$).

Keywords: spinal cord, intramedullary tumors (IMSCT), McCormick (McC) and Klekamp–Samii (KS), ependymomas, astrocytomas.