



УДК 616.711.1-089.843

Е.И. Слынько (д.м.н.), А.С. Нехлопочин

Институт нейрохирургии им. акад. А.П. Ромоданова НАМН Украины, г. Киев, Украина

## ИЗУЧЕНИЕ ДИНАМИКИ ИЗМЕНЕНИЯ СЕГМЕНТАРНОГО КИФОЗА ОПЕРИРОВАННОГО СЕГМЕНТА ПРИ ВЕНТРАЛЬНОМ СУБАКСИАЛЬНОМ ЦЕРВИКОСПОНДИЛОДЕЗЕ

Травматическое повреждение шейного отдела позвоночника является одним из наиболее тяжелых видов повреждения опорно-двигательного аппарата человека, что обусловлено значительным процентом функциональных нарушений в отдаленном периоде. При оперативном лечении при травме субаксиального уровня шейного отдела могут применяться различные типы стабилизирующих систем.

**Цель:** оценка стабилизирующих возможностей систем для вентрального субаксиального спондилодеза различных типов оснований показателя сегментарного кифоза оперированного сегмента у пациентов с травматическим поражением шейного отдела позвоночника.

**Материалы и методы:** проведен анализ рентгенограмметрических показателей шейного отдела позвоночника 70 пациентов, перенесших вентральный субаксиальный спондилодез в связи с травматическим повреждением. В зависимости от типа имплантированной системы, которая выполняла функцию замещения тела позвонка и стабилизации оперированного сегмента, пациенты разделены на 2 группы. У первой группы пациентов применялось сочетание вертикального цилиндрического сетчатого импланта типа Mesh с ригидностью вентральной пластины, во второй – телескопический протез тела позвонка, интегрированный с вентральными фиксаторами. Оценивались сроки наблюдения: до оперативного вмешательства, через 4-6 дней после оперативного вмешательства, и через 3, 6 и 12-18 месяцев.

**Результаты.** Полученные данные демонстрируют, что общая потеря достигнутой коррекции на всем протяжении послеоперационного периода у пациентов первой группы составила 2,780, а второй: 0,730. При этом, в первой группе уменьшение интенсивности потери коррекции наблюдается к сроку 12-18 месяцев, а во второй группе уже с 6 месяцев динамика убедительно регрессирует.

**Вывод:** приведенные данные демонстрируют преимущества применения моноконструкции при вентральных декомпрессивно-стабилизирующих вмешательствах на шейном отделе, благодаря максимальному сохранению интраоперационно достигнутой коррекции сагиттального профиля шейного отдела позвоночника.

**Ключевые слова:** травма шейного отдела позвоночника, вентральный цервикоспондилодез, сегментарный кифоз, стабилизирующая система.

### Введение.

Травматическое поражение шейного отдела позвоночника (ШОП) является одним из наиболее тяжелых видов повреждения опорно-двигательного аппарата человека, сопровождается значительным уровнем летальности, стабильно высокими показателями инвалидизации, что определяет проблему не только как медицинскую, но и социально значимую [1, 2]. В настоящее время разработаны и успешно применяются в клинической практике методы хирургической коррекции травматических повреждений ШОП, направленные на декомпрессию невралных структур позвоночного канала, стабилизацию поврежденного позвоночно-двигательного сегмента и восстановление сагиттального профиля шейного отдела позвоночника [3, 4]. Для достижения поставленной задачи в арсенале практикующего хирурга-вертебролога имеется достаточно широкий спектр различных стабилизирующих систем, которые условно можно разделить на две группы: телозамещающие конструкции, требующие дополнительной фиксации вентральной пластиной и телозамещающие конструкции, интегрированные с вентральной пластиной [5, 6].

Примером системы первого типа является широко используемая в современной нейрохирургии и травматологии комбинация вертикального цилиндрического сетчатого импланта типа Mesh с ригидной вентральной пластиной, клиническая эффективность которой доказана рядом фундаментальных работ отечественных исследователей [7, 8].

Ко второму типу имплантируемых конструкций, как правило, относятся телозамещающие системы, имеющие телескопический механизм раздвижения, реализованный различными конструктивными решениями. Подобные конструкции сочетают в себе телозамещающую и стабилизирующую функции [9, 10].

Анализ литературных данных демонстрирует достаточно противоречивые мнения относительно преимущества либо недостатков применения моноконструкции либо комбинации двух различных систем [11, 12]. При этом, если функциональные преимущества телескопических конструкций в аспекте оптимального дозируемого восстановления сагиттального контура оперированного позвоночника не вызывают сомнений, то вопрос о надежности фиксации и эффективности спондилодеза остается



спорным и требует дальнейшего как клинического, так и биомеханического изучения.

**Целью** представленной работы явилась оценка стабилизирующих возможностей систем для вентрального субаксиального спондилодеза различных типов на основании показателя сегментарного кифоза (СК) оперированного сегмента у пациентов с травматическим поражением ШОП.

**Материалы и методы:** проведен анализ рентгенограмметрических показателей шейного отдела позвоночника 70 пациентов, перенесших вентральный субаксиальный спондилодез в связи с травматическим повреждением и находившихся на лечении в клинике патологии спинного мозга и позвоночника Института нейрохирургии им. акад. А. П. Ромоданова НАМН Украины.

Всем пациентам проведено оперативное вмешательство в объеме резекции тела компремированно-

го позвонка, ревизии и декомпрессии позвоночного канала, вентрального межтелового корпородеза. В зависимости от типа использованной во время оперативного вмешательства телозамещающе-стабилизирующей системы пациенты разделены на 2 группы (табл. 1). У первой группы пациентов применялось широко распространенная в клинической практике комбинация вертикального цилиндрического сетчатого импланта (Mesh) в сочетании с ригидной вентральной пластиной (рис. 1А). Во вторую группу вошли пациенты, межтеловый корпородез которым осуществлялся с применением телескопического телозамещающего импланта (ТЗИ), интегрированного с вентральными фиксаторами (рис. 2Б). Вентральная пластина и ТЗИ фиксировались монокортикальными винтами без дополнительной блокировки по 2 в тела выше- и нижележащих позвонков, смежных с резецированным.

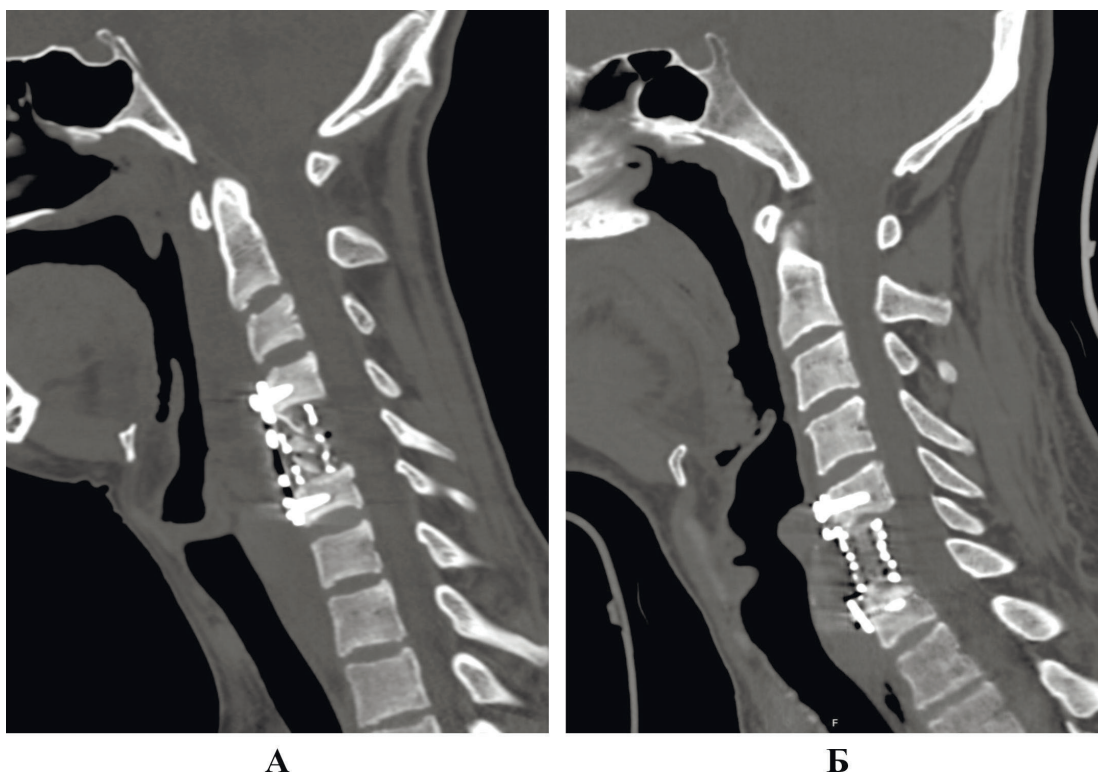


Рисунок 1 – Примеры компьютерных томограмм после выполнения межтелового корпородеза с использованием комбинации Mesh и вентральной ригидной пластины (А) либо ТЗИ (Б)

Хирургическое лечение всем пациентам выполнялось на фоне общей поликомпонентной анестезии с оротрахеальной интубацией. Доступ к телам позвонков производился по классической методике Смитт-Робинсона. Резекция тела поврежденного позвонка проводилась с применением высокоскоростных фрез. Выполнялось тотальное удаление межпозвоночных дисков, смежных с резецированным позвонком. Задняя продольная связка в случае отсутствия видимых повреждений и необходимости ревизии резервных пространств не резецировалась. Перед установкой как Mesh, так и ТЗИ плотно заполнялись фрагментами костной ткани, которые при необходимости дополнялись гранулами гидроксиапатитной керамики. Размеры имплантируемого

Mesh, вентральной пластины, а также степень подвижности ТЗИ определялась интраоперационно на основании рентгенконтроля с формированием СК в диапазоне от  $-50$  до  $-30$ . После контроля гемостаза рана ушивалась наглухо, не дренировалась. Ни в одном случае как ранние, так и отдаленные инфекционно-воспалительные послеоперационные осложнения не зарегистрированы. В зависимости от степени выраженности неврологических расстройств пациенты реабилитированы в положение "стоя" либо "сидя" на 2-4 сутки после проведенного хирургического лечения. Шейный отдел фиксирован жестким головодержателем типа Филадельфия в течение 2 месяцев.



Таблица 1

Краткая характеристика изучаемых группа пациентов

Группа	Тип фиксации	Количество пациентов	Тип повреждения по Argenson			Частота выпавших сроков наблюдения
			A	B	C	
I	Mesh + ventральная пластина	38	14	11	13	10,5%
II	Телозамещающий имплант	32	11	10	11	8,3%

Оценка показателя СК осуществлялась по данным спондилограмм либо компьютерных томограмм (при наличии) в сроках: до оперативного вмешательства, по данным интраоперационного рентгенконтроля, через 4-6 дней после оперативного вмешательства, при контрольных осмотрах через 3, 6 и 12-18 месяцев после хирургического лечения.

СК определялся как угол Кобба между замыкательными пластинами позвонков, смежных с резецированным (рис. 2) [13]. Положительные значения характеризовали кифотическую деформацию, а отрицательные, соответственно, степень выраженности лордоза.

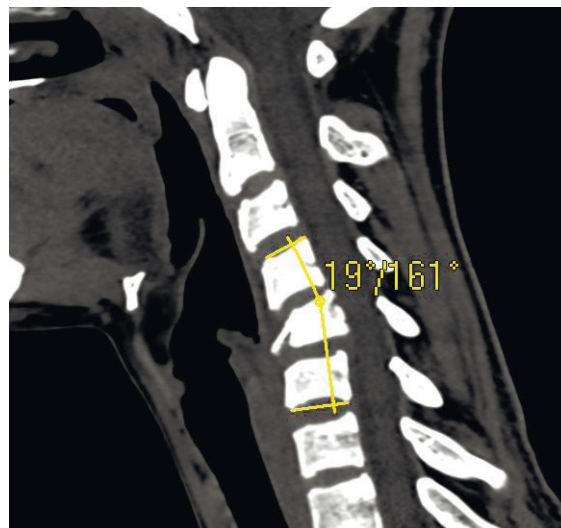


Рисунок 1 – Схема измерения угла Кобба. Перелом тела C5 позвонка (Argenson AIII). СК = 190

Первый послеоперационный рентгенологический контроль во всех случаях выполнялся после полной либо частичной вертикализации пациента с целью оценки эффективности стабилизации при восстановлении осевой нагрузки на оперированный сегмент.

У пациентов, включенных в исследование, в пределах анализируемых сроков наблюдения не зарегистрированы деформация, миграция либо фрагментация стабилизирующей системы, либо какого-либо ее элемента. Повторные оперативные вмешательства не выполнялись.

Статистический анализ проведен путем проверки нормальности распределения анализируемого показателя в каждой из групп на всех сроках наблюдения с применением критерия Колмогорова-Смирнова. При этом, статистически значимых отклонений не выявлено, что позволило интерпретировать достоверность отличия используя t-критерий Стюдента.

Результаты и обсуждение: После проведение рентгенограмметрических измерений и статистиче-

ской обработки данных получены следующие результаты (табл. 2).

Анализируя полученные данные необходимо отметить, что в предоперационном периоде у обеих групп пациентов наблюдается значительная кифотическая деформация поврежденного сегмента, среднее значение СК для обеих групп пациентов составило более 110, отличия между группами не определяются ( $P = 0,895$ ). При этом, ввиду того, что работе анализировались различные по механизму и характеру повреждения, диапазон зарегистрированных значений СК достаточно широк: от 20 до 230 в первой группе и от 50 до 230 во второй.

Дальнейший анализ позволяет выявить сходную тенденцию изменения исследуемого показателя у обеих групп пострадавших. Так, интраоперационные рентгенограммы демонстрируют значительное изменение СК, что обусловлено проведенной коррекцией и восстановлением сагиттального профиля травмированного отдела позвоночника. Во всех случаях значения СК отрицательны, что свидетельствует о восстановлении естественного лордоза.



Показатель СК на данном сроке наблюдения статистически идентичен в обеих группах ( $P=0,89$ ), при этом следует отметить, первая группа пациентов характеризуется значительно большей, в сравнении со второй, дисперсией анализируемого показателя. Это

очевидно обусловлено тем, что телескопический имплант позволяет выполнять более дозированную коррекцию и добиваться оптимальных параметров сагиттального профиля.

Таблица 2

Результаты рентгенограмметрической оценки показателя сегментарного кифоза

Тип фиксации	Срок наблюдения	Средняя величина сегментарного кифоза, градусы		P1	P2	P3
		M	m			
Mesh + вентральная пластина	До операции	11,6546	0,83975	-	-	-
	Интраоперационно	-3,6605	0,24736	<0,00001	-	-
	П/о 4-6 дн	-2,9316	0,23605	0,03633	0,03633	-
	П/о 3 мес	-2,1273	0,25964	0,02471	0,00006	-
	П/о 6 мес	-0,9793	0,23259	0,00186	<0,00001	-
	П/о 12-18 мес	-0,8821	0,23452	0,76977	<0,00001	-
ТЗИ	До операции	11,8131	0,83923	-	-	0,89508
	Интраоперационно	-3,6218	0,08433	<0,00001	-	0,89089
	П/о 4-6 дн	-3,3281	0,08994	0,02027	0,02027	0,14711
	П/о 3 мес	-3,1444	0,09235	0,16172	0,00033	0,00123
	П/о 6 мес	-2,9160	0,09214	0,08653	<0,00001	<0,00001
	П/о 12-18 мес	-2,8960	0,09958	0,88342	<0,00001	<0,00001

*Примечание: M – математическое ожидание; m – стандартная ошибка среднего; P – уровень значимости t-критерия; P1 – достоверность отличия каждого срока наблюдения от предыдущего; P2 – достоверность отличия каждого срока наблюдения от интраоперационных показателей; P3 – достоверность отличия между группами в пределах одного срока наблюдения.*

Весьма значительная потеря достигнутой коррекции наблюдается в сроке наблюдения 4-6 дней с момента операции, что является закономерным результатом восстановления осевой нагрузки на шейный отдел позвоночника, так как к этому моменту все пациенты были вертикализированы. Рентгенологически данный срок характеризуется более глубоким погружением зубцов торцевых поверхностей конструкций в замыкательные пластины позвонком, смежных с резецированным и, как результат, более равномерным распределением нагрузки по всей площади контакта телозамещающей системы с костной тканью. Подобная картина отмечается у всех наблюдаемых пациентов, при этом потеря достигнутой коррекции в первой группе составила 0,45 град ( $P<0,0001$ ), а во второй – 0,37 град ( $P<0,0001$ ). Отличия между группами на данном этапе статистически не достоверны ( $P=0,23$ ).

Последующие сроки наблюдения характеризуются продолжающейся потерей достигнутой коррекции, выраженность которой, однако, различна у

исследуемых групп. К 3 месяцам в первой группе СК увеличился на 0,80 ( $P=0,036$ ) и составил -2,930, в то время как во второй всего на 0,30 ( $P=0,02$ ) определив СК -3,330. На этом этапе впервые в послеоперационном периоде абсолютные значения СК двух групп пациентов статистически достоверно отличаются ( $P=0,0012$ ).

К 6 месяцам послеоперационного периода вышеописанная динамика потери интраоперационной коррекции сохраняется. Так, в первой группе, по сравнению с предыдущем сроком наблюдения потеря коррекции составила 1,150 ( $P=0,002$ ), в то время как во второй – 0,220 ( $P=0,09$ ). Отличия между группами достоверны при  $P<0,0001$ .

К сроку 12-18 месяцев наблюдения в обеих группах динамика анализируемого показателя определяется на уровне статистической погрешности. Для первой и второй группы P составляет 0,77 и 0,88 соответственно. Отличия между группами сохраняются на уровне  $P<0,0001$ .



Подводя итоги, следует отметить, что общая потеря достигнутой коррекции на всем протяжении послеоперационного периода у пациентов первой группы составила 2,780, а второй – 0,730. При этом, если во второй группе уже к сроку 3 месяца СК вырос всего на 0,480, а в последующих сроках динамика убедительно регрессировала, то в первой группе уменьшение интенсивности потери коррекции наблюдается только к 12-18 месяцам. Этот факт убедительно свидетельствует в пользу того, что применение моноконструкции обеспечивает более жесткую фиксацию оперированного сегмента и как результат уменьшает микроподвижность в системе “зубцы

торцевых поверхностей – замыкательная пластина” и исключает травмирование костной ткани и дальнейшее пролабирование системы в тело позвонка, смежного с резецированным.

**Заключение:** приведенные данные убедительно свидетельствуют от том, что применение моноконструкции при вентральных декомпрессивно-стабилизирующих вмешательствах на ШОП позволяет обеспечить более стабильную фиксацию в сравнении с применением двух отдельных систем и способствует максимальному сохранению интраоперационно достигнутого сагиттального профиля шейного отдела позвоночника.

#### СПИСОК ЛИТЕРАТУРЫ:

1. Yadollahi M., Paydar S., Ghaem H. et al. Epidemiology of Cervical Spine Fractures // Trauma Mon. – 2016. – Vol. 21, № 3. – P. e33608.
2. Wang H., Xiang Q., Li C., Zhou Y. Epidemiology of Traumatic Cervical Spinal Fractures and Risk Factors for Traumatic Cervical Spinal Cord Injury in China // J. Spinal Disord. Tech. – 2013. – Vol. 26, № 8. – P. E306–E313.
3. Elder B.D., Lo S.-F., Kosztowski T.A. et al. A systematic review of the use of expandable cages in the cervical spine // Neurosurg. Rev. – 2016. – Vol. 39, № 1. – P. 1–11.
4. Feuchtbaum E., Buchowski J., Zebala L. Subaxial cervical spine trauma // Curr. Rev. Musculoskelet. Med. – 2016. – Vol. 9, № 4. – P. 496–504.
5. Нехлопочин А.С. Телозамещающие эндопротезы для переднего спондилодеза: обзор литературы // Хирургия позвоночника. – 2015. – Т. 12, № 2. – С. 20–24.
6. Радченко В.А., Попсуйшапка К.А. Спондилодез при повреждениях позвоночника // Травма. – 2011. – Т. 12, № 1. – С. 84–86.
7. Барыш А.Е., Брузницкий Р.И. Передний межтеловой цервикоспондилодез с применением вертикальных цилиндрических сетчатых имплантатов // Ортопедия, травматология и протезирование. – 2010. – № 4. – С. 50–55.
8. Корж Н.А., Барыш А.Е. Передний межтеловой спондилодез пластинами в хирургическом лечении повреждений и заболеваний шейного отдела позвоночника // Вісник ортопедії, травматології та протезування. – 2005. – № 1. – С. 67–69.
9. Слынько Е.И., Вербов В.В., Соколов В.В. и др. Хирургическая техника вентральной декомпрессии спинного мозга с корпородезом телескопическими устройствами // Український нейрохірургічний журнал. – 2005. – № 4. – С. 63–71.
10. Нехлопочин А.С. Сравнительный анализ конструктивных характеристик телозамещающих эндопротезов для переднего спондилодеза // Хирургия позвоночника. – 2015. – Т. 12, № 3. – С. 8–12.
11. Cabraja M., Abbushi A., Kroppenstedt S., Woiciechowsky C. Cages with fixation wings versus cages plus plating for cervical reconstruction after corpectomy – is there any difference? // Cent. Eur. Neurosurg. – 2010. – Vol. 71, № 2. – P. 59–63.
12. Hart R., Gillard J., Prem S. et al. Comparison of stiffness and failure load of two cervical spine fixation techniques in an in vitro human model // J. Spinal Disord. Tech. – 2005. – Vol. 18, Suppl. 1. – P. S115–S118.
13. Silber J.S., Lipetz J.S., Hayes V.M., Lonner B.S. Measurement variability in the assessment of sagittal alignment of the cervical spine: a comparison of the gore and cobb methods // J. Spinal Disord. Tech. – 2004. – Vol. 17, No 4. – P. 301–305.



Е.И. Слынько (м.ғ.д.), А.С. Нехлопочин

Украина МФҒА Ромоданов А.П. атындағы нейрохирургия институты, Киев қ., Украина

## ВЕНТРАЛДЫ СУБАКСИАЛДЫҚ ЦЕРВИКОСПОНДИЛОДЕЗ КЕЗІНДЕ ОТА ЖАСАЛҒАН СЕГМЕНТТІК СЕГМЕНТТІК КИФОЗЫНЫҢ ӨЗГЕРУ ДИНАМИКАСЫН ЗЕРТТЕУ

Омыртқаның мойын бөлігі үшін травматикалық жарақат тірек-қимыл жүйесі зақымдарының ең ауыр түрлерінің бірі болып табылады, бұл ұзақ мерзімді функционалдық бұзылыстардың айтарлықтай пайызына байланысты. Мойын бөлімінің зақымдануы кезіндегі хирургиялық емдеу кезінде тұрақтандырушы жүйелердің алуан түрлері пайдаланылуы мүмкін.

**Мақсаты:** омыртқаның мойын бөлігінің травматикалық зақымдануы бар науқастардың ота жасалған сегменттің сегменттік кифоз индексінің әр түрлі негіздерінің вентралды субаксиалдық спондилодезі үшін жүйелердің тұрақтандырушы мүмкіндіктерін бағалау.

**Материалдар мен әдістер:** травматикалық жарақат салдарынан вентралды субаксиалдық спондилодез жасалған 70 науқас бойынша омыртқаның мойын бөлігінің рентген-грамметриялық көрсеткіштерге талдау жүргізілді. Омыртқа денесін алмастыру және ота жасалған сегментті тұрақтандыру функциясын орындайтын имплантацияланған жүйенің түріне байланысты пациенттер 2 топқа бөлінді. Науқастардың бірінші тобында вентралды пластина

қаттылығы бар Mesh типті вертикалды цилиндрлік торлы импланттың үйлесімі қолданылды, екінші топта вентралды фиксаторлармен құрамдастырылған омыртқа денесінің телескопиялық протезі қолданылды. Бақылаудың мерзімдері бағаланды: отаға дейінгі, ота жасағаннан кейін 4-6 күн өткен соң, 3, 6 және 12-18 айдан кейін.

**Нәтижелері.** Алынған мәліметтер көрсеткендей, отадан кейінгі түзету кезеңінде алғашқы топтағы науқастардағы жалпы түзету 2,780 құрады, екінші топта – 0,730. Сонымен қатар, бірінші топтағы түзетуді жоғалту қарқындылығының төмендеуі 12-18 ай мерзіміне қарай бақыланады, ал екінші топта 6 айдан бастап динамика төмендейді.

**Қорытынды:** осы деректер омыртқаның мойын бөлігінің сагитталды профилін интраоперациялық түзетілуін барынша сақтау арқасында мойын бөлігіне вентралды декомпрессивті-тұрақтандырушы оталар кезінде моноқұрылымдарды қолданудың артықшылықтарын көрсетеді.

**Негізгі сөздер:** омыртқаның мойын бөлігінің жарақаты, вентралды цервикоспондилодез, сегменттік кифоз, тұрақтандыру жүйесі.

Ievgenii I. Slynko, Alexey S. Nekhlopochin.

Department of the spinal cord and spine pathology, Romodanov Neurosurgery Institute of National Academy of Medical Sciences of Ukraine, Kyiv

## STUDY OF THE CHANGE DYNAMICS IN SEGMENTAL KYPHOSIS OF THE OPERATED SEGMENT AFTER ANTERIOR SUBAXIAL CERVICAL FUSION

**Introduction.** Traumatic fracture of the cervical spine is one of the most severe types of musculoskeletal system damage, that is caused by a significant frequency of functional disorders in the long-term period. The surgical treatment of subaxial cervical spine traumatic injuries can be performed using various types of fusion systems.

**Objective:** to assess the stabilizing ability of various types of systems for anterior subaxial cervical fusion based on the segmental kyphosis index of the operated segment in patients with traumatic cervical spine lesion.

**Materials and methods:** We have analyzed X-ray patterns of the cervical spine in 70 patients who underwent anterior subaxial cervical fusion due to traumatic injury. The patients were divided into 2 groups depending on the type of vertebral body replacing and fusion system. A combination of a vertical cylindrical Mesh-type implant with a rigid anterior plate was used for the first group patients' surgery, and in the second group we have implanted telescopic vertebral

body replacement implant integrated with the anterior fixators. Observation terms were estimated: before surgery, 4-6 days after surgery, and after 3, 6 and 12-18 months.

**Results.** The obtained data demonstrate that the total loss of the achieved correction throughout the postoperative period in patients of the first group was 2.780, while in the second group 0.730. Furthermore, in the first group, the decrease in the intensity of correction loss is observed by the period of 12-18 months, and in the second group the dynamics convincingly regresses by 6 months.

**Conclusion:** The presented data demonstrates the advantages of using single system for anterior cervical spine fusion. It is caused by the maximum preservation of intraoperatively achieved correction of the cervical spine sagittal profile.

**Keywords:** injury of the cervical spine, anterior cervical fusion, segmental kyphosis, fusion system.