



Г.Ж. Махамбаев, М.Д. Мазурчак  
Инсультный центр КГП «Областной медицинский центр», г.Карганда.

## РЕНТГЕНЭНДОВАСКУЛЯРНАЯ ЭМБОЛИЗАЦИЯ АНЕВРИЗМЫ ВСА СПРАВА С ИСПОЛЬЗОВАНИЕМ МИКРОСПИРАЛЕЙ

**ВВЕДЕНИЕ:** Рентгенэндоваскулярная эмболизация аневризмы ВСА справа с использованием микроспиралей

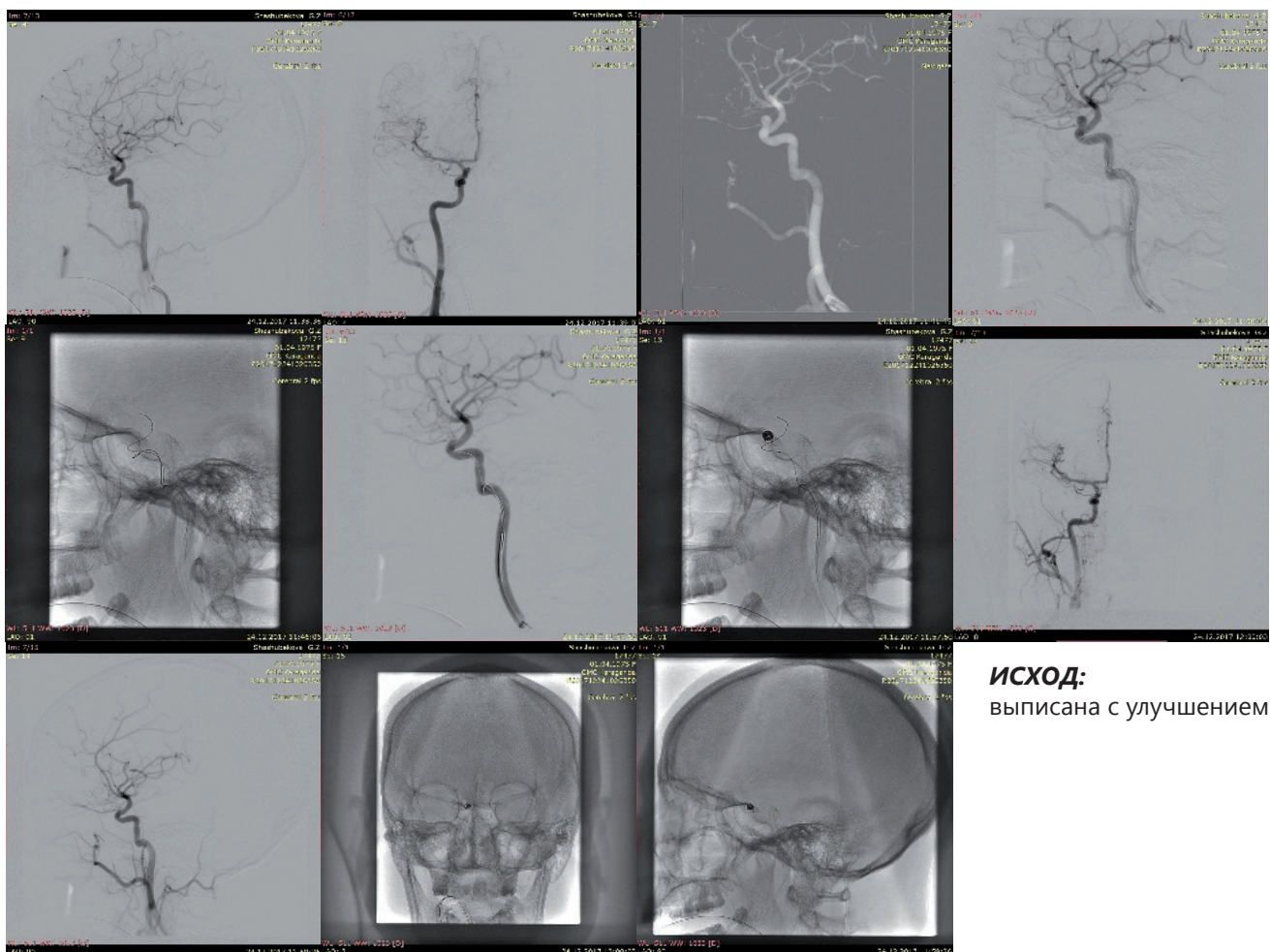
**ОПИСАНИЕ КЛИНИЧЕСКОГО СЛУЧАЯ:** Пациент Ш. 42 года (жен.) Крупная мешотчатая аневризма офтальмического сегмента ВСА справа.

**Жалобы при поступлении.** жалобы на периодические головные боли, нарушение речи, выраженную слабость (практически отсутствие) активных движений в правых конечностях, приступы судорог.

**Анамнез заболевания.** со слов больной болен с 2015г., когда перенесла ОНМК, появилась правосторонняя гемиплегия, нарушение речи. Лечилась стационарно в ЦБ г. Балхаш. В последствии с марта 2016г. стали беспокоить судороги в правых конечностях. Прошла МРТ и КТ головного мозга. В связи с выявленной патологией консультирована нейрохирургом. Была госпитализирована в НХО ОМЦ, произведена ЦАГ 01.11.17г. на котором выявлена крупная мешотчатая аневризма правой ВСА в офтальмическом сегменте (шейка 2,9 мм, высота 4,2мм). Данных за АВМ ветвей СМА слева не выявлено.

Учитывая что у больной в тот период развилось ОРВИ, выраженные катаральные явления, проведение оперативного вмешательства было противопоказано. Пациентка была выписана на амбулаторное наблюдение по месту жительства. Затем по регрессу явлений ОРВИ, по согласованию с нейрохирургом ОМЦ, пациентка в плановом порядке госпитализируется в НХО ОМЦ для проведения оперативного вмешательства.

**Неврологический статус:** уровень сознания ясное, по ШКГ 156, ориентирована, адекватна, астенична. Зрачки OD=OS средние, фотореакции сохранены. Взгляд фиксирует, движения глазных яблок в полном объеме, безболезненны. Лицо асимметричное из-за легкой сглаженности левой НГС, язык с девиацией вправо. Глубокие сухожильные рефлексы D > S. Глубокий гемипарез справа (до 2 баллов). В позе Ромберга неустойчива, ПНП выполняет удовлетворительно слева. Контроль за функциями тазовых органов частично утрачен. Патологических рефлексов нет. Менингеальные знаки отрицательные.



**ИСХОД:**  
выписана с улучшением